

UNIVERSITÉ DE LIMOGES  
FACULTÉ DE MÉDECINE




ANNÉE 1999

THÈSE N° 128/1

**TRAITEMENT CŒLIOSCOPIQUE  
DE LA LITHIASE DE LA VOIE BILIAIRE PRINCIPALE  
A PROPOS D'UNE ÉTUDE RETROSPECTIVE  
PORTANT SUR 53 CAS**

**THÈSE  
POUR LE DIPLÔME D'ÉTAT DE DOCTEUR EN MÉDECINE**



présentée et soutenue publiquement le 28 Mai 1999

PAR

Laurence LOMBIN DEMASLES  
Née le 14 Mai 1968 à Fontenay sous Bois

EXAMINATEURS DE LA THÈSE

M. le Professeur DESCOTTES .....- Président

PAR ORDRE ALPHABÉTIQUE

M. le Professeur GAINANT.....- Juge

M. le Professeur LASKAR.....- Juge

M. le Professeur SAUTEREAU.....- Juge

M. le Professeur VALLEIX.....- Juge

M. le Docteur GROUSSEAU.....- Membre invité

M. le Professeur PRADERE .....- Membre invité

UNIVERSITE DE LIMOGES  
FACULTE DE MEDECINE

---

DOYEN DE LA FACULTE:

Monsieur le Professeur PIVA Claude

ASSESEURS:

Monsieur le Professeur VANDROUX Jean-Claude  
Monsieur le Professeur DENIS François

PROFESSEURS DES UNIVERSITES - PRATICIENS HOSPITALIERS:

\* C.S = Chef de Service

ADENIS Jean-Paul * (C.S)	OPHTALMOLOGIE
ALAIN Jean-Luc (C.S)	CHIRURGIE INFANTILE
ALDIGIER Jean-Claude	NEPHROLOGIE
ARCHAMBEAUD Françoise (C.S)	MEDECINE INTERNE
ARNAUD Jean-Paul (C.S)	CHIRURGIE ORTHOPEDIQUE ET TRAUMATOLOGIQUE
BARTHE Dominique	HISTOLOGIE EMBRYOLOGIE CYTOGENETIQUE
BAUDET Jean (C.S)	CLINIQUE OBSTETRICALE ET GYNECOLOGIE
BEDANE Christophe	DERMATOLOGIE
BENSAID Julien (C.S)	CLINIQUE MEDICALE CARDIOLOGIQUE
BERTIN Philippe	THERAPEUTIQUE
BESSEDE Jean-Pierre	OTO-RHINO-LARYNGOLOGIE
BONNAUD François (C.S)	PNEUMOLOGIE
BONNETBLANC Jean-Marie (C.S)	DERMATOLOGIE
BORDESSOULE Dominique (C.S)	HEMATOLOGIE ET TRANSFUSION
BOULESTEIX Jean (C.S)	PEDIATRIE
BOUTROS-TONI Fernand	BIOSTATISTIQUE ET INFORMATIQUE MEDICALE
BRETON Jean-Christian	BIOCHIMIE ET BIOLOGIE MOLECULAIRE
CATANZANO Gilbert	ANATOMIE ET CYTOLOGIE PATHOLOGIQUE
CLAVERE Pierre	RADIOTHERAPIE
CHRISTIDES Constantin	CHIRURGIE THORACIQUE ET CARDIO-VASCULAIRE
COGNE Michel	IMMUNOLOGIE
COLOMBEAU Pierre (C.S)	UROLOGIE
CORNU Elisabeth	CHIRURGIE THORACIQUE ET CARDIO-VASCULAIRE
CUBERTAFOND Pierre (C.S)	CLINIQUE DE CHIRURGIE DIGESTIVE
DARDE Marie-Laure (C.S)	PARASITOLOGIE
DE LUMLEY WOODYEAR Lionel (C.S)	PEDIATRIE
DENIS François (C.S)	BACTERIOLOGIE-VIROLOGIE
DESCOTTES Bernard (C.S)	ANATOMIE
DUDOGNON Pierre (C.S)	REEDUCATION FONCTIONNELLE
DUMAS Jean-Philippe	UROLOGIE
DUMAS Michel (C.S)	NEUROLOGIE
DUMONT Daniel	MEDECINE DU TRAVAIL
DUPUY Jean-Paul (C.S)	RADIOLOGIE ET IMAGERIE MEDICALE
FEISS Pierre (C.S)	ANESTHESIOLOGIE ET REANIMATION CHIRURGICALE
GAINANT Alain	CHIRURGIE DIGESTIVE
GAROUX Roger (C.S)	PEDOPSYCHIATRIE
GASTINNE Hervé (C.S)	REANIMATION MEDICALE
GAY Roger	REANIMATION MEDICALE
HUGON Jacques (C.S)	HISTOLOGIE-EMBRYOLOGIE-CYTOGENETIQUE
LABROUSSE Claude	REEDUCATION FONCTIONNELLE
LABROUSSE François (C.S)	ANATOMIE ET CYTOLOGIE PATHOLOGIQUE
LASKAR Marc (C.S)	CHIRURGIE THORACIQUE ET CARDIO-VASCULAIRE
LAUBIE Bernard (C.S)	ENDOCRINOLOGIE ET MALADIES METABOLIQUES
LEGER Jean-Marie (C.S)	PSYCHIATRIE D'ADULTES
LEROUX-ROBERT Claude (C.S)	NEPHROLOGIE
MABIT Christian	ANATOMIE-CHIRURGIE ORTHOPEDIQUE ET TRAUMATOLOGIQUE
MELLONI Boris	PNEUMOLOGIE
MENIER Robert (C.S)	PHYSIOLOGIE
MERLE Louis	PHARMACOLOGIE
MOREAU Jean-Jacques (C.S)	NEUROCHIRURGIE
MOULIES Dominique	CHIRURGIE INFANTILE
NATHAN-DENIZOT Nathalie	ANESTHESIOLOGIE ET REANIMATION CHIRURGICALE
PECOUT Claude (C.S)	CHIRURGIE ORTHOPEDIQUE ET TRAUMATOLOGIQUE



PERDRISOT Rémy	BIOPHYSIQUE ET TRAITEMENT DE L'IMAGE
PILLEGAND Bernard (C.S)	HEPATO-GASTRO-ENTEROLOGIE
PIVA Claude (C.S)	MEDECINE LEGALE
PRALORAN Vincent (C.S)	HEMATOLOGIE ET TRANSFUSION
RAVON Robert (C.S)	NEUROCHIRURGIE
RIGAUD Michel (C.S)	BIOCHIMIE ET BIOLOGIE MOLECULAIRE
ROUSSEAU Jacques (C.S)	RADIOLOGIE ET IMAGERIE MEDICALE
SALLE Jean-Yves	MEDECINE PHYSIQUE ET READAPTATION
SAUTEREAU Denis	HEPATO-GASTRO-ENTEROLOGIE
SAUVAGE Jean-Pierre (C.S)	OTO-RHINO-LARYNGOLOGIE
TABASTE Jean-Louis	GYNECOLOGIE-OBSTETRIQUE
TREVES Richard (C.S)	RHUMATOLOGIE
TUBIANA-MATHIEU Nicole (C.S)	CANCEROLOGIE
VALLAT Jean-Michel	NEUROLOGIE
VALLEIX Denis	ANATOMIE
VANDROUX Jean-Claude (C.S)	BIOPHYSIQUE ET TRAITEMENT DE L'IMAGE
VERGNENEGRE Alain	EPIDEMIOLOGIE-ECONOMIE DE LA SANTE-PREVENTION
VIDAL Elisabeth (C.S)	MEDECINE INTERNE
VIGNON Philippe	REANIMATION MEDICALE
VIROT Patrice (C.S)	CARDIOLOGIE
WEINBRECK Pierre (C.S)	MALADIES INFECTIEUSES

MAITRE DE CONFERENCES ASSOCIE A MI-TEMPS

BUCHON Daniel 3ème CYCLE DE MEDECINE GENERALE

SECRETAIRE GENERAL DE LA FACULTE - CHEF DES SERVICES ADMINISTRATIFS

POMMARET Maryse

Je dédie cette thèse  
à Christian, Margault et Barbara  
en témoignage de mon amour  
et en remerciement pour le soutien  
apporté durant ces derniers mois.

A mes parents

Pour leur amour, leur soutien et leur aide pendant toutes ces années d'étude,  
Comme si l'on pouvait rendre compte en quelques lignes de tout ce que  
vous avez fait pour moi.

Trouvez ici néanmoins le résultat de toutes ces années d'investissement.

A ma sœur Laetitia,

Avec tout mon amour,

A son soutien et à la confiance qu'elle m'a toujours montré.

A ma grand-mère Simone avec tout mon amour,

A mes grands-parents maternels et à mon grand-père Jean ,  
Qui ne me quittent jamais et à la fois me manquent beaucoup.

A ma tante Jeannine pour sa gentillesse et l'affection qu'elle m'a toujours  
témoignée.

A ma cousine Magali et au bonheur,

A mes beaux-parents, ma deuxième famille,

A Isabelle, Stéphanie et Florence .

A notre Président de thèse,

M. le Professeur B. DESCOTTES,  
Professeur des universités d'anatomie,  
Chirurgien des hôpitaux, Chef de service,  
Vous nous faites l'honneur de présider ce jury.  
Tout au long de notre internat, nous avons pu admirer votre dynamisme,  
votre enthousiasme, votre sens clinique et votre maîtrise technique.  
Vous avez su nous transmettre des bases techniques solides pour notre futur  
exercice et nous communiquer l'amour de la chirurgie.  
Veuillez trouver dans ce travail le témoignage de notre profonde  
reconnaissance.

A nos Juges,

M. le Professeur D. VALLEIX

Professeur des universités d'anatomie, Chirurgien des hôpitaux,  
La rigueur de votre raisonnement, vos connaissances anatomiques et  
médicales, vos qualités humaines sont un exemple pour nous.  
Que ce travail soit le témoignage de notre profond respect.

M. le Professeur A. GAINANT,

Professeur des universités de chirurgie digestive, Praticien hospitalier,  
Vous nous faites l'honneur de juger notre travail.  
Nous avons pu apprécier votre vivacité d'esprit, votre esprit critique, votre  
grand sens clinique et vos qualités humaines.  
Que ce travail soit le témoignage de notre profond respect.

M. le Professeur D. SAUTEREAU,

Professeur des universités d'hépatogastroentérologie, Praticien hospitalier,  
Vous nous faites l'honneur de juger ce travail.  
Nous avons apprécié votre gentillesse et votre grande disponibilité pendant  
ces années d'internat.  
Que ce travail soit le témoignage de notre sincère gratitude.

M. le Professeur M. LASKAR,

Professeur des universités de chirurgie thoracique et cardio-vasculaire,  
Chirurgien des hôpitaux, Chef de service,  
Vous nous faites l'honneur de juger ce travail.  
Nous avons pu apprécier votre aisance chirurgicale, vos compétences, votre  
disponibilité et votre efficacité.  
Vous m'avez enseigné les bases de la chirurgie cardio-vasculaire pendant  
les huit mois passés dans votre service.  
Trouvez dans ce travail le témoignage de notre réel attachement.

M. le Professeur B. PRADERE,

Professeur des universités de chirurgie digestive, Chirurgien des hôpitaux,  
Vous nous faites l'honneur de juger ce travail.  
Nous avons pu apprécier vos qualités humaines, votre technique  
chirurgicale et l'amour du travail bien fait.  
Vous nous avez fait découvrir et aimer notre métier.  
Trouvez dans ce travail le témoignage de notre profond attachement.

M. le Docteur D. GROUSSEAU

Chirurgien des hôpitaux, Chef de service,

Tel un enfant qui découvre la vie, tu as su guider mes premiers pas, corriger mes premiers gestes, répondre à mes « pourquoi », me montrer qu'il n'y a pas d'évidence, que rien ne doit être laissé au hasard.

Tu as su me donner confiance, me montrer ce qu'il faut faire et surtout ce qu'il ne faut pas faire.

J'ai pu apprécier ta disponibilité, ta patience et tes qualités humaines ainsi que ton ingéniosité et ta soif de découverte qui n'ont d'égal que ta simplicité.

Tu es à l'origine de ce travail et je t'en remercie.

Que ce travail soit le témoin de ma reconnaissance et de mon profond attachement.

A mes maîtres d'internat,

M. le Professeur GOUZY,  
M. le Professeur CUBERTAFOND,  
M. le Professeur COLOMBEAU,  
M. le Professeur DUMAS,  
Mme le Professeur CORNU,  
M. le Professeur CHRISTIDES  
M. le Professeur PECOUT,  
M. le Professeur ALAIN,  
M. le Professeur MOULIES,  
M. le Professeur PRIS.

A tous ceux qui ont participé à ma formation,

Mme le Docteur MATHONNET,  
M. le Docteur ANTARIEUX,  
M. le Docteur LONGIS,  
M. le Docteur DURAND-FONTANNIER,  
M. le Docteur SETTON,  
M. le Docteur SALOME,  
M. le Docteur BERTHET,  
M. le Docteur BLOOM,  
M. le Docteur LABBE,

Et tout particulièrement au Docteur Emmanuel OSTYN dont j'ai pu apprécier l'aisance chirurgicale, les qualités humaines, la pédagogie et qui m'a appris que la chance n'était que le résultat de l'attention qu'on accorde aux détails.

Au Docteur François BERTIN,  
Pour son acharnement à s'occuper de moi et à notre amitié.

Au Docteur Jean Michel VITRY pour son enseignement et son soutien,

Au Docteur ATA-QUAM Sodji,  
Amoureux de la cœlioscopie.

Au Docteur Bertrand Pech de la Clause pour sa rigueur professionnelle et son enseignement, à sa femme Brigitte, mon amie, et à leurs enfants.

Au Docteur Pascal PAULHAC,  
A sa patience et à son aisance chirurgicale.



Au Docteur Stéphane BOUVIER

Qui est un grand médecin avant d'être un excellent chirurgien.

A tous mes amis d'internat,

A tous mes amis,

A toutes le personnel soignant et paramédical que j'ai côtoyé pendant mon internat, qui m'a fait partager son expérience, ses joies et ses peines.

A leur travail quotidien pour donner des soins et améliorer la vie des patients.

A M. le Professeur BOUTROS-TONI,

Pour son aide précieuse dans l'analyse statistique,

A M. HERBLOT pour son aide dans l'illustration de cette thèse.

# PLAN

## A – INTRODUCTION

## B – HISTORIQUE

- 1- De la chirurgie biliaire
- 2- Maturation de la chirurgie biliaire
- 3- Epanouissement de la chirurgie biliaire
- 4- Naissance de la chirurgie biliaire sous cœlioscopie
- 5- Evolution du traitement endoscopique de la voie biliaire principale

## C – RAPPELS ANATOMIQUES

- 1- Anatomie biliaire
  - a- voie biliaire accessoire
  - b- voie biliaire principale
  - c- vascularisation et innervation
  
- 2- Variations anatomiques
  - a- variations anatomiques de la vésicule biliaire
  - b- variations anatomiques du canal cystique
  - c- variations anatomiques de la voie biliaire principale
  - d- variations anatomiques concernant la vascularisation

## D – EPIDEMIOLOGIE – PHYSIOPATHOLOGIE : RAPPELS

- 1- Fréquence de la lithiase de la voie biliaire principale
  
- 2- Rappels sur la lithogénèse

## E – DIAGNOSTIC

### 1 Diagnostic clinique

- a- Formes non compliquées
- b- Formes compliquées

### 1- Diagnostic biologique

### 2- Diagnostic morphologique

#### . non chirurgical

- a- échographie
- b- tomodensitométrie (scanner hélicoïdal)
- c- cholangiographie intra-veineuse
- d- écho endoscopie
- e- imagerie par résonance magnétique des voies biliaires

#### . chirurgical

- a- cholangiographie per-opératoire
- b- écho laparoscopie

## F – MOYENS THERAPEUTIQUES

### 1- Traitement chirurgical conventionnel

- a- technique
- b- résultats

### 2- Endoscopique

- a- principes généraux
- b- techniques d'extraction
- c- contre-indications de la sphinctérotomie endoscopique
- d- résultats du traitement endoscopique

### 3- Autres traitements

- a- dissolution in situ des calculs
- b- lithotripsie extracorporelle
- c- lithotripsie intracorporelle de contact

## G – CHIRURGIE DE LA VOIE BILIAIRE PRINCIPALE SOUS COELIOSCOPIE

- 1- Anesthésie
- 2- Installation
- 3- Place des trocarts et exposition du champs opératoire
- 4- Cholangiographie per-opératoire
- 5- Voie transcystique
  - a- préparation et dilatation du cystique
  - b- extraction des calculs
  - c- contrôle de la désobstruction
- 6-Voie transcholédocienne
  - a- libération et ouverture canalaire
  - b- exploration de la voie biliaire principale
  - c- extraction des calculs
  - d- fermeture et drainage
- 7- Drainage biliaire
- 8- Drainage externe

## H- SERIE PERSONNELLE

- 1- Matériel et méthode
- 2- Population étudiée
  - a- âge
  - b- sex ratio
  - c- antécédents - classe ASA

- d- Tableau clinique
- e- Biologie
- f- Examens morphologiques
  - échographie pré-opératoire
  - autres examens morphologiques
- 3- Technique opératoire
  - a- installation
  - b- instrumentation
  - c- exposition
  - d- déroulement de l'intervention
- 4- Résultats
  - a- diagnostic de la lithiase de la voie biliaire principale
  - b- résultats de la cholangiographie per-opératoire
  - c- procédés d'extraction
  - d- voie d'abord
  - e- taux de succès
  - f- temps opératoire
  - g- temps d'hospitalisation
  - h- conversion
  - i- mortalité
  - j- morbidité
  - k- sphinctérotomie
  - l- drainage biliaire

## I- DISCUSSION

- 1- Résultats de la littérature
  - a- Succès et échec
  - b- Temps opératoire
  - c- Taux de conversion
  - d- Mortalité
  - e- Lithiases résiduelles
  - f- Morbidité
  - g- Temps d'hospitalisation

## 2-Technique

### a- Quelle voie d'abord ?

- Indications de la voie transcystique
- Indications de la cholédocotomie

### b- Quel drainage ?

#### \* indications du drainage biliaire

- . cholédocotomie idéale
- . drainage transcystique
- . drain de Kehr
- . drain tuteur

- tuteur transcholédoco-papillaire double crosse

- drain transcystico- transpapillaire

#### \* indications du drainage externe

#### \* place de l'endoprothèse

### c- Quelle alternative à l'échec ?

#### \* place de la lithotripsie et résultats

a- lithotripsie extracorporelle

b- lithotripsie intracorporelle

#### \* résultats et indications de la dilatation du sphincter d'Odc

#### \* place de la sphinctérotomie per-opératoire

## 3-Stratégie diagnostique

## 4-Stratégie thérapeutique

a- sujets avec suspicion de lithiase de la voie biliaire principale

b- sujets sans suspicion de lithiase de la voie biliaire principale

c- patients cholécystectomisés

## J- CONCLUSION

## K- REFERENCES BIBLIOGRAPHIQUES

# INTRODUCTION



L'avènement de la chirurgie cœlioscopique a bouleversé la prise en charge de certaines pathologies et, notamment, de la lithiase de la voie biliaire principale. Elle a remis à l'ordre du jour des questions anciennes, en a fait apparaître d'autres, a permis le développement de nouvelles approches thérapeutiques, l'arrivée de nouveaux matériaux, l'apprentissage d'une nouvelle technique.

Le but de ce travail est triple :

- 1 évaluer la faisabilité du traitement cœlioscopique de la lithiase de la voie biliaire principale sur les données de notre étude et de celles retrouvées dans la littérature, évaluer sa place dans la prise en charge de la lithiase de la voie biliaire principale, évaluer les particularités techniques propres à cette méthode
- 2 proposer une stratégie dans le diagnostic de la lithiase de la voie biliaire principale,
- 3 proposer si possible une stratégie thérapeutique dans la prise en charge de la lithiase de la voie biliaire principale en 1999.

# HISTORIQUE

## 1 – De la chirurgie biliaire :

La première cholécystectomie réglée a été faite avec succès par l'allemand Langenbuch à Berlin en 1882 (96). C'est en 1889 que l'anglais Thornton réalise sa première cholédocotomie (177), suivi de près par Courvoisier de Bâle en 1890.

Cette même année, le français Calot décrit le Triangle de Calot qui permet un repérage du canal cystique et qui représente un point clé de la cholécystectomie. C'est à Kehr (87) en 1855 que l'on doit le premier drainage de la voie biliaire, par la mise en place, d'un tube en caoutchouc dans la voie biliaire. Il fut un des premiers à se spécialiser en chirurgie biliaire et à améliorer les suites opératoires grâce à son « hépaticus drainage ». En 1891, Sprenger réalise la première anastomose cholédoco-duodénale avec succès. Quelques années après la description par Oddi du sphincter terminal du cholédoque, Kocher de Berne réalisait en 1894 la première cholédoco-duodénotomie interne qui était en fait une large sphinctérotomie.

En 1908, Momprofit à Angers propose au Congrès Français de chirurgie l'anastomose cholédoco-jéjunale sur anse exclue en Y. Il s'agissait d'une adaptation à la chirurgie biliaire du principe de l'anse montée en Y décrit par Roux en 1897 comme procédé de gastro-entéro-anastomose.

On doit la première cholangiographie per-opératoire à deux chirurgiens argentins de Cordoba, Mirizzi et Losada, en 1932. Ils injectent du lipiodol dans la vésicule au cours d'une cholécystectomie et vérifient ainsi la vacuité de la voie biliaire principale et la présence d'une sténose oddienne. En France, la cholangiographie se perfectionne, développée par Mallet-Guy (Lyon) Caroli et Bergeret (Paris) qui permet d'une part de mettre en évidence la présence d'une lithiase de la voie biliaire principale latente et d'autre part d'étudier les dysfonctionnements oddiens fonctionnels ou organiques. La radiodébitométrie et la radiokinésimétrie permettent aussi de distinguer les rétrécissements oddiens fonctionnels des sténoses réelles.

En 1941, Mac Iver met au point le premier cholédoscope rigide à angle droit qui sera perfectionné ultérieurement par Wildegans en 1953. Il faut attendre les années 1970, pour voir arriver les premiers cholédoscopies à fibres optiques, d'une qualité optique supérieure et permettant la généralisation de son utilisation et la diminution de la lithiase résiduelle de la voie biliaire principale.

## 2 – Maturation de la chirurgie biliaire :

A partir des années 1950-1960, la chirurgie biliaire devient une chirurgie réglée, dominée par la recherche de la sécurité. Il faut rendre hommage à notre maître, Jacques Hepp (78), qui y a beaucoup contribué. Une instrumentation variée et multiple fait son apparition pour

désobstruer la voie biliaire principale telle que les dilatateurs de Bakès, les pinces à calculs, les curettes, la seringue de Dragues Soupault, le tire papille de Hepp, les sondes à panier de Dormia, la sonde à ballonnet de Fogarty.

La spinctérotomie chirurgicale transduodénale connaît d'abord un vif succès puis face à la nécessité de réaliser une chirurgie de plus en plus sûre et du fait d'un taux de pancréatite aiguë mortelle non négligeable, elle tombe en désuétude.

Après la cholécotomie, le chirurgien choisit entre le drainage biliaire externe et l'anastomose bilio-digestive. Le drainage de la cavité abdominale est systématique même après cholécystectomie par crainte d'un cholépéritoine postopératoire. La mortalité et la morbidité diminuent progressivement (79)

### 3- Epanouissement de la chirurgie biliaire :

Dans les années 1970-1980, la chirurgie biliaire traditionnelle parvient à un haut degré de maturité. Elle devient plus simple, plus sûre et moins coûteuse ; les durées d'hospitalisation se réduisent.

La voie d'abord tend à se raccourcir avec abandon de l'incision verticale, réalisation de sous-costales qui tendent peu à peu à se raccourcir jusqu'à la « mini laparotomie horizontale ».

L'instrumentation s'adapte à la nouvelle voie d'abord (valves étroites, lames malléables, clips).

La radiomanométrie systématique devient très critiquée à partir des années 70 à cause de son taux élevé de faux positifs conduisant à de nombreuses sphinctérotomies et anastomoses bilio-digestives inutiles et au fait que la dyskinésie biliaire est mise en doute.

Abandon aussi de la cholangiographie intra-veineuse du fait des accidents allergiques.

Par contre, on assiste à un développement de la cholangiographie per-opératoire qui permet de détecter les calculs latents et les anomalies anatomiques. Sa réalisation systématique est discutée devant le surcoût économique et fait l'objet de nombreuses controverses. Faut-il la réaliser de manière systématique ou la réserver à des patients présentant une symptomatologie clinique ; biologique et morphologique suspecte de lithiase de la voie biliaire principale ? En France, elle reste de réalisation systématique.

Le drainage systématique de la cavité abdominale est abandonné devant le résultat de plusieurs études prospectives (80).

L'antibioprophylaxie permet de réduire les abcès de paroi.

Les lithiases de la voie biliaire principale sont traitées par voie transcystique ou par cholécotomie. Les anastomoses bilio-digestives sont de plus en plus rarement pratiquées du fait de leurs complications secondaires tout en conservant quelques indications spécifiques. Pendant cette période, le traitement chirurgical traditionnel gagne en efficacité et en sécurité avec des mortalités proches de 0 %.

#### 4- Naissance et développement de la chirurgie biliaire cœlioscopique :

- naissance de la cœlioscopie

C'est à nos collègues gynécologues et plus particulièrement à Jacobeus en 1910 et à Nordemtoeft en 1913, que l'on doit la première laparoscopie chez la femme après distension gazeuse de l'abdomen.

En 1937, la technique est pratiquée dans le diagnostic des grossesses extra-utérines. La mise au point de la lumière froide permet d'améliorer considérablement la technique. De là, naissent les premières adhésiolyse et biopsies ovariennes (Palmer 1951) puis le traitement des grossesses extra-utérines (école de Clermont-Ferrand en 1974).

Enfin, l'avènement de caméras opératoires branchées directement sur l'optique permet d'améliorer l'aisance interventionnelle, l'opérateur et son équipe visualisant ensemble la zone opératoire avec beaucoup plus d'efficacité

- cholécystectomie sous cœlioscopie :

C'est ainsi en 1987 que Mouret (129) réalise pour la première fois à Lyon une cholécystectomie sous cœlioscopie. La technique est ensuite mise au point par Dubois (52) en 1988. De là, naît une véritable explosion de la chirurgie cœlioscopique en France et à travers le monde.

Les indications s'élargissent à la plupart des interventions réalisées par voie classique. Elle devient le « gold standard » en matière de cholécystectomie. Nombreux sont les auteurs qui tentent le traitement de la lithiase de la voie biliaire principale grâce au perfectionnement des techniques et du matériel laparoscopique, permettant de reproduire les mêmes gestes qu'en chirurgie classique.

5- Evolution du traitement endoscopique de la lithiase de la voie biliaire principale:

C'est en 1974, qu'est réalisée en Allemagne la première sphinctérotomie endoscopique par Classon et Demling. Son introduction en France est effectuée par Liguory en 1975.

Elle est d'abord indiquée comme un complément de la chirurgie pour traiter les calculs résiduels après cholécotomie et les fistules biliaires.

Puis le traitement endoscopique voit ses indications s'étendre vers les sujets à haut risque chirurgical, aux formes compliquées pour enfin être proposée dans toutes les formes de lithiase de la voie biliaire principale avec l'avènement de la chirurgie coelioscopique et en complément de celle-ci.

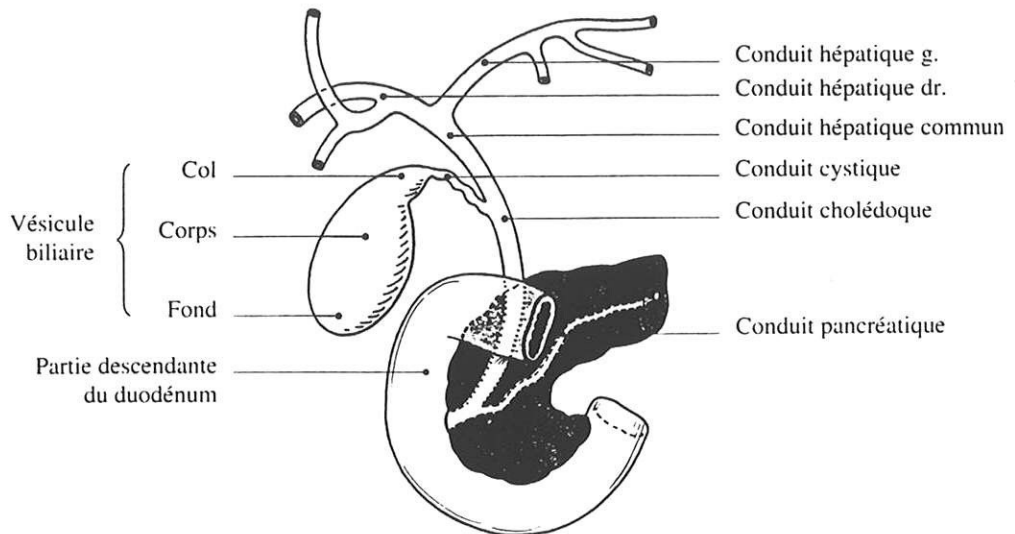
Avec le développement de la chirurgie coelioscopique et des équipes de plus en plus entraînées, le rôle de la sphinctérotomie endoscopique est de nouveau remis en question dans certaines indications.

## **RAPPELS ANATOMIQUES**



## 1- Anatomie biliaire : (17)(26)(33)(70)

La partie des voies biliaires concernée par la chirurgie cœlioscopique comprend la partie moyenne, péritonéale et pédiculaire. Elle est représentée par la voie biliaire accessoire qui se jette dans la voie biliaire principale.



Constitution des voies biliaires extra-hépatiques

### a- Voie biliaire accessoire :

Elle comprend la vésicule biliaire qui se jette dans le conduit cystique.

La vésicule biliaire est un réservoir musculo-membraneux, appliqué à la face inférieure du foie, à la limite des foies droit et gauche, dans un espace celluleux, plus ou moins lâche, traversé par des veines et qui constitue un plan de clivage.

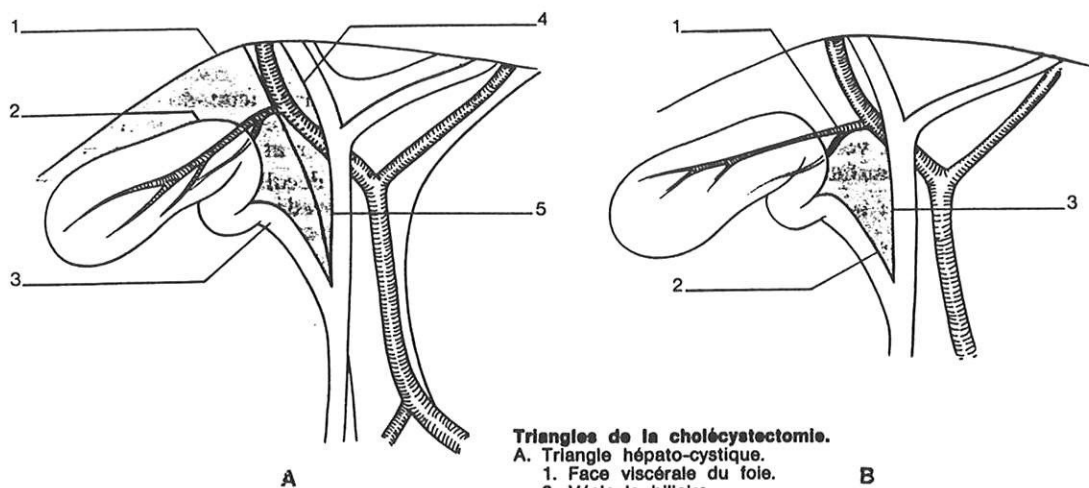
En forme de poire allongée, elle se compose de 3 parties : le fond antérieur, le corps et le col. Elle mesure 7 à 8 cm de long sur 3 cm de large dans son plus grand diamètre.

Il existe de nombreuses variations dans la péritonisation de la vésicule au niveau du corps : celle-ci peut disparaître entre les berges du lit vésiculaire ou au contraire s'en dégager et être rendu mobile sur un véritable mésocyste.

Le canal cystique prolonge le col vésiculaire. De longueur variable (20 à 50 mm), il se dirige en bas et en dehors pour rejoindre le canal hépatique commun sur son bord droit. Son diamètre est de 4 mm environ.

Le conduit cystique forme un angle avec la voie biliaire principale que l'on ouvre plus ou moins pendant la dissection ou l'exploration chirurgicale. Cette traction latérale sur la vésicule biliaire permet d'écarter le conduit cystique de la voie biliaire principale et de créer ainsi le triangle de la cholécystectomie défini par le conduit cystique, le canal hépatique commun et la face viscérale du foie. Dans ce triangle chemine le pédicule vasculo-nerveux de la vésicule biliaire naissant le plus souvent du rameau droit de l'artère hépatique propre. Ce triangle est différent de celui initialement décrit par Calot en 1891 défini comme étant constitué par le conduit cystique, l'artère cystique et la voie biliaire principale. En amont du col vésiculaire, on découvre le nœud lymphatique cystique de Mascagni.

Les modalités d'abouchement du conduit cystique sont très variables.



**Triangles de la cholécystectomie.**

**A. Triangle hépato-cystique.**

1. Face viscérale du foie.
2. Vésicule biliaire.
3. Canal cystique.
4. Canal hépatique droit.
5. Canal hépatique commun.

**B.**

**B. Triangle de Calot.**

1. Artère cystique.
2. Canal cystique.
3. Canal hépatique.

**b- voie biliaire principale :**

Elle est formée de 2 segments canaux. D'une part, le conduit hépatique commun né de la convergence des conduits hépatiques, droit et gauche et qui se termine à l'abouchement du conduit cystique. D'autre part, le conduit cholédoque constitué de la fusion des conduits cystique et hépatique commun. Il se termine dans la partie descendante du duodénum en débouchant dans l'ampoule de Vater à côté du canal de Wirsung.

c- vascularisation et innervation :

La vésicule biliaire est vascularisée par les 2 rameaux de division, supérieur et inférieur, de l'artère cystique. La vascularisation du conduit cystique dépend des artères de la voie biliaire principale. La voie biliaire principale est vascularisée par des branches de l'artère pancréatico-duodénale supérieure et de l'artère mésentérique supérieure ou du tronc coéliqua, formant des plexus superficiel et profond.

Les veines cystiques se dirigent d'une part vers la circulation veineuse directement, d'autre part vers le système porte.

Les lymphatiques se rendent vers des ganglions échelonnés le long des voies biliaires.

Les nerfs proviennent du plexus hépatique et du pneumogastrique gauche.

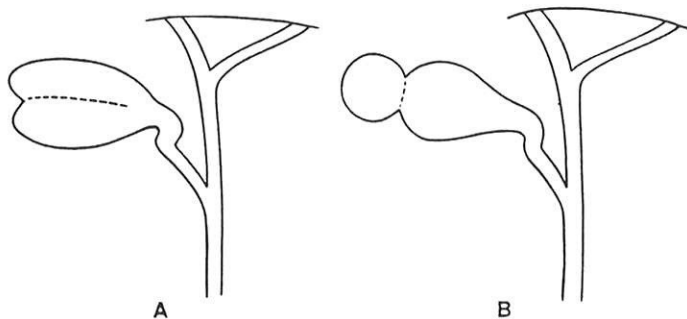
**2- Variations anatomiques :**

Les variations anatomiques peuvent s'observer au niveau de la vésicule biliaire, du canal cystique, de la voie biliaire principale et de l'artère cystique.

a- Variations anatomiques de la vésicule :

Il peut s'agir d'anomalies :

- morphologiques : vésicule cloisonnée ou multi-lobée



**Anomalies vésiculaires.**  
A. Vésicule à septum.  
B. Vésicule bilobée.

- numériques : agénésie vésiculaire, duplication vésiculaire

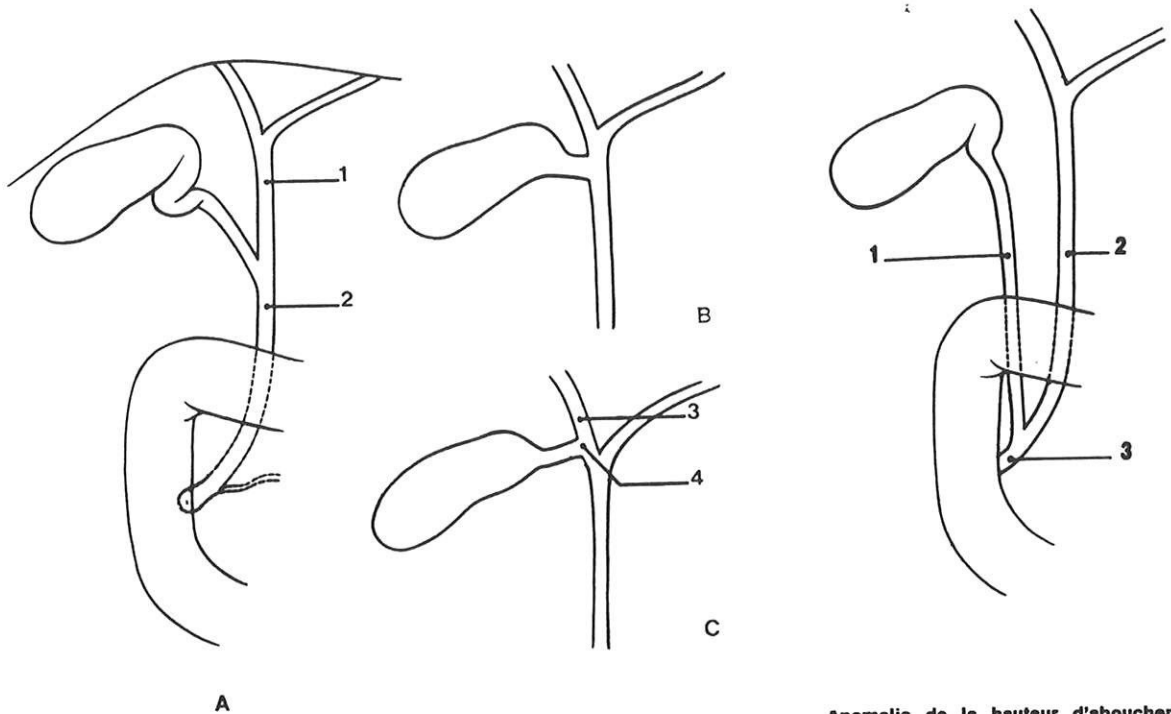


A. Duplication de la vésicule.  
B. Duplication de la vésicule et du conduit cystique.

- topographiques (vésicule intra-hépatique, vésicule gauche, ...)


b- variations anatomiques du conduit cystique :

Il peut s'agir de l'absence de conduit cystique (le col vésiculaire s'ouvrant directement dans la voie biliaire principale), d'un conduit cystique court, d'une anomalie d'abouchement du conduit cystique sur la voie biliaire principale (sur le conduit hépatique droit, sur la convergence elle-même, sur le côté gauche de la voie biliaire principale ...), d'une anomalie de la hauteur d'abouchement, de la présence d'un conduit hépato-cystique. Enfin, il peut s'agir d'un conduit surnuméraire.




**A. Conduit cystique type habituel.**  
1. Conduit hépatique commun.  
2. Conduit cholédoque.  
3. Conduit hépatique droit.  
4. Conduit hépato-cystique.  
**B et C. Anomalies d'abouchement du conduit cystique.**

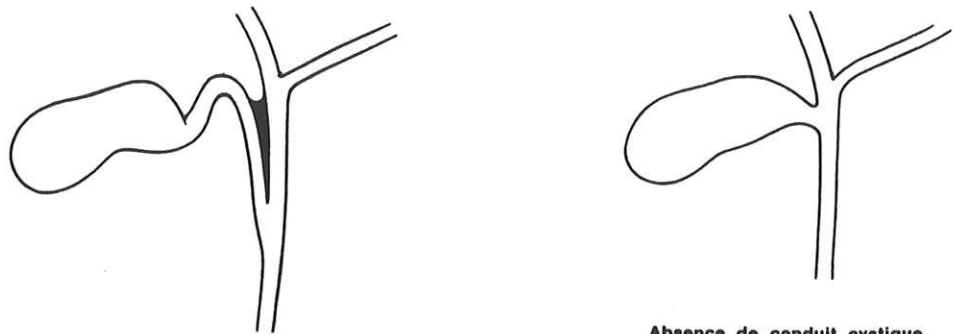
**Anomalie de la hauteur d'abouchement du conduit cystique.**  
1. Conduit cystique.  
2. Conduit hépatique commun.  
3. Conduit cholédoque.



**Modalités d'abouchement du conduit cystique.**

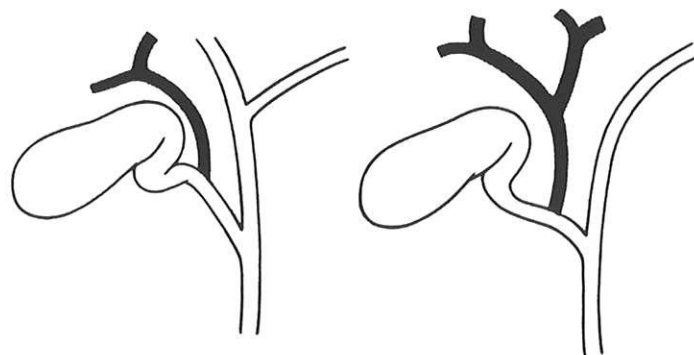


**Modalités d'abouchement du conduit cystique.**



**Accolement du conduit cystique au canal hépatique droit.**

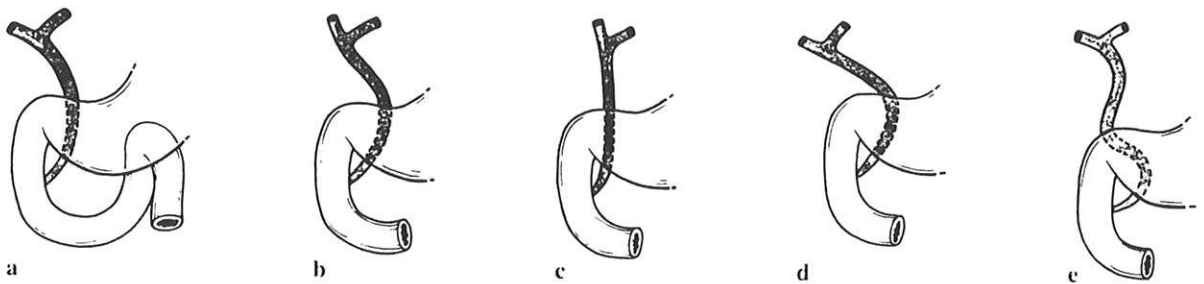
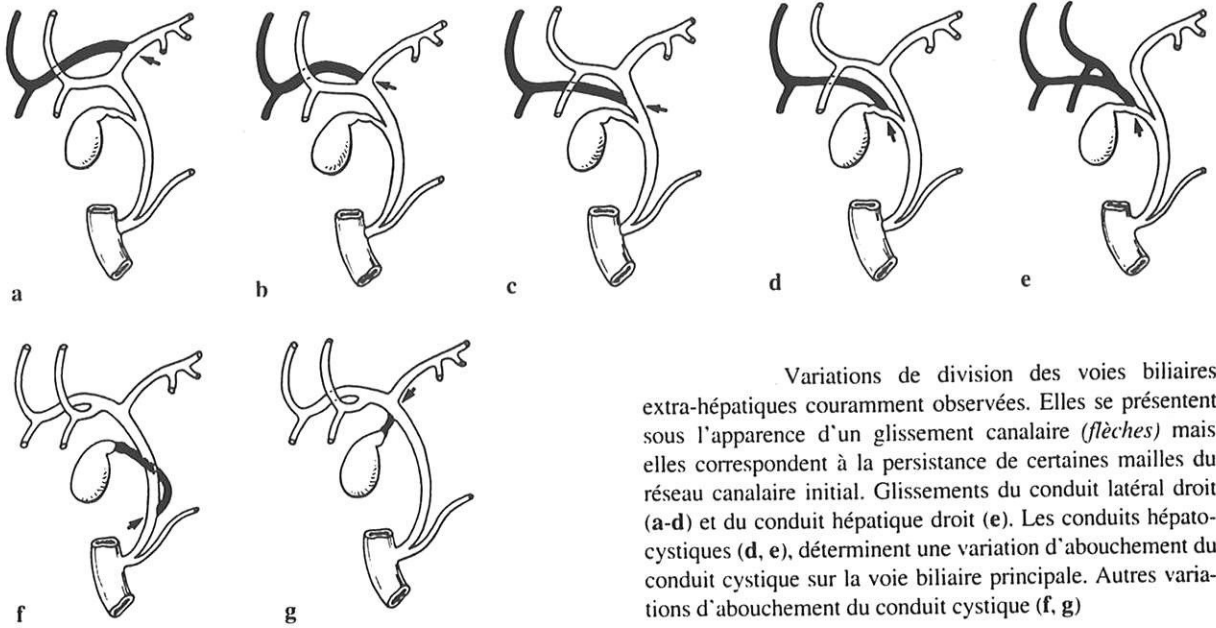
**Absence de conduit cystique.**



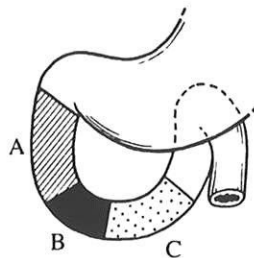
**Conduite hépto-cystiques.**

**c- variations anatomiques de la voie biliaire principale :**

On décrit des variations de division (convergence biliaire), ce sont les plus fréquentes, des variations d'abouchement du conduit cholédoque dans le duodénum, des variations de trajet, de forme, de topographie et de morphologie.



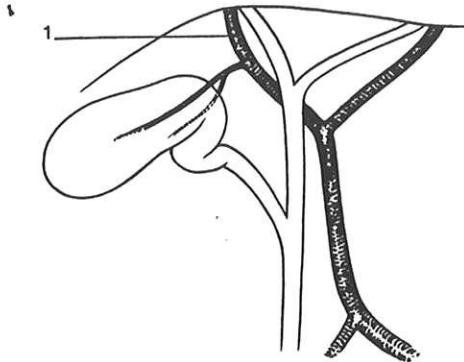
Forme de la voie biliaire principale (d'après Barbin et coll., 1962). a Disposition modale (56 % des cas). Autres formes : b à deux courbes, c rectiligne, d en crochet, e à trois courbes



Abouchement du conduit cholédoque dans le duodénum (d'après Keddie et coll., 1974, Lindner et coll., 1976). A : Partie descendante du duodénum, 79 % des cas ; B : angle duodéal inférieur, 19,5 % des cas ; C : partie transverse du duodénum, 1,5 % des cas

d- variations anatomiques concernant la vascularisation :

Dans les 3/4 des cas, l'artère cystique est « unique et courte », et provient de l'artère hépatique propre. Dans 1/4 des cas, cette artère provient d'un point quelconque de l'artère hépatique propre. Elle est dite « longue » et croise en avant le trajet de la voie biliaire principale.



25A

25

**Artère cystique.**

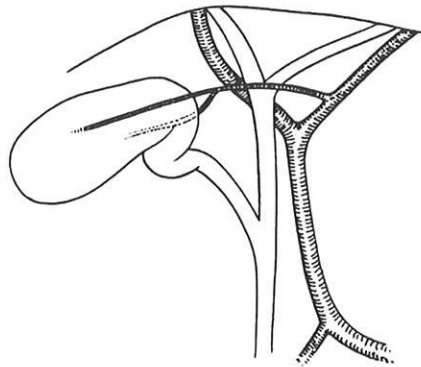
- A. Artère cystique « courte » (trois quarts des cas).
  - 1. Rameau droit de l'artère hépatique propre.
- B. Artère cystique « longue » (un quart des cas).
  - Du rameau gauche de l'artère hépatique propre.
- C. De la terminaison de l'artère hépatique propre.
- D. De l'artère hépatique propre.

26

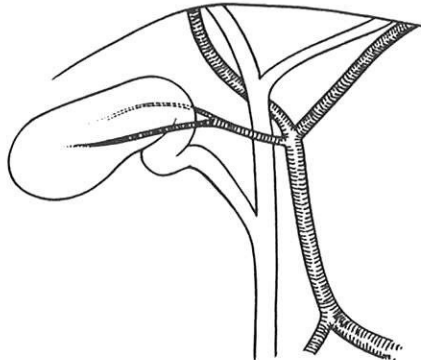
**A. Naissance de l'artère cystique de l'artère gastro-duodénale ou de l'artère pancréatico-duodénale supéro-postérieure.**

**B. Naissance de l'artère hépatique droite à partir de l'artère mésentérique supérieure.**

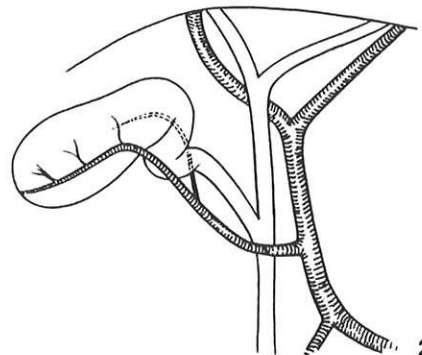
- 1. Artère cystique.
- 2. Artère hépatique droite.
- 3. Artère hépatique gauche.
- 4. Tronc cœliaque.
- 5. Artère mésentérique supérieure.



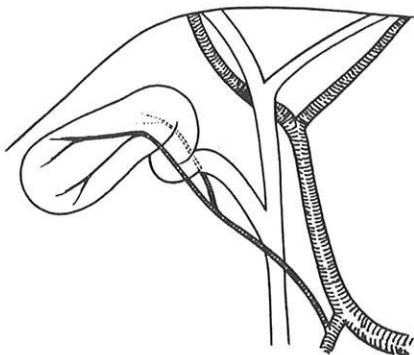
25B



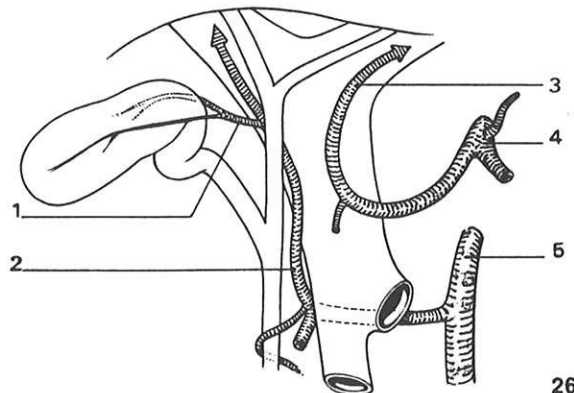
25C



25D



26A



26B



**EPIDEMIOLOGIE  
PHYSIOPATHOLOGIE  
RAPPELS**

## **1 - Fréquence de la lithiase de la voie biliaire principale :**

La lithiase biliaire est une affection relativement fréquente avec 200.000 nouveaux cas de lithiase vésiculaire par an en France et 70.000 cholécystectomies soit 10% des activités de chirurgie digestive. Sa prévalence augmente avec l'âge et est plus importante dans le sexe féminin (sex ratio entre 2 et 3).

Une lithiase de la voie biliaire principale est retrouvée dans 10 à 20% des cas de cholécystectomie et représente l'étiologie la plus fréquente des obstructions des voies biliaires extra-hépatiques.

## **2 - Rappels sur la lithogénèse : (55)(21)**

On décrit 3 types de calculs :

- cholestéroliques (cholestérol et bilirubinate de calcium) 95% des cas, radiotransparents, de couleur jaune, ils sont le résultat de la précipitation d'une bile sursaturée en cholestérol. Les facteurs favorisants sont l'âge, le sexe féminin, des antécédents familiaux de lithiase biliaire, l'alimentation pauvre en fibres et riche en graisses saturées et en sucre raffiné, l'hypertriglycéridémie, les résections iléales, les œstrogènes et peut-être les fibrates.
- pigmentaires noirs radio opaques et retrouvés dans le cadre de cirrhoses ou d'hémolyse du fait d'un excès de bilirubine non conjuguée.
- bilirubino-calciques radiotransparents, marron, liés à une stase biliaire chronique ou à l'infection de la bile par des germes digestifs.

**DIAGNOSTIC**

## 1 - Diagnostic clinique :

### a - formes non compliquées :

- Forme typique : triade de Villard-Perrin ou de Charcot avec en 24-36h
  - douleur à type de coliques épigastriques ou de l'hypochondre droit gênant l'inspiration avec nausées et/ou vomissements, le siège de la douleur pouvant être atypique,
  - fièvre avec pics à 39-40°C et frissons
  - ictère survenant 24 à 36 h après le début des symptômes de type rétentionnel (selles décolorées, urines foncées), fluctuant en intensité, ce caractère fluctuant avec rétrocession rapide puis de nouvelles poussées est un élément permettant de suspecter l'origine lithiasique de la cholestase.

A l'examen, sensibilité de l'hypochondre droit et sur le plan biologique cholestase avec souvent cytolysé hépatique, hyperamylasémie modérée et diminution du taux de prothrombine.

- Formes asymptomatiques avec le risque d'évolution silencieuse vers la cirrhose biliaire secondaire
- Formes ictériques pures, douloureuses pures, fébriles pures
- Forme cachectisante de la personne âgée où domine l'amaigrissement et l'altération de l'état général.

### b- formes compliquées :

- Angiocholite aiguë :  
Infection bactérienne des voies biliaires avec le plus souvent des entérocoques ou des germes Gram négatif (E.Coli) associée à une bactériémie par reflux des germes dans la circulation veineuse et lymphatique du fait de l'hyperpression veineuse.  
Tableau de fièvre élevée avec frissons et altération de l'état général associé dans sa forme grave à des signes de collapsus et à une insuffisance rénale aiguë

- Pancréatite aiguë :

Processus de lyse cellulaire enzymatique pancréatique par reflux de bile dans le canal de Wirsung du à la migration trans-papillaire de calculs ou au blocage transitoire d'un calcul dans l'ampoule de Vater. Ce sont les calculs les plus petits (moins de 3 mm) qui sont le plus souvent en cause car traversant plus facilement le canal cystique.

Cliniquement, il existe un syndrome douloureux abdominal aigu avec irradiation postérieure avec mélange de signes occlusifs et péritonéaux, associé aux signes cliniques de la lithiase biliaire. Sur le plan biologique, le diagnostic est affirmé sur l'hyperamylasémie. Dans les cas douteux, le dosage de l'amylasurie et de la lipasémie confortent le diagnostic.

Les signes de gravité sont appréciés selon les critères de Ranson. Ce dernier décrit 11 critères :

A l'entrée :

- âge > 55 ans
- leucocytes > 16000/mm<sup>3</sup>
- glycémie > 11 mmol/l
- LDH > 350 UI/l
- ASAT > 250 UI/l

Et à 48 h :

- baisse de l'hématocrite > 10 %
- élévation de l'urémie > 1.8 mmol/l
- calcémie < 2 mmol/l
- PaO<sub>2</sub> < 60 mmHg
- Baisse > 4 mEq/l de HCO<sub>3</sub><sup>-</sup>
- Séquestration liquidienne de plus de 6 l.

Evolution bénigne si score inférieur à 3, complications fréquentes si score supérieur à 3 avec près de 100 % de mortalité si score supérieur à 7.

- Autres complications
  - cirrhose biliaire secondaire
  - pyléphlébite
  - cholangite sclérosante secondaire
  - sténose de la voie biliaire principale et oddites sclérosantes.

## 2 - Diagnostic biologique :

L'avènement de la cholécystectomie sous cœlioscopie a fait se reposer la question de l'existence de facteurs prédictifs biologiques de lithiase de la voie biliaire principale avant cholécystectomie permettant d'affiner le diagnostic pré-opératoire, d'orienter les examens morphologiques pré-opératoires et per-opératoires et de proposer des traitements séquentiels (cholangiographie rétrograde et sphinctérotomie endoscopique pré-opératoire).

Ce sont les Américains qui ont le plus étudié ces critères prédictifs de la lithiase de la voie biliaire primitive ces 30 dernières années du fait de la non pratique systématique de la cholangiographie per-opératoire par rapport à leurs collègues français jusqu'à ces dernières années.

L'analyse de la littérature est difficile car les études combinent et utilisent ces différents paramètres d'une manière très variable. Par ailleurs, la plupart des études associent la clinique, la biologie et l'échographie dans l'analyse de la recherche de facteurs prédictifs.

La récente méta-analyse de Abboud et al (1) portant sur 2221 résumés ou articles de langue anglaise et 1562 à 6623 patients selon les critères étudiés, sur une période de janvier 1966 à décembre 1994, tente de définir les meilleurs facteurs prédictifs.

Le tableau ci-dessous résume la sensibilité et la spécificité de 10 paramètres que sont :

- la visualisation de calcul dans la voie biliaire principale en échographie,
- l'angiocholite,
- l'ictère pré-opératoire,
- la dilatation de la voie biliaire principale en échographie,
- l'hyperamylasémie,
- la pancréatite,
- l'ictère,
- la bilirubine augmentée,
- l'augmentation des phosphatases alcalines,
- la cholécystite.

L'âge ( supérieur à 55 ou 60 ans ) et la petite taille du calcul vésiculaire ont été également proposés mais avec une spécificité médiocre.

Indice	Sensibilité	IC 95 %	Spécificité	IC 95 %
Lith. VBP écho	0,38	0,27-0,49	1,00	0,99-1,00
Angiocholite	0,11	0,02-0,19	0,99	0,99-1,00
Ictère préop	0,36	0,26-0,45	0,97	0,95-0,99
Amylase	0,11	0,02-0,20	0,95	0,93-0,98
Pancréatite	0,10	0,08-0,12	0,95	0,93-0,97
Ictère	0,39	0,29-0,49	0,92	0,88-0,97
Dilatation VBP	0,42	0,28-0,56	0,96	0,94-0,98
Bilirubine	0,69	0,48-0,90	0,88	0,84-0,92
Phosp. Alc.	0,57	0,46-0,69	0,86	0,78-0,94
Cholécystite	0,50	0,11-0,89	0,76	0,45-1,00

\*IC : intervalle de confiance

Sur ces 20 paramètres, 7 présentent une spécificité supérieure à 90 %. Par contre, leur sensibilité est faible. En associant ces facteurs entre eux, on obtient une probabilité de trouver une lithiase de la voie biliaire principale de 50 à 100 % en fonction des études.

Saltztein et al (157) retrouvent dans leur étude que l'association d'une bilirubine totale supérieure à 30  $\mu\text{mol/l}$  et de phosphatases alcalines supérieures à 250 IU/l donne une probabilité de lithiase de la voie biliaire principale de 76 %.

Barkun et al (8) retrouvent dans leur étude que l'association âge supérieur à 55 ans, bilirubine totale supérieure à 30  $\mu\text{mol/l}$  et dilatation de la voie biliaire principale et/ou visualisation de calculs dans la voie biliaire principale donne une probabilité de 94 %. Quand tous ces facteurs sont absents, elle n'est plus que de 8 %.

Lacaine et al (94) notent qu'une voie biliaire principale supérieure à 12 mm, avec une élévation des phosphatases alcalines, une élévation de la bilirubine totale ou une histoire d'ictère donnent une probabilité de 90 à 100 %. Les patients sans aucun de ces critères ont un risque de 5 %.

Dans les séries récentes, l'absence d'anomalie biologique hépatique et de dilatation de la voie biliaire principale en échographie donne un risque de lithiase de la voie biliaire principale de 0 à 8 %. (8)(130)(172) Parmi ce nombre, on estime que seulement 10 % deviendraient symptomatiques si la lithiase était laissée en place.

Il faut enfin noter que la valeur prédictive de tous ces paramètres est à relativiser en fonction du temps qui s'écoule entre les symptômes, la prise de sang, la réalisation de l'examen et la cholécystectomie.

Le comité d'expert de l'ANDEM (Agence Nationale pour le Développement de l'Evaluation Médicale) concluait en 1995 (72) que s'il existait un ou plusieurs facteurs de risque prédictifs cités ci-dessus, il fallait explorer la voie biliaire principale. La question restant en suspend est de savoir s'il faut explorer cette voie biliaire principale en pré-opératoire ou en per-opératoire afin d'éviter la multiplication d'examens redondants et coûteux.

### 3 - Diagnostic morphologique:

#### NON CHIRURGICAL :

##### a - Echographie :

Il s'agit d'un examen facile d'accès, peu coûteux mais opérateur dépendant.

##### ° technique :

Le patient est à jeun, placé en décubitus dorsal, l'examen étant ensuite souvent complété par des manœuvres positionnelles notamment en décubitus latéral gauche. On utilise une sonde dont la fréquence est comprise entre 3.5 et 5 Mhz. On réalise plusieurs incidences permettant une vision longitudinale et transversale de la voie biliaire primitive jusqu'à sa terminaison. L'accès à la voie biliaire principale peut être difficile chez certains patients en raison de la présence de gaz dans le tube digestif et de la corpulence du patient.

° sémiologie :

La voie biliaire principale est visualisée à côté du tronc porte. Son diamètre est de 7 à 8 mm en temps normal. Une dilatation de la voie biliaire principale se traduit par une image «en canon de fusil ». Cette dilatation se rencontre dans 50 à 67% des cas. La lithiase de la voie biliaire principale se traduit par une image hyperéchogène endoluminale, éventuellement mobile. L'existence d'un cône d'ombre n'est notée que dans 72 à 79% des cas. Le diagnostic est plus aisé lorsqu'il existe un seul ou quelques calculs entourés de bile dans une voie biliaire principale élargie, la bile étant anéchogène. Lorsque les calculs sont multiples, comme dans le cas de l'empierrement ils sont tassés les uns contre les autres faisant disparaître le contraste bile-calcul et le diagnostic est d'autant plus difficile que le cône d'ombre n'existe pas.

On distingue ainsi 3 situations :

- petit calcul enclavé dans la papille, le plus souvent impossible à visualiser en échographie – le signe indirect de l'ombre acoustique est rarement interprétable à ce niveau et s'il n'y a pas de dilatation le diagnostic est impossible en échographie
- empierrement cholédocien : diagnostic difficile sauf en cas d'ombres parallèles ( nombreux échos peu différents des échos de voisinage)
- un ou plusieurs calculs bloqués dans la voie biliaire primitive dilatée, cas où le diagnostic est le plus facile.

° résultats : (2) (178)

La sensibilité de cet examen est de 55-75 % pour le diagnostic de lithiase de la voie biliaire principale alors que la spécificité s'élève à 85-100 %. L'échographie a une sensibilité de 44 à 77 % en ce qui concerne la mise en évidence d'une dilatation de la voie biliaire principale. Cet examen est essentiellement limité par la morphologie du patient (obésité), la présence de gaz digestifs, l'expérience de l'opérateur, le nombre de calculs, leur localisation et leur taille ainsi que par la présence ou non d'une dilatation de la voie biliaire principale.

L'absence de dilatation de la voie biliaire principale malgré la présence de calculs fait chuter la spécificité de 44 à 0 %. (2)

De même une taille des calculs inférieure à 1 cm la fait chuter de 42 % à 0 %.

L'administration per os de 500 ml de liquide, la réalisation de l'examen après un repas gras et l'association à des manœuvres positionnelles permettent d'améliorer la performance de l'échographie.



b- Scanner hélicoïdal :

° technique :

L'examen consiste en la réalisation de coupes tomодensitométriques étagées sur le pédicule hépatique, sans ingestion de produit de contraste, avant puis après injection intraveineuse de produit de contraste.

° sémiologie :

Le diagnostic repose sur une différence de densité entre calcul et bile, les calculs calcifiés apparaissant comme des hyperdensités complètes ou partielles au sein de la bile. Les calculs cholestéroliques sont de diagnostic plus difficile car apparaissant avec une densité voisine de celle de la bile.

° résultats : (178)

Sa sensibilité est comprise entre 71 et 90 %.

Sa spécificité est très bonne : 97 à 98 %.

Sugiyama et al (172) retrouve une sensibilité plus élevée du scanner hélicoïdal lorsqu'il le compare à l'échographie. Le facteur limitant du scanner est la teneur en calcium du calcul alors que le siège et le nombre constituent des facteurs moins limitants que pour l'échographie.

c- Cholangiographie intraveineuse :

L'opacification est obtenue par l'injection intraveineuse sur 30 minutes de produit de contraste iodé à excréation biliaire et permet de visualiser la présence de lithiases sous forme de lacunes radiologiques. L'efficacité de cet examen est relativement médiocre avec une sensibilité de 60% pouvant descendre en dessous de 30% en cas de cholestase ou de formes infectées. En raison du risque non négligeable d'accident allergique et d'un rendement faible, la cholangiographie intraveineuse est pratiquement abandonnée.

d- Echoendoscopie : (112) (134) (133)

° technique :

Il s'agit d'une technique semi-invasive et peu morbide (complications 1/2000). L'examen se déroule chez un patient en décubitus latéral gauche sous sédation intraveineuse légère. On commence par positionner le transducteur dans la partie inférieure de D2 en l'absence de sténose duodénale. On a ainsi accès à la région ampullaire, au crochet du pancréas, à la voie biliaire principale et à la terminaison du canal de Wirsung. Puis on le positionne dans le genu superius permettant l'examen de la voie biliaire principale en coupes longitudinales (du canal hépatique jusqu'à l'ampoule incluse), du

pédicule hépatique avec le canal cystique, de la vésicule et de son collet, de la veine porte, de l'artère hépatique et de l'artère gastro-duodénale. Le retrait en traction permet d'examiner la vésicule biliaire et la voie biliaire principale de son origine au niveau du hile jusqu'à la convergence cystico-cholédocienne et au début du canal cholédoque. On utilise des hautes fréquences (7.5 Mhz et 12 Mhz) permettant une résolution inférieure au millimètre.

° résultats :

La voie biliaire est visualisée en totalité dans 95 à 100 % des cas. La sensibilité de l'échoendoscopie atteint 100 % pour le diagnostic de lithiase vésiculaire, notamment dans le cas de mini et micro-lithiases méconnues par l'échographie et sa spécificité est proche de 100%.

Amouyal et al (2) et Palazzo et al (133) montrent que l'échoendoscopie est plus précise que l'échographie et le scanner pour le diagnostic de lithiase de la voie biliaire principale. Elle est plus sensible : 97 % contre 25 % pour l'échographie et 75 % pour le scanner. La spécificité et la valeur prédictive positive ne sont pas significativement différentes. La valeur prédictive négative de l'échoendoscopie est de 97 % contre 56 % pour l'échographie et 78 % pour le scanner. Contrairement à l'échographie, ses performances sont indépendantes de la taille des calculs et surtout du calibre de la voie biliaire principale. (172) (2)

Prat et al (144) ont comparé dans une étude prospective l'échoendoscopie à la cholangiographie rétrograde. Ils obtiennent pour l'échoendoscopie une sensibilité de 93 %, une spécificité de 97 %, une valeur prédictive positive de 98 % et une valeur prédictive négative de 88 % contre respectivement 89 %, 100 %, 100 % et 83 % pour la cholangiographie rétrograde. Ils concluent à la supériorité de l'échoendoscopie sur la cholangiographie rétrograde dans le diagnostic de la lithiase de la voie biliaire principale notamment pour les calculs millimétriques. Si la décision de SE avait été prise sur les données de l'opacification rétrograde, 10 % des malades ayant une lithiase de la voie biliaire principale seraient restés sans traitement contre 6 % si les données de l'échoendoscopie avaient été utilisées. De plus, les risques et les complications sont inférieurs, la durée d'examen est sensiblement identique et les deux explorations nécessitent une anesthésie générale.

auteurs	Nbre cas	Sensib.	Spécif.	VPP	VPN	FAUX +	FAUX-
Prat 1996 (144)	119	93 %	97 %	98 %	88 %	1 cas	5 cas
Amouyal 1994 (2)	62	97 %	100 %	100 %	97 %		1 cas
Aubertin 1996 (7)	50	100 %	97 %	92 %	100 %	1 cas	
Méduri 1998 (112)	125	90,5 %	98.1 %	90.5 %	98.1 %	2 cas	2 cas

Aubertin et al. (7) a étudié l'apport de l'échoendoscopie biliaire réalisée immédiatement avant la cholécystectomie par laparoscopie en salle d'opération sur un groupe de malade à haut risque de lithiase de la voie biliaire principale. Il a comparé les résultats à ceux de la cholangiographie per-opératoire, le diagnostic par l'une ou l'autre des méthodes étant confirmé sur les données opératoires. La visualisation de la voie biliaire principale est de 100 % par échoendoscopie contre 94 % par cholangiographie per-opératoire. Les sensibilité, spécificité, valeurs prédictives positives et négatives sont respectivement de 100 %, 97 %, 92 % et 100 %.

Ces résultats sont confirmés par l'équipe de Bouillot et al (3) mais non par l'équipe de Montariol (125) qui retrouve une faisabilité supérieure de l'échoendoscopie mais une sensibilité et une spécificité supérieure de la cholangiographie per-opératoire.

L'échoendoscopie présente donc une sensibilité et une spécificité respectivement de 90.5 % à 100 % et de 97 % à 100 % selon les études (2)(7)(112)(144) dans le diagnostic de la lithiase de la voie biliaire principale. Les facteurs limitants sont la nécessité de disposer du matériel, d'un opérateur performant, de la réaliser sous anesthésie générale (donc un surcoût). L'apprentissage est difficile et le résultat est opérateur dépendant car il s'agit d'un examen dynamique sans possibilité de réexaminer les clichés à posteriori. Enfin il n'y a pas possibilité de réaliser un geste thérapeutique. A noter une certaine difficulté technique chez les patients gastrectomisés ou porteurs de gastro-entéro-anastomoses au même titre que la cholangiographie rétrograde endoscopique.

e- Bili-IRM :

° technique : (178)

Le principe de la cholangio-IRM est fondé sur des séquences à forte pondération T2 qui entraînent un hypersignal des liquides stationnaires et une diminution du signal dans les liquides en mouvement et les parenchymes. Cela permet un contraste spontanément élevé entre les voies biliaires, le liquide digestif, les voies urinaires d'une part et les autres structures d'autre part.

Des séquences en apnée avec des hypergradients et des coupes épaisses ont été mises au point avec un résultat intéressant.

° sémiologie :

Le calcul de la voie biliaire principale apparaît comme une image arrondie, vide de signal, située dans la voie biliaire principale qui est hyperintense. Cette image vide de signal n'est pas spécifique d'un calcul (aérobilie, caillot, clip métallique, polype).

° résultats : (43)

La sensibilité de l'IRM dans le diagnostic de lithiase de la voie biliaire principale varie entre 73 et 95%, sa spécificité entre 85 et 100% et sa précision diagnostique entre 85 et 97%. La taille des calculs visualisés en cholangio-IRM est comprise entre 3 et 28 mm. Les faux négatifs sont aujourd'hui essentiellement représentés par des calculs de petite taille inférieurs à 3 mm.

Chan YL et al (32) comparent la bili-IRM à la cholangiographie per-opératoire dans le diagnostic de la voie biliaire principale et observent une sensibilité de 95%, une spécificité de 85% (valeur prédictive positive 82%, négative 96%) et concluent à une performance équivalente.

Cette notion est retrouvée par plusieurs auteurs - Reuther G et al (150)-Regan R et al (149)- Pavone et al (135)- Rawat et al (148)- qui concluent que la bili-IRM est une méthode rapide, non invasive et très fiable pour faire le diagnostic de lithiase de la voie biliaire principale pouvant remplacer la cholangiographie per-opératoire dans ses indications diagnostiques.

Soto et al (167) retrouvent dans leur série une sensibilité de 96.3% en ce qui concerne la capacité à affirmer une dilatation des voies biliaires.

	Nb de patient	sensibilité	spécificité
Chan YL 1996 (32)	47	95%	85%
Reuther 1998 (150)	200	73%	
Regan 1996 (149)	23	93%	
Pavone 1996 (135)	136	91.6%	100%
Soto 1996 (167)	10	100%	

## 2- CHIRURGICAL :

### a- Cholangiographie per-opératoire :

- par voie transcystique

- sémiologie :

Les critères d'un cholangiogramme normal ont été établis par Lequesne et Maud :

- calibre de la voie biliaire principale inférieur à 12 mm
- libre passage duodéal
- segment terminal clairement vu
- absence d'image lacunaire
- pas de remplissage rétrograde excessif des voies biliaires intra-hépatiques

La sémiologie doit s'attacher à noter le nombre de calcul, leur taille et leur localisation (1/3 proximal – 1/3 moyen – 1/3 distal ), la présence de lithiases intra-hépatiques, le caractère enclavé ou non de ces calculs, l'aspect dilaté ou non du cholédoque (le diamètre se mesurant au niveau de la jonction cystico-cholédocienne ) et la difficulté du passage duodéal. L'ensemble de ces données permettant de déterminer des facteurs prédictifs de faisabilité et de réussite de la voie cœlioscopique et de choisir entre les voies transcystique et transcholédocienne.

En cas de difficulté pour visualiser les canaux intra-hépatiques (14) Blatner et al préconise l'arrêt de l'insufflation, une position de Trendelenburg avec inclinaison à droite et l'injection de 4 mg de morphine IV pour créer un spasme du sphincter d'Oddi.

- résultats :

Les résultats de la cholangiographie per-opératoire peuvent être appréciés selon les critères suivants :

- taux de réussite et donc par conséquent taux d'échec et analyse de ces échecs.
- durée
- morbidité

- \* taux de réussite :

Si l'on étudie les séries les plus récentes pratiquant les cholécystectomies sous cœlioscopie et effectuant une cholangiographie per-opératoire systématique ou de manière sélective, on peut considérer que le taux de réussite varie entre 90 et 99 % avec donc un taux d'échec de 1 à 10 %.

Auteurs	année	Nb de cas	CPO	% réussite	% échec	causes
Hunter (76)	1992	150	sélective	90 %	10 %	
Soper (166)	1992	56	sélective	94.6 %	5.4 %	
Millat (123)	1997	315	systematique	94 %	6 %	- étroit
Bouillot (18)	1995	126	systematique	92 %	8 %	
Cushieri (38)	1994	496	systematique	97 %	3 %	- valves - étroit - tortueux
Flowers (63)	1992	364	systematique	91 %	9 %	
Corbitt (34)	1994	516	systematique	99 %	1 %	-valves -cystique fin -inflammation
Lezoche (102)	1994	500	systematique	97 %	3 %	-cystique fin -variations anatomiques -calculs dans le cystique -inflammation

Les causes d'échec rencontrées sont la présence d'un canal cystique fibreux (166), l'avulsion du canal cystique (166) (123), un canal cystique trop fin (18) (34) (123), l'impossibilité d'intubation du cystique (63), une extravasation du produit de contraste (63), la présence de valvules dans le cystique (34).

Ce taux d'échec est superposable à celui rencontré en laparotomie. (132)

\* Durée :

La durée de la cholangiographie per opératoire est difficile à analyser avec rigueur et le résultat n'est pas disponible dans toutes les séries. Cette durée dépend de plusieurs facteurs que sont l'équipement de la salle d'opération, l'utilisation d'un amplificateur de brillance (permettant d'écourter considérablement le temps mis pour effectuer la cholangiographie, par rapport à un appareil de radiologie classique nécessitant le développement du cliché à part), l'entraînement de



l'opérateur et de l'équipe. On peut considérer que pour des équipes disposant d'amplificateurs de brillance, le temps nécessaire est de 10-20 minutes (18)(34)(38)(102)(123) et qu'en cas de matériel radiologique moins performant le temps est de 20-30 minutes (38)(63)(166).

\* La morbidité :

Cette morbidité est égale à 0 % dans les séries étudiées (18)(38)(63)(102)(123)(166) et il n'est pas retrouvé de risque infectieux du à l'ouverture du conduit cystique et à la déperdition de bile, ni de plaie de la voie biliaire principale directement imputable à la cholangiographie qui avaient été évoqués par Pasquale sans que ce dernier ne retrouve de différence significative et par White. Ces mêmes auteurs avaient rapporté un risque de fausse route et de plaie de la voie biliaire principale. Le risque ne semble pas plus élevé qu'en laparotomie et n'a pas été rapporté par les équipes entraînées au traitement coelioscopique de la lithiase de la voie biliaire principale.

\* Faux positifs et faux négatifs :

L'étude des faux positifs représente le risque d'effectuer une exploration inutile de la voie biliaire principale par voie transcystique et/ou par cholédocotomie. Ce nombre de faux positifs varie entre 1 et 7 % en fonction des séries (18)(63)(123)(166) et n'a entraîné aucune morbidité supplémentaire.

Ces faux positifs sont dus généralement aux bulles d'air, aux plis muqueux, au sludge et à la boue biliaire(9)(164). Par ailleurs, ces études ont montré l'existence d'une dilatation de la voie biliaire principale indépendante des lithiases et directement liée à l'âge.

L'étude des faux négatifs représente le risque de laisser en place des calculs et représente la limite de la méthode. Elle est estimée entre 2 et 7 % selon les mêmes auteurs que cités précédemment. Ils sont dus aux calculs flottants, aux petits calculs et aux micro-lithiases (146).

Ces sources d'erreur peuvent être évitées par :

- la pratique de clichés très précoces avant remplissage complet ( en effet, « un cholédoque plein est un cholédoque muet »)
- la purge des tubulures et des canules
- l'opacification de l'arbre biliaire dans son ensemble et en particulier des branches biliaires intra-hépatiques et le passage dans le duodénum
- la faible concentration du produit de contraste radiologique afin d'éviter de « noyer » les calculs de très petit volume
- l'absence d'injection en force qui empêche de visualiser les calculs mobiles.

Il n'existe pas de différence significative sur l'incidence des faux positifs et faux négatifs si l'on compare les techniques classiques et la cœlioscopie (132).

Au total, la cholangiographie per-opératoire en cœlioscopie paraît être une méthode fiable, accessible et peu morbide.

\* Sélective ou systématique :

Il s'agit d'un vieux débat que l'apparition de la cœlioscopie a relancé. Nous sommes personnellement partisans de la cholangiographie per-opératoire systématique.

Il est difficile en reprenant la littérature de donner une réponse catégorique et nous nous contenterons de donner les arguments des partisans et des détracteurs de la cholangiographie per-opératoire systématique.

Arguments pour : (48)

- elle permet une cartographie de l'arbre biliaire et peut ainsi aider à comprendre une anatomie qui n'est pas toujours évidente en per-opératoire et donc de diminuer le risque de lésion de la voie biliaire principale. Si l'on reprend la littérature concernant les plaies de la voie biliaire principale, celle-ci sont observées chez 1% des malades ayant une cholécystectomie laparoscopique soit 10 fois plus que chez les patients opérés par laparotomie (0.1 à 0.5 %). Une étude nord-américaine montre que sur 0.5% des plaies de la voie biliaire survenant lors de cholécystectomies sous cœlioscopie, seulement 40% avaient une cholangiographie per-opératoire (40)(126)(179). Dans une autre étude (93) portant sur 513 malades ayant une cholécystectomie sous cœlioscopie, 19% présentaient des anomalies biliaires à la cholangiographie dont 12% avaient un intérêt chirurgical. La Cholangiographie a permis à Millat (123) de changer sa technique opératoire dans 4 cas (1.3%) à cause des données anatomiques, Soper (166) dans 4 cas (7.5%), Cushieri chez 4 patients (0.8%), Bouillot (18) 2cas, Lezoche 11 cas (2.3%) (102) et enfin Flowers (63) décrit une plaie biliaire chez un patient n'ayant pas eu de cholangiographie.
- dans le cadre d'une stratégie thérapeutique de cholangiographie rétrograde post-opératoire, il peut être intéressant de détecter une papille située en D3 ou un diverticule du deuxième duodénum.
- si une lésion de l'arbre biliaire est faite, la cholangiographie permet une détection et donc une réparation immédiate (or on sait que les réparations immédiates des plaies de la voie biliaire principale donnent de meilleurs résultats)(16)



- la pratique systématique permet d'acquérir la pratique nécessaire et donc d'être plus performant dans une situation difficile où l'on sera obligé de la réaliser (102)
- le taux de lithiase non suspectées (3 à 7 % selon les séries)
- le devenir incertain des lithiases ( Hicken et al : 13.2 % des malades symptomatiques après cholécystectomies, 60% 2 ans et 5 ans après et 5 % de décès par lithiase de la voie biliaire compliquée)
- si l'on choisit de réaliser une cholangiographie per-opératoire sélective, sur quels critères décider ? En effet, l'analyse des facteurs prédictifs de lithiase de la voie biliaire principale en pré-opératoire permet tout au plus de fournir un faisceau d'arguments mais ne pose pas un diagnostic certain. L'analyse de la littérature ne permet pas de donner des règles précises. Seul le caractère dilaté de la voie biliaire principale est évoqué par de nombreux auteurs avec une limite de significativité variant de 6 à 12 mm de diamètre
- enfin peut-on évoquer le caractère médico-légal des clichés.

\* Arguments contre : (76)(82)(166)

- morbidité de la méthode
- taux d'échec (1 à 10%)
- faux positifs (1 à 7%) pouvant entraîner des explorations inutiles de la voie biliaire principale avec une morbidité supplémentaire
- faux négatifs (0 à 1,9%)
- augmentation du coût ((166) étude randomisée)
- augmentation du temps opératoire de 15 à 20 minutes ((166) mais calculé avec des appareils de radiologie classique)
- le devenir incertain des lithiases résiduelles laissées en place (peu étudié – 2 études randomisées (76) et (166) avec un suivi de 6 à 8 ans pour la première et de 1 an pour la deuxième et qui ne montraient pas de différence significative quant aux complications survenues dans les deux groupes et quant au taux de lithiase résiduelle.

Les experts de l'ANDEM concluaient en 1995 qu'il n'existait aucun argument scientifique permettant de recommander une attitude plus qu'une autre (72).

Enfin, une réunion d'experts en 1998 concluait que toute lithiase de la voie biliaire principale doit être traitée à l'exception des malades à haut risque (stade III et IV ASA) pour lesquels une lithiase de la voie biliaire principale asymptomatique peut être laissée en place. Il semble donc légitime de rechercher une lithiase de la voie biliaire principale lors d'une cholécystectomie laparoscopique sauf chez les malades à haut risque.

- par voie transvésiculaire :

Une alternative à la cholangiographie per-opératoire par voie transcystique est la cholangiographie par ponction de la vésicule. Cette technique est peu pratiquée. Une étude sur 69 patients (68) comparant les 2 voies conclue que cette technique est plus facile à réaliser, mais les résultats obtenus et le taux de succès sont moins bon que par la voie transcystique. On peut considérer cette technique comme une alternative à la voie transcystique en cas d'échec de cette dernière ou en cas de réalisation difficile ou dangereuse pour obtenir une cartographie biliaire. Cependant, bien que la plupart des équipes la considèrent comme une alternative, aucune ne la pratique en cas d'échec de la cholangiographie par voie transcystique.

- b-Echo-laparoscopie :

- ° technique : (27)

Les échographes utilisés permettent d'obtenir des images de haute résolution (moins de 1 mm). Les fréquences utilisées sont de 5, 6,5 et 7 Mhz. La sonde d'écho-laparoscopie multifréquence, à une extrémité flexible sur 180° et une surface de contact acoustique de 60°. On l'introduit par un trocart ombilical alors que l'optique se trouve dans le trocart de 10 mm de diamètre situé dans l'hypochondre gauche.

On examine systématiquement le foie, segment par segment, en plaçant la sonde sur la capsule de Glisson.

La vésicule est explorée à travers le parenchyme hépatique (segment V), pour préciser la taille des calculs, les cônes d'ombre respectifs et l'épaisseur pariétale.

La convergence biliaire supérieure est identifiée à travers le segment IV. Puis la sonde est placée sur la face antéro-externe du pédicule hépatique. L'exploration du pédicule hépatique est plus aisée avant dissection du pédicule cystique.

La rotation axiale permet d'identifier la voie biliaire principale, la veine porte, la veine cave et l'artère hépatique. Quand la voie biliaire est identifiée, la sonde est maintenue en contact avec la voie biliaire principale puis est déplacée de haut en bas. Puis on positionne la sonde sur le duodénum permettant la vue du cholédoque distal, son abouchement dans le duodénum et l'ampoule de Vater.

Le doppler est une aide pour identifier les éléments du pédicule hépatique. On note la taille du cholédoque au niveau de la jonction cholécysto-cholédocienne, le nombre de calcul, leur taille et leur siège.

° résultats :

Le taux de réussite de cet examen est évalué à 100% selon les équipes entraînées (28)(71)(86)(131)(159)(168). La sensibilité varie de 70 à 80% (28)(71) et la spécificité de 96 à 99% (28)(71). Catheline et al (28) dans sa série retrouve une sensibilité et une spécificité identique lorsque l'on compare la cholangiographie per-opératoire à l'écholaparoscopie avec une sensibilité de 78% et 80% et une spécificité de 97 et 99%. L'association des deux permet d'obtenir une sensibilité et une spécificité de 100%. Cette notion est retrouvée par l'équipe de Siperstein et al (165).

Aucune morbidité propre à la technique n'est rapportée. On note de très rares cas de faux positifs (1 à 3%) et de faux négatifs (1 à 3%) (71)(86)(159).

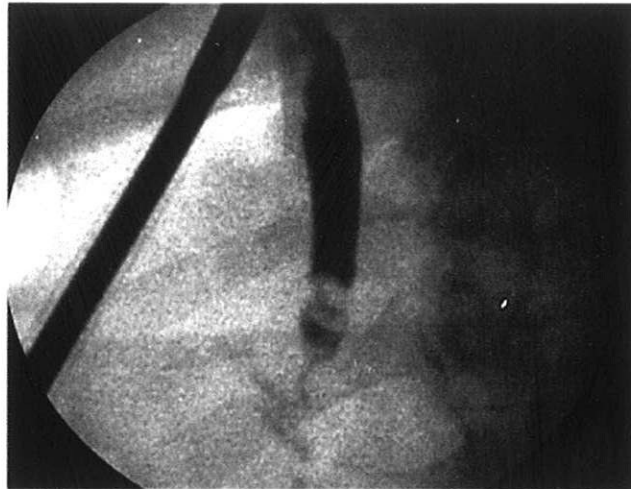Le temps nécessaire à sa réalisation bien que non systématiquement signalé varie de 5 à 30 min en fonction des études (28)(71)(131)(159).

Les reproches fait à cette technique sont la non visualisation des anomalies biliaires par rapport à la cholangiographie et la mauvaise visualisation de la région rétro-pancréatique que signalent la plupart des auteurs (86)(159)(168) non détectée dans 17% des cas dans la série de Catheline.

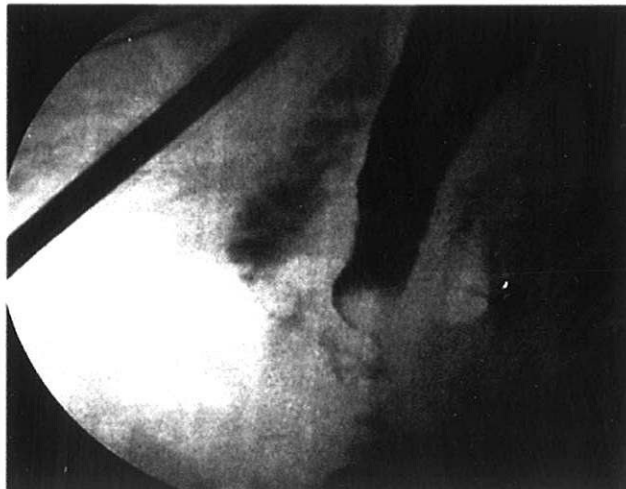
Enfin on peut aussi lui reprocher son coût qui est bien plus élevé que celui de la cholangiographie per-opératoire et son apprentissage qui nécessite une familiarisation avec les techniques échographiques.

Par contre, elle peut permettre la découverte fortuite d'autres anomalies intra-abdominales et remplacer ainsi la main du chirurgien (81).

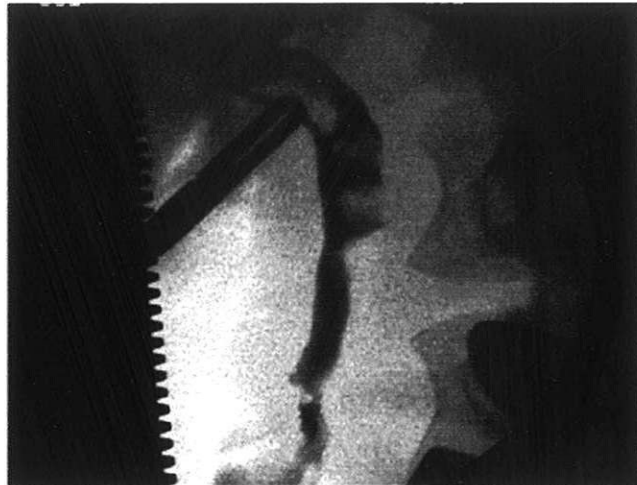
Il peut s'agir d'une méthode intéressante en cas de pédiculite ou d'inflammation importante rendant la cholangiographie difficile, dangereuse voire impossible.



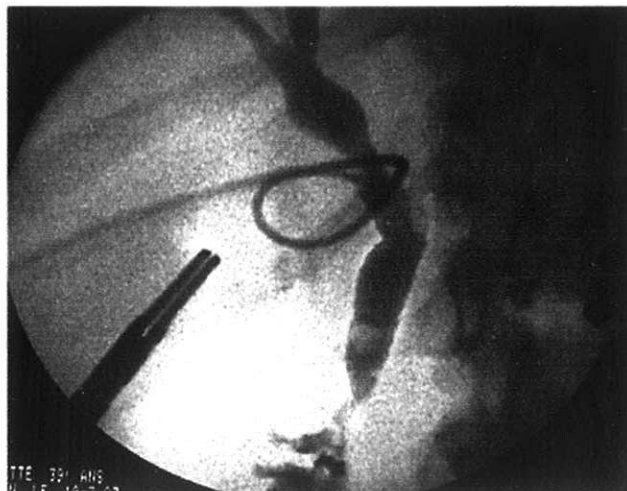
**Deux calculs du bas cholédoque**



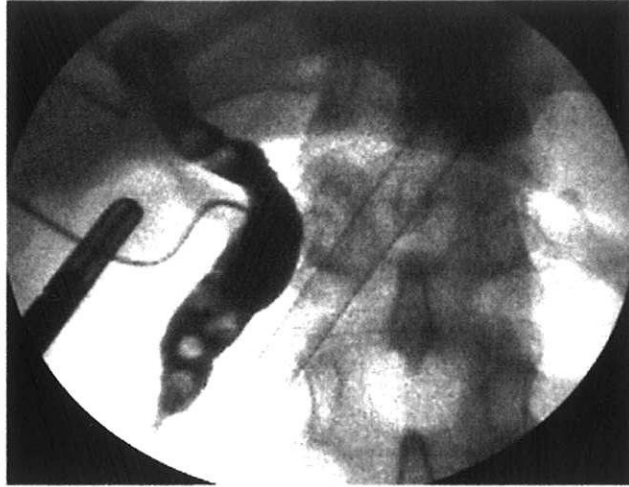**Calcul enclavé**



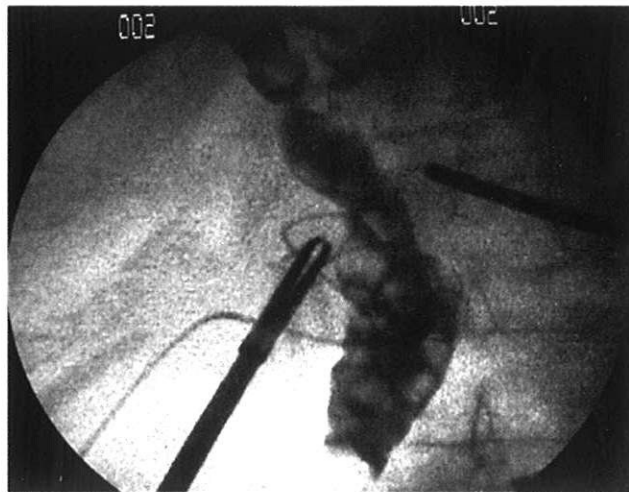
**Deux lithiases à la partie moyenne  
du cholédoque**



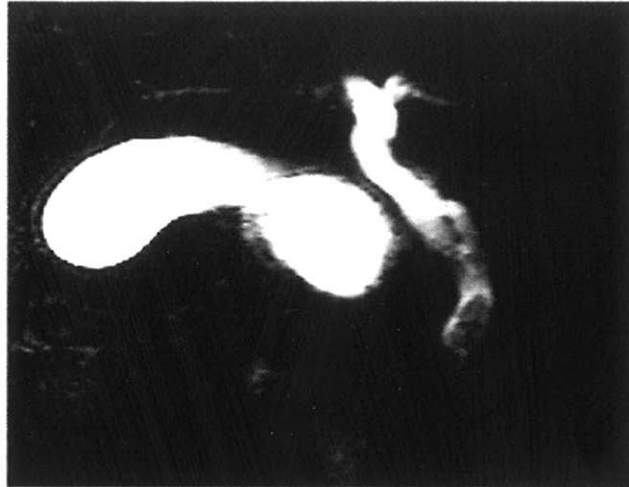**Lithiase du bas cholédoque**



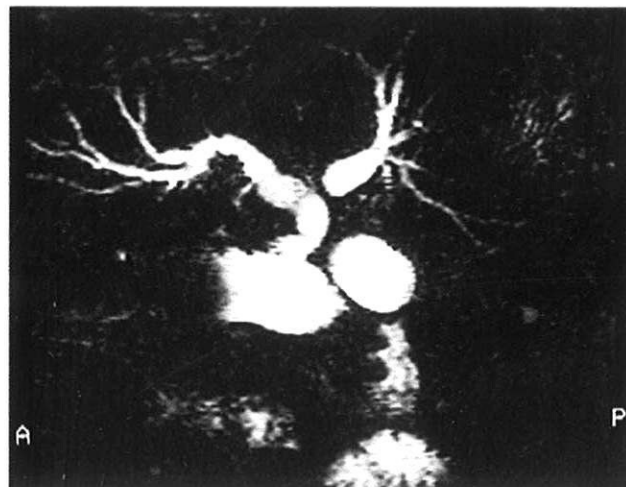
**Empierrement cholédocien**



**Empierrement cholédocien**



**Bili-IRM: Deux lithiases du bas cholédoque  
Dilatation du cholédoque ( diamètre 13 mm)**



**Bili-IRM: Deux lithiases du bas cholédoque**

**MOYENS THERAPEUTIQUES**



## 1- Traitement chirurgical traditionnel :

### a- technique :

Si la chirurgie classique a été pendant longtemps la seule option thérapeutique dans le domaine de la lithiase biliaire, ses indications sont aujourd'hui de plus en plus limitées, depuis le développement de la sphinctérotomie endoscopique et surtout depuis l'avènement de la laparoscopie. Néanmoins, elle est parvenue aujourd'hui à son plus haut degré de maturité avec des règles bien établies permettant ainsi une chirurgie sûre et efficace.

#### \* la voie d'abord :

Elle est identique à celle de la cholécystectomie. Les incisions transversales sous-costales droites sont habituelles et remplacent les anciennes incisions verticales trans-rectales ou médianes donnant une mauvaise exposition du champ opératoire et entraînant des risques plus importants d'éventration et de troubles respiratoires en post-opératoire.

#### \* la cholécystectomie :

Un des objectifs du traitement de la lithiase biliaire principale est de supprimer ce réservoir à calculs. La cholécystectomie se fait généralement par voie rétrograde après individualisation des éléments du pédicule cystique et notamment le canal cystique qui est disséqué minutieusement afin de faciliter son intubation pour la cholangiographie.

#### \* la cholangiographie per-opératoire :

Elle est effectuée par cathétérisation du canal cystique. Lorsque celui-ci n'est pas cathétérisable, on peut réaliser l'opacification radiologique de la voie biliaire principale par ponction directe de la vésicule.

Dans tous les cas, il faut s'assurer, avant le début de la cholangiographie, de l'absence de bulle d'air dans les tubulures et suivre l'injection douce du produit de contraste sous contrôle radioscopique, pour ne pas méconnaître un petit calcul qui sera vite noyé par un remplissage trop rapide.

Le changement de position du malade au cours de l'examen permet de différencier les calculs des bulles d'air et d'homogénéiser l'opacification dans tout l'arbre biliaire.

\* la désobstruction transcystique :

La désobstruction de la voie biliaire principale par le cystique est la méthode la plus simple mais nécessite des conditions favorables telles qu'un canal cystique large, des calculs petits et peu nombreux et situés à la partie basse du cholédoque. Les calculs sont extraits par expression digitale ou avec une sonde à panier de Dormia. Une cholangiographie de contrôle vérifie la vacuité de la voie biliaire principale et l'opération se termine par la ligature du cystique sans drainage ou avec un drain transcystique.

Lorsqu'elle est réalisable, cette voie d'extraction de calculs de la voie biliaire principale donne des suites opératoires très favorables rejoignant celles de la cholécystectomie.

\* la cholédocotomie :

L'ouverture de la voie biliaire principale est la voie d'élection de désobstruction de la voie biliaire principale car l'extraction des calculs par le canal cystique est rarement possible. L'incision siège sur la face antérieure du cholédoque au niveau de sa portion sus-duodénale avec ou sans manœuvre préalable de décollement duodéno-pancréatique (manœuvre de Kocher) qui permet de mieux exposer la voie biliaire principale et faciliter les gestes d'extraction. Les calculs sont alors extraits soit par expression digitale, soit par des instruments comme la sonde à panier de Dormia ou à ballonnet de Fogarty, la pince à calcul de Mirizzi, la seringue de Soupault qui permet de laver la voie biliaire sous pression. Les dilateurs de Bakes permettent de dilater le bas cholédoque et de pousser les petits calculs à travers l'orifice sphinctérien. La cholédocoscopie doit être réalisée systématiquement afin de contrôler la vacuité de la voie biliaire principale.

\* la sphinctérotomie transduodénale chirurgicale :

Elle est pratiquement abandonnée de nos jours par la majorité des chirurgiens à cause du risque de pancréatite aiguë mortelle et de fistule duodénale. En cas de calcul enclavé dans le bas du cholédoque qui représentait jadis l'indication de la sphinctérotomie transduodénale, on préfère aujourd'hui laisser un drain biliaire en place et réaliser secondairement une sphinctérotomie endoscopique per-opératoire.

\* les contrôles per-opératoires de la vacuité de la voie biliaire principale :

Depuis l'utilisation presque systématique du cholédoscope pour contrôler la vacuité de la voie biliaire principale, le taux de lithiase résiduelle est réduit à moins de 5 %.

Deux types d'appareil sont disponibles : le cholédoscope rigide et le cholédo-fibroscope souple. Leur technique d'utilisation est identique bien que le cholédoscope souple soit plus performant sur le plan optique. L'examen est réalisé sous une perfusion de sérum physiologique afin de laver la voie biliaire principale et éviter son collapsus. La voie biliaire principale est explorée vers le bas jusqu'au sphincter d'Oddi puis vers le haut dans les canaux hépatiques droit et gauche et parfois jusqu'aux convergences primaires des canaux intra-hépatiques. L'endoscopie permet de dépister des calculs passés inaperçus à la cholangiographie et de les extraire sous contrôle visuel à l'aide d'une sonde à panier ou à ballonnet. De même, grâce à la cholédocoscopie, on arrive à apprécier des lésions inflammatoires ou tumorales de la muqueuse biliaire.

La cholangiographie de contrôle par le drain biliaire externe, après fermeture de la voie biliaire principale, permet de réaliser un dernier contrôle de la vacuité de la voie biliaire principale tout en sachant qu'elle n'est pas aussi faible qu'au début de l'intervention à cause de la présence de bulles d'air dans la voie biliaire principale après une cholédocotomie et en raison du spasme oddien engendré par l'exploration instrumentale.

\* le drainage biliaire externe :

Il permet non seulement de prévenir la stase dans la voie biliaire qui est source d'infection mais aussi de réaliser une cholangiographie de contrôle post-opératoire et d'effectuer, au besoin, des lavages de la voie biliaire principale en cas d'infection biliaire ou de persistance de fragments calculeux résiduels. Dans cette dernière circonstance, une désobstruction instrumentale de la voie biliaire principale voire une cholédocoscopie percutanée à travers le trajet du drain biliaire peut être aussi réalisée en cas de lithiase résiduelle.

Le drainage biliaire externe peut se faire soit par un drain en T de Kehr soit par un drain à extrémité multi-perforée (drain d'Escat ou de Pedinelli). Le retrait du drain peut se faire à partir du 8<sup>ème</sup> jour après une cholangiographie de contrôle. Actuellement, afin d'éviter les cholépéritonites par l'ablation précoce du drain biliaire, on préfère clamper le drain après la cholangiographie et l'enlever plus tard en consultation vers la troisième semaine.

La fermeture de la voie biliaire principale sans drainage ou cholécotomie idéale ne peut être réalisée que dans les cas de lithiase non compliquée avec vacuité certaine de la voie biliaire principale dont la paroi est peu pathologique et un passage trans-sphinctérien parfaitement libre et sans sténose.

\* anastomoses bilio-digestives :

Elles réalisent en fait un drainage biliaire interne définitif. Très largement utilisées jadis dans la lithiase résiduelle ou l'empierrement cholédocien, elles sont moins utilisées aujourd'hui grâce à l'introduction de la cholédocoscopie opératoire permettant de diminuer le taux de lithiase résiduelle et au développement des techniques endoscopiques pouvant traiter avec efficacité les calculs résiduels.

Avec une mortalité opératoire de 4 % en moyenne (mais pouvant aller jusqu'à 18 % chez des personnes âgées) et une morbidité à court et long terme proche des 20 % à prédominance d'angiocholite, ses indications sont aujourd'hui limitées aux sténoses cholédociennes ou oddiennes organiques, aux lithiases intra-hépatiques multiples inextirpables et au cas de lithiases récidivantes. Les indications sont plus larges chez des malades âgés avec un empierrement cholédocien ou une lithiase résiduelle afin de traiter radicalement la lithiase biliaire sans multiplier les manœuvres instrumentales et les risques de ré intervention.

Une des conditions importantes pour réaliser une anastomose bilio-digestive dans de bonnes conditions est d'avoir un diamètre de la voie biliaire principale d'au moins 10 mm. Afin d'éviter le risque de sténose, l'anastomose doit être large (environ 20 mm) et réalisée en tissu sain tant sur le versant biliaire que sur le versant digestif.

En fonction de l'organe qui est anastomosé à la voie biliaire principale, on distingue principalement les anastomoses cholédocoduodénales et les anastomoses cholédoco-jéjunales sur anse exclue en Y. Les anastomoses cholédoco-gastriques et cholécysto-digestives ont été décrites mais ne sont presque jamais utilisées.

- les anastomoses cholédoco-duodénales (ou cholédocoduodénostomie) :

Habituellement latéro-latérales, elles réalisent la technique la plus simple et la plus rapide en faisant une incision transversale du cholédoque et une incision longitudinale sur le bord supérieur du premier duodénum puis en réalisant une anastomose de ces deux segments en un seul plan tout en veillant à invaginer la muqueuse duodénale.

Cette technique respecte le circuit biliaire dans le duodénum mais est responsable de reflux et de la formation d'un cul de sac biliaire sous-anastomotique favorisant la survenue de stase et d'angiocholite.

- les anastomoses cholédoco ou hépatico-jéjunales :

Dans la majorité des cas, c'est l'anastomose termino-latérale sur anse exclue en Y qui est réalisée. Elle consiste à sectionner la voie biliaire principale puis à l'anastomoser à un segment intestinal exclu isopéristaltique d'environ 60 cm de long afin d'éviter le risque de reflux. Le rétablissement de la continuité digestive est assuré par une anastomose jéjuno-jéjunale termino-latérale au pied de l'anse.

Les variantes de cette technique sont représentées par l'anastomose hépatico-jéjunale termino-terminale ou encore une anastomose sur anse en oméga de réalisation moins fréquente.

L'inconvénient principal de l'anastomose hépatico-jéjunale est de ne plus respecter le passage de la bile dans le duodénum et de favoriser la formation d'ulcère peptique gastro-duodéal.

#### b- résultats :

##### \* mortalité :

L'étude de la littérature (31)(54)(137)(115)(171) fait apparaître un taux de mortalité qui dépend de l'âge, du tableau clinique, du contexte infectieux et du contexte d'urgence.

Ainsi, on note que ce taux de mortalité est inférieur à 4 % en cas de patient âgé de moins de 70 ans, de 9 à 10 % si l'âge se situe entre 70 et 75 % et de 12 à 30,5 % si l'âge est supérieur à 75 ans.

En cas de lithiase de la voie biliaire principale asymptomatique la mortalité est de 2,4 à 3 %. En cas d'angiocholite, elle est de 11,4 à 14,1 % et de 17,3 à 20 % en cas de pancréatite aiguë. Elle est de 14 à 20 % en cas d'angiocholite sévère.

La mortalité en cas de lithiase résiduelle est de 2,1 à 8 % donc non négligeable.

Par ailleurs, apparaissent deux périodes : avant et après 1980. Avant 1980, la mortalité moyenne se situait autour de 4 % (147) variant de 4 à 7 % dans les séries (115). Après 1980, cette mortalité moyenne se situe aux alentours de 1 % voire est nulle dans de nombreuses séries (127).

Ceci est dû à une sélection des patients, les patients les plus fragiles étant traités par endoscopie, aux progrès de la réanimation et à l'abandon de la sphinctérotomie chirurgicale.

##### \* morbidité :

La morbidité se situe entre 8 et 30 % en fonction des séries. Cette morbidité a connu aussi deux périodes (127)(171). Avant 1980, elle était



de l'ordre de 30 % alors qu'après elle diminue aux alentours de 15 % (115). Dans l'étude de Meyer et al (115) elle apparaît plus élevée en cas de score ASA supérieur à 3, de tares associées, de tableau clinique d'urgence, d'anastomose bilio-digestive par rapport au drainage biliaire externe.

\* lithiase résiduelle :

Le taux de lithiase résiduelle est de 2 à 6 % (115)(127)(171). Le facteur de risque principal est l'empierrement cholédocien.

D'une manière générale, les résultats du traitement chirurgical traditionnel ont été fortement améliorés cette dernière décennie par les progrès de l'anesthésie, l'antibioprophylaxie et la prévention anti-thrombotique.

2- Endoscopique :

a- principes généraux : (106)

La cholangiographie rétrograde avec sphinctérotomie endoscopique s'effectue en salle de radiologie, sur un patient en décubitus ventral avec une prémédication sédatrice et sous antibioprophylaxie (97).

On réalise une endoscopie digestive haute à l'aide d'un endoscope à vision latérale afin de repérer la papille au niveau du deuxième duodénum puis on utilise une sonde spéciale, le sphinctérotome, comportant un cathéter armé d'un fil métallique qui est protégé par une gaine isolante jusqu'à 30 mm de son extrémité distale.

Le bon positionnement du cathéter dans la voie biliaire principale est alors vérifié par une cholangiographie rétrograde.

On effectue la sphinctérotomie endoscopique par la technique standard dite « en traction » qui exige un cathétérisme sélectif et profond de la voie biliaire principale.

On incise alors la papille et l'infundibulum biliaire (trajet intra-duodénal de la voie biliaire principale) par traction sur le fil de coupe et à l'aide d'un courant diathermique permettant d'obtenir un orifice du diamètre de la voie biliaire principale inférieure. La longueur de l'incision varie de 5 à 25 mm en fonction de la longueur du sphincter d'Oddi.

Lorsqu'il est impossible d'introduire le sphinctérotome dans la voie biliaire principale, les techniques suivantes peuvent être utilisées : (107)(160)

- la sphinctérotomie endoscopique guidée rétrograde (grâce à un fil guide introduit à travers la papille)

de l'ordre de 30 % alors qu'après elle diminue aux alentours de 15 % (115). Dans l'étude de Meyer et al (115) elle apparaît plus élevée en cas de score ASA supérieur à 3, de tares associées, de tableau clinique d'urgence, d'anastomose bilio-digestive par rapport au drainage biliaire externe.

\* lithiase résiduelle :

Le taux de lithiase résiduelle est de 2 à 6 % (115)(127)(171). Le facteur de risque principal est l'empierrement cholédocien.

D'une manière générale, les résultats du traitement chirurgical traditionnel ont été fortement améliorés cette dernière décennie par les progrès de l'anesthésie, l'antibioprophylaxie et la prévention anti-thrombotique.

1- Endoscopique :

a- principes généraux : (106)

La cholangiographie rétrograde avec sphinctérotomie endoscopique s'effectue en salle de radiologie, sur un patient en décubitus ventral avec une prémédication sédatrice et sous antibioprophylaxie (97).

On réalise une endoscopie digestive haute à l'aide d'un endoscope à vision latérale afin de repérer la papille au niveau du deuxième duodénum puis on utilise une sonde spéciale, le sphinctérotome, comportant un cathéter armé d'un fil métallique qui est protégé par une gaine isolante jusqu'à 30 mm de son extrémité distale.

Le bon positionnement du cathéter dans la voie biliaire principale est alors vérifié par une cholangiographie rétrograde.

On effectue la sphinctérotomie endoscopique par la technique standard dite « en traction » qui exige un cathétérisme sélectif et profond de la voie biliaire principale.

On incise alors la papille et l'infundibulum biliaire (trajet intra-duodénal de la voie biliaire principale) par traction sur le fil de coupe et à l'aide d'un courant diathermique permettant d'obtenir un orifice du diamètre de la voie biliaire principale inférieure. La longueur de l'incision varie de 5 à 25 mm en fonction de la longueur du sphincter d'Oddi.

Lorsqu'il est impossible d'introduire le sphinctérotome dans la voie biliaire principale, les techniques suivantes peuvent être utilisées : (107)(160)

- la sphinctérotomie endoscopique guidée rétrograde (grâce à un fil guide introduit à travers la papille)

- la pré-coupe (utilisée en cas d'échec de la sphinctérotomie endoscopique rétrograde sur fil guide, dans le cas de papille facile à centrer et d'infundibulum saillant)
- sphinctérotomie endoscopique guidée antérograde (par voie percutanée trans-hépatique, on introduit un drain dans les voies biliaires et on le pousse à travers la papille dans le duodénum) effectuée après échec des deux techniques précédentes si la papille n'est pas facile à centrer et/ou si l'infundibulum biliaire n'est pas visible
- sphinctérotomie trans-hépatique : on introduit un fil guide par voie trans-hépatique dans la voie biliaire principale, méthode dangereuse utilisée en dernier recours.

Dans tous les cas, une sphinctérotomie complète est réalisée, soit l'incision du pôle supérieur de la papille, du capuchon et de la totalité de l'infundibulum biliaire saillant dans la lumière duodénale. La section du sphincter est faite avec un courant de section pur.

#### b- techniques d'extraction :

L'évacuation des calculs peut se faire spontanément ou le plus souvent à l'aide d'une sonde à panier ou à ballonnet. En cas d'échec, les techniques de lithotripsie mécanique, électrohydraulique ou par laser pulsé peuvent être utilisées.

Dans tous les cas, soit l'extraction est complète, soit elle est incomplète et un drainage naso-biliaire sera mis en place pour prévenir l'angiocholite jusqu'à désobstruction complète et permettra d'effectuer des lavages réguliers.

#### c- contre-indications de la sphinctérotomie endoscopique :

Mis à part les situations à haut risque hémorragique comme les patients sous anticoagulants ou les cirrhotiques, la sphinctérotomie endoscopique peut être réalisée à tout âge et quel que soit l'état général à condition que l'état hémodynamique soit relativement stable. Les patients très agités et non-coopérants peuvent bénéficier d'une anesthésie générale pour la réalisation de cet examen.

#### d- résultats du traitement endoscopique :

- taux de réussite :

Les résultats de la sphinctérotomie endoscopique ne sont pas faciles à analyser lorsque l'on étudie la littérature. En effet, l'analyse des résultats comptabilise les échecs de la sphinctérotomie endoscopique, les échecs d'extraction et de manière inconstante les échecs de cathétérisme



biliaire. Or ces trois facteurs devraient être pris en compte pour pouvoir comparer les véritables taux de succès, d'échec, de mortalité et de morbidité du traitement endoscopique et les comparer avec les autres méthodes.

Par ailleurs, les études ne différencient pas toujours de manière précise la morbidité et la mortalité propre de la cholangiographie rétrograde per-opératoire et celles de la sphinctérotomie endoscopique et ne permettent pas d'évaluer les morbidité et les mortalités directement imputables à la technique elle-même (19)(154).

L'opacification de la voie biliaire principale au cours du cathétérisme chez les malades devant bénéficier d'un traitement endoscopique d'une lithiase de la voie biliaire principale est obtenue dans 95% des cas. Elle est facile lorsque la voie biliaire principale est dilatée mais peut être difficile si la papille est intra-diverticulaire, œdématiée lors d'une pancréatite aiguë ou lorsqu'elle est située dans l'anse afférente d'une anastomose gastro-jéjunale après gastrectomie (le taux de succès peut alors chuter à 60%)

Le taux de réussite propre de la sphinctérotomie endoscopique est compris entre 85 et 90% pouvant atteindre 100% à l'aide d'artifices techniques comme la pré-coupe, l'infundibulotomie ou l'utilisation d'un fil guide.

L'extraction des calculs est obtenue dans 72 à 100% des cas. Il s'agit d'un chiffre global comptabilisant le nombre de sphinctérotomie endoscopique globale et d'extraction globale réussie sans tenir compte du nombre de tentative d'extraction et de procédures et prenant en compte toutes les sphinctérotomies endoscopiques confondues qu'elles aient été immédiates ou réalisées secondairement après une première tentative infructueuse (5)(6)(53)(58)(69)(77)(85)(107)(108)(109)(110)(111)(124)(130)(162)(176).

Ainsi Thibault et al (176) obtiennent une extraction des calculs dans tous les cas avec un taux moyen de procédure de 1.1. Lenriot et al (5) rapportent une extraction de calcul obtenue dans 72% des cas avec 19% de leurs patients ayant eu de 2 à 5 tentatives endoscopiques d'évacuation des calculs.

Dans l'étude d'Assouline et al (6) le taux de succès de la sphinctérotomie endoscopique est de 68% avec la seule technique standard sans aucun artifice technique. Ces derniers permettant d'obtenir un succès final de 93%. Par ailleurs, leur taux d'extraction immédiate de la lithiase de la voie biliaire principale est de 65%. La multiplication des gestes endoscopiques et le recours aux techniques de lithotripsie

mécanique, extracorporelle et intracorporelle a permis d'augmenter le taux d'extraction de la voie biliaire principale à 97% des cas.

Ainsi 59% de leurs patients (180 malades) ont eu une endoscopie, 32% (98 malades) ont eu 2 endoscopies et 9% (29 malades) ont eu plus de 2 endoscopies (jusqu'à 6 chez un même malade). Le taux de succès est passé de 65 à 84% en multipliant seulement les endoscopies, à 89% en utilisant seulement la lithotripsie mécanique et finalement à 97% toutes procédures confondues.

Ces résultats sont confirmés par d'autres équipes (65)(69)(107) (163)(176).

Tout comme en chirurgie laparoscopique, le succès thérapeutique final dépendra de plusieurs facteurs que sont les conditions anatomiques (papille en D3, papille intra-diverticulaire -7 à 11.8% d'échec-, voie biliaire principale coudée, sténose de la voie biliaire principale, anastomose gastro-jéjunale - 15 à 40% d'échec en cas de Bilioth II), le nombre (multiples) et la taille des calculs (gros), leur localisation (intra-hépatique), le caractère enclavé ou non, la taille de la sphinctérotomie endoscopique (75).

- mortalité :

La mortalité du traitement endoscopique varie entre 0 et 3.7% avec une moyenne inférieure à 1% (5)(6)(110)(176). Ligory et al (6) et Lenriot et al (5) différencient la mortalité propre de la cholangiographie rétrograde per-opératoire (0.96 à 3%) à celle de la sphinctérotomie endoscopique (0.7 à 3.9%).

- morbidity : (160)

La morbidité de la sphinctérotomie endoscopique varie en fonction des séries entre 0.5 et 14.5%. on distingue les complications immédiates (survenant avant le 30<sup>e</sup> jour) représentées par les infections biliaires, les hémorragies, les pancréatites et les perforations duodénales.

- les angiocholites : les plus fréquentes des complications (2 à 5%), une prévention efficace pouvant être obtenue par une antibioprophylaxie avant et après cholangiographie rétrograde per opératoire, par une désinfection du matériel et surtout par la mise en place d'un drain naso-biliaire en attendant la chirurgie (6)(110)(111).
- l'hémorragie : sa fréquence se situe entre 0 et 5%. Elle survient dans les 24 à 48 heures mais peut s'observer jusqu'au 6<sup>ème</sup> jour. L'étude de Freeman et al montre qu'elle dépend du malade (coagulopathie sous-jacente), de la présence d'une angiocholite,

d'un traitement anti-coagulant dans les 3 jours suivant l'examen, de l'expérience de l'opérateur, de l'existence d'un saignement pendant la sphinctérotomie endoscopique. Le traitement conservateur est le plus souvent suffisant, le traitement chirurgical grevé d'une lourde mortalité. Elle est directement liée au geste de la sphinctérotomie. (6)(107)(108)(111)(130)(151)

- la pancréatite aiguë : son apparition est imprévisible, elle survient dans 1 à 3 % des cas. Elle semble plus fréquente lors d'injections sous pression et répétitive de produit de contraste dans les canaux pancréatiques, de la réalisation de pré-coupes, par l'utilisation excessive de courant de coagulation ou par l'utilisation d'artifices techniques (papillotomies, pré-coupe). La simple réaction hyperamylasémique post-sphinctérotomie est fréquente. Ce risque de pancréatite aiguë semble plus lié aux difficultés de canulation de la voie biliaire principale qu'à la sphinctérotomie endoscopique elle-même.
- perforation duodénale : elle est rencontrée dans moins de 1% des cas et est favorisée par la pré-coupe, l'incision du sphincter en dehors du secteur idéal (entre 11h et 1h), la sphinctérotomie endoscopique sur voie biliaire principale fixée. Elle est, elle aussi, directement liée au geste de sphinctérotomie, à l'existence d'une sténose papillaire et à la présence de gros calculs.
- cholécystites aiguës : il s'agit d'une complication rare survenant dans les 15 premiers jours après la sphinctérotomie endoscopique soit tardivement.
- autres : enclavement de la sonde à panier (110)

Les complications à long terme (au-delà de 30 jours) surviennent dans 5 à 10% des cas et sont représentées par :

- la lithiase résiduelle : complication tardive la plus fréquente, évaluée entre 0 et 7%, favorisée par la taille de la sphinctérotomie endoscopique et celle de la voie biliaire,
- les sténoses oddiennes (0.2 à 4%) (105)
- angiocholite par reflux (rare)
- cholécystite aiguë (3.2%) (105)

Assouline et al (6) dans son étude retrouvait plusieurs facteurs prédictifs de complications qui sont :

- les malades de plus de 75 ans
- les malades à facteur de risque chirurgical : il retrouve une augmentation significative du taux d'angiocholite dans ce groupe et de complications non liées aux gestes techniques.
- le temps écoulé entre la cholangiographie rétrograde pré-opératoire et la réalisation de la sphinctérotomie endoscopique

(11% de complications en cas de sphinctérotomie endoscopique immédiate contre 40% en cas de sphinctérotomie retardée).

- le temps écoulé entre la sphinctérotomie endoscopique et l'extraction des calculs (9% si un geste endoscopique contre 19% lorsqu'il y a plusieurs gestes endoscopiques)
- l'absence d'extraction
- l'élargissement d'une sphinctérotomie incomplète (multiplie par 7 le risque hémorragique)
- la sphinctérotomie endoscopique guidée par voie trans-hépatique (multiplie par 3 le risque)
- la lithotripsie intra-corporelle (multiplie par 3.5)

Par contre, dans son étude, la taille et le nombre de calculs n'étaient pas liés à une morbidité plus élevée. Ceci est confirmé par l'étude d'Hammarström et al (75).

Pour Liguory et al (107) la technique de la sphinctérotomie endoscopique employée augmente la morbidité de manière importante (4 à 10.6% en fonction de la technique).

Aucune étude n'étudie les facteurs de risque des complications tardives.

## 2- Autres traitements : (137)

### a- dissolution in situ des calculs (174)

Cette dissolution, utilisée en cas d'échec d'extraction, a pour principe de soumettre le calcul à l'action d'un solvant de ses constituants afin de réduire sa taille et de faciliter son élimination spontanée après une sphinctérotomie endoscopique.

Les produits employés sont le plus souvent le méthyl-ter-butyl-éther (MTBE) ou la mono-octanoïne, solvants du cholestérol. Ils sont introduits directement dans la voie biliaire principale ou de façon rétrograde lors de la cholangiographie rétrograde endoscopique par le biais d'un drain naso-biliaire ou de l'orifice de drainage biliaire externe en cas de calcul résiduel.

Ses inconvénients sont représentés par une mauvaise tolérance digestive et un faible taux de réussite ce qui en fait une technique peu utilisée notamment depuis l'apparition des méthodes de lithotripsie (142).

b- lithotripsie extracorporelle (39)(54)(95)(142)(143)(146)

Le principe de la lithotripsie est la fragmentation du calcul. Celle-ci est obtenue par une variation de pression sur les parois du calcul. Pour les lithotripsies extracorporelles, la variation de pression est générée à l'extérieur du corps et focalisée à travers celui-ci jusqu'au niveau du calcul par l'intermédiaire d'un milieu liquide (soit un bain ce qui était le cas jusqu'à présent, soit par un cylindre rempli de liquide et couplé au patient à l'aide d'un gel hydrophile) (39).

La fragmentation du calcul par voie extracorporelle nécessite leur localisation initiale dans les trois dimensions par une sonde d'échographie ou par deux sources de fluoroscopie. La localisation des calculs de la voie biliaire principale est souvent impossible par échographie et la fluoroscopie est donc plus indiquée dans ce cas. Elle nécessite de disposer d'un moyen d'opacification directe de la voie biliaire (Kehr, drain percutané trans-hépatique, drain naso-biliaire ou drain transcystico-transpapillaire). Le patient est alors installé en décubitus ventral ou dorsal en fonction de la localisation des calculs. Cet examen se fait sous anesthésie sous couvert d'une antibio-prophylaxie. On procède alors à l'injection de sérum physiologique en cas de repérage sous écho ou de produit de contraste en cas de repérage par cholangiographie.

Cette méthode est donc complémentaire d'une méthode d'extraction chirurgicale ou endoscopique. Elle doit permettre l'expulsion spontanée du calcul ou faciliter son extraction.

c- lithotripsie intra-corporelle (142)

La fragmentation est toujours obtenue par une variation de pression sur les parois du calcul mais, dans le cas de la lithotripsie intra-corporelle, cette variation est créée à l'intérieur du corps à l'extrémité d'une sonde amenée au contact même du calcul.

Cette variation de pression peut être :

- progressive, c'est le cas de la lithotripsie mécanique qui consiste à écraser le calcul dans les brins d'un solide panier de Dormia. La nécessité de capturer le calcul et de le fragmenter représente le facteur limitant de cette technique.
- brutale : la fragmentation fait alors appel à des ondes de choc produites dans l'eau
  - par des décharges électriques entre deux électrodes : lithotripsie électrohydraulique
  - par des impulsions laser très brèves : laser pulsé
  - par la vibration d'éléments piézo-électriques
  - par la vibration d'éléments électromagnétiques
  - par des micro explosions chimiques.

Cette technique peut être utilisée par 4 voies d'abord :

- voie endoscopique lors de la cholangiographie rétrograde peropératoire par l'orifice de sphinctérotomie
- voie percutanée par le drain de Kehr
- voie chirurgicale laparoscopique
- voie percutanée par drainage trans-hépatique des voies biliaires.

En cas d'abord endoscopique on travaillera sous contrôle visuel direct grâce à l'utilisation d'un « baby endoscope » long et fin, introduit lui-même à travers le large canal d'un duodénolescope. Le lithotripteur sera lui-même introduit par le canal opérateur du baby endoscope (lithotripsie électrohydraulique ou fibre laser). Toutes les manœuvres sont réalisées sous irrigation de sérum physiologique permanente.

En cas de voie trans-hépatique, on fait appel à un endoscope court. Cette technique permet l'accès à la voie biliaire principale et surtout aux voies biliaires intra-hépatiques. Il s'agit d'une méthode largement répandue en Extrême Orient pour extraire les lithiases intra-hépatiques.

La fragmentation des calculs par drain de Kehr se fera sous contrôle fluoroscopique et peut permettre d'augmenter la faisabilité et le taux de succès d'extraction par cette voie.

Selon l'étude de B. Carroll et al (22) qui a étudié les effets de la technique électrohydraulique et par laser pulsé in vitro puis in vivo, la lithotripsie par laser pulsé est moins traumatisante (moins de traumatismes pariétaux et de perforations), plus chère et moins efficace. Cette méthode n'occasionne pas de lésion cholédocienne à condition d'avancer la fibre sous contrôle visuel et de déclencher l'impact laser au contact de la lithiase. La lithotripsie électrohydraulique est plus efficace, moins chère mais plus traumatisante pour les parois de la voie biliaire principale.



**CHIRURGIE DE LA VOIE  
BILIAIRE PRINCIPALE SOUS  
COELIOSCOPIE**

## 1- Anesthésie : (161)

L'anesthésie est une anesthésie générale. Une sonde gastrique est systématiquement placée après intubation afin de prévenir le risque de régurgitation et afin de vider l'estomac de l'air administré lors de la ventilation au masque. Celle-ci est ôtée au réveil.

La chirurgie cœlioscopique induit des perturbations physiopathologiques propres à la technique qui sont dues pour la plupart à l'insufflation de CO<sub>2</sub> et à la position en procubitus du patient. Ces perturbations imposent une surveillance particulière et amènent un certain nombre de contre-indications.

- Perturbations physio-pathologiques :

- Perturbations ventilatoires : elles se traduisent par une hypercapnie dont l'origine à plusieurs mécanismes :

- . augmentation de la pression intra-abdominale due au pneumopéritoine gênant les mouvements diaphragmatiques et entraînant une modification des rapports ventilation / perfusion au niveau pulmonaire,

- . majoration de ces phénomènes par la position de Trendelenbourg
- . effets dépresseurs des anesthésiques généraux
- . réabsorption de CO<sub>2</sub> par le péritoine

- perturbations hémodynamiques :

- . le pneumopéritoine par hyperpression abdominale entraîne une diminution de l'index cardiaque et une compression cave (« effet garrot »)

- . la position de Trendelenbourg va augmenter les pressions intrathoraciques, gêner le retour veineux au cœur droit et diminuer le débit cardiaque. Cette chute de débit sera masquée par une augmentation des résistances périphériques concomitante due à la compression des gros troncs artériels par le pneumopéritoine d'une part et surtout par la mise en jeu du système sympathique et la sécrétion de substances vasoconstrictrices d'autre part. Cette augmentation des résistances périphériques se prolonge au-delà de l'insufflation du pneumopéritoine

- . le pneumopéritoine par l'hypercapnie entraîne aussi une stimulation sympathique

- . effet hémostatique de la pression abdominale au niveau des capillaires



. la gêne au retour veineux entraîne une stase fémorale augmentant le risque de complication thrombo-embolique.

- douleur en cœlioscopie :

La douleur post-opératoire après cœlio-chirurgie relève d'une irritation péritonéale par le CO<sub>2</sub> résiduel et probablement de l'interposition d'une poche de gaz entre la coupole diaphragmatique et le foie.

- implications anesthésiques :

- la cœlioscopie nécessite un monitoring particulier pour prévenir les accidents per-opératoires liés au pneumopéritoine :

- . utilisation d'un capnographe, d'un saturomètre de pouls afin de prévenir et de corriger toute hypercapnie et hypoxie

- . monitoring en continu de la pression intra-abdominale, cette pression ne devant pas excéder 15 mmHg. Elle se situe habituellement entre 8 et 12 mmHg

- . monitoring de la curarisation. (une bonne curarisation permettant de travailler dans un plus grand espace avec de moindres pressions)

- . surveillance électrocardioscopique continue (troubles du rythme cardiaque, microvoltage pouvant être évocateur d'emphysème sous-cutané ou de pneumomédiastin)

- . surveillance de la température (risque d'hypothermie)

- . surveillance de la pression veineuse centrale et la mise en place d'une voie artérielle chez les patients à risque cardio-vasculaire.

- l'allongement des interventions cœliochirurgicales pose le problème des circulations régionales (rénal, hépatique et splanchnique) du essentiellement à l'action retardée des mécanismes humoraux et à l'effet de garrot du pneumopéritoine.

- les modifications hémodynamiques sont maximales lors de l'insufflation, conditionnées par la précharge qu'il est possible d'améliorer en mettant le malade en position de Trendelenburg modérée avant l'insufflation. Cette insufflation doit être progressive pour permettre aux phénomènes d'adaptation circulatoire de pallier les effets du pneumopéritoine.

- fin de cœlioscopie :

L'exsufflation du pneumopéritoine expose à une alcalose mixte hypercapnique (effet de levée de garrot). L'embolie gazeuse peut se

produire à cet instant, les pressions intra-abdominales diminuant, les veines collabées peuvent s'ouvrir. Le retour à la position horizontale doit être progressif afin de maintenir une hémodynamique stable.

- contre-indications à la coelioscopie :

Elles sont représentées par les lésions expansives intra-crâniennes, les traumatismes crâniens, les patients porteurs de valves de dérivation, les glaucomes, les patients porteurs de cardiopathies congestives décompensées et les patients hypovolémiques.

## 2- Installation :

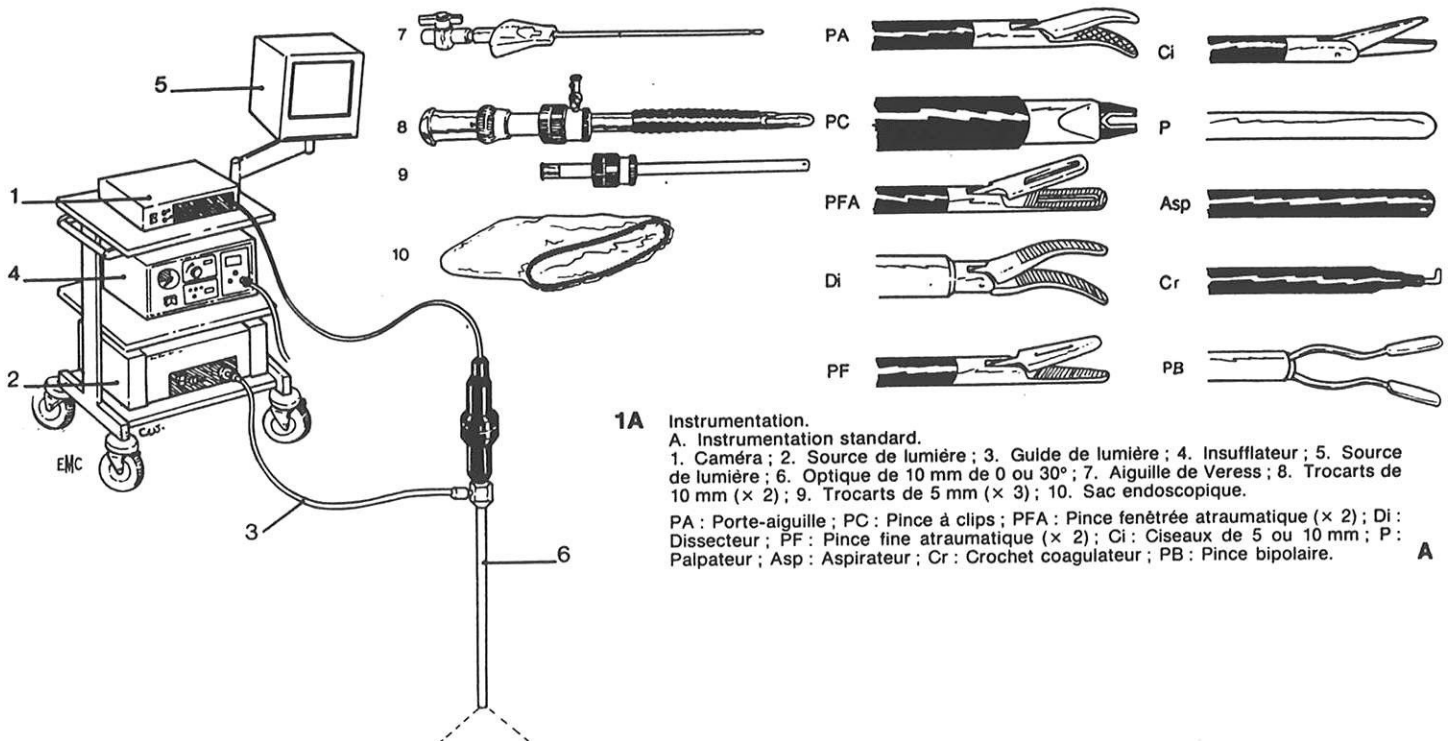
L'opéré est placé en décubitus dorsal, avec un léger procubitus et une discrète rotation vers la gauche.

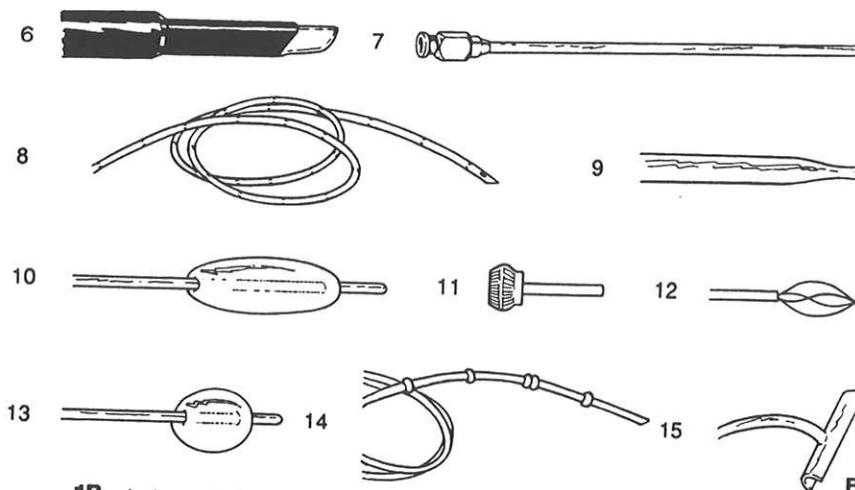
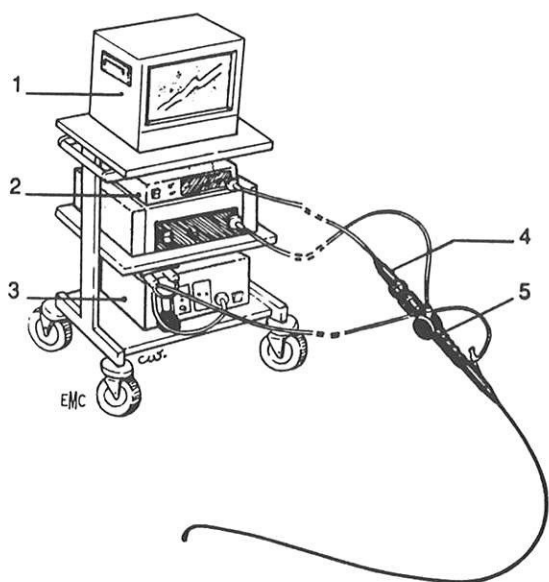
La position en double équipe dite « french position » place l'opérateur entre les jambes écartées de l'opéré, un aide se plaçant de chaque côté.

D'autres auteurs préfèrent se placer à gauche, leur aide étant en face.

Le champ opératoire comprend tout l'abdomen.

L'instrumentation comprend une instrumentation standard et spécifique.





**1B** Instrumentation spécifique.

1. Moniteur ; 2. Caméra ; 3. Source de lumière ; 4. Cholédoscope souple de 2 à 3 mm de diamètre par cholédoscope transfixtique ; 5. Cholédoscope souple de 5 mm de diamètre ; 6. Bistouri (ou pointe diathermique) rétractable ; 7. Aiguille de Mintz (20 cm) ; 8. Cathéter de cholangiographie ou sonde urétérale ; 9. Sonde en gomme à dilatation cystique (8 à 16 French) ; 10. Ballonnet de dilatation ; 11. Réducteur sans valve de 5 à 3 mm ; 12. Sonde de Dormia à 4 et 5 fils (de différents diamètres) ; 13. Sonde à ballonnets type Fogarty ; 14. Drain transcystique ; 15. Drain de Kehr.

### **3- Place des trocarts et exposition du champ opératoire :**

La disposition des trocarts dépend comme en chirurgie classique de l'opérateur et de ses préférences.

Nous retiendrons l'emplacement des trocarts selon Drouard (12), qui rejoint l'emplacement des trocarts que nous utilisons, et la variante selon Berthou (12).

Le pneumopéritoine est créé par ponction dans l'hypochondre gauche à l'aide d'une aiguille de Palmer ou après réalisation d'une open-cœlioscopie.

La technique nécessite en général la mise en place de 4 à 6 trocarts.

Le premier trocart ombilical (bord supérieur de l'ombilic) est introduit à l'aveugle après création du pneumopéritoine ou sous contrôle visuel en réalisant une open-cœlioscopie. Il servira à placer l'optique. Il s'agit d'un trocart de 10 mm de diamètre.

Les autres trocarts seront placés sous contrôle visuel en repérant le point d'introduction par pression des doigts sur la paroi et en s'assurant par transilluminations de l'absence de gros vaisseaux pariétaux.

Le deuxième trocart de 10 mm est placé en sous costal gauche selon la technique de Drouard ou en transrectal gauche selon la technique de Berthou. Il servira à placer les ciseaux, la bipolaire, le crochet, la pince à clips, le porte aiguille.

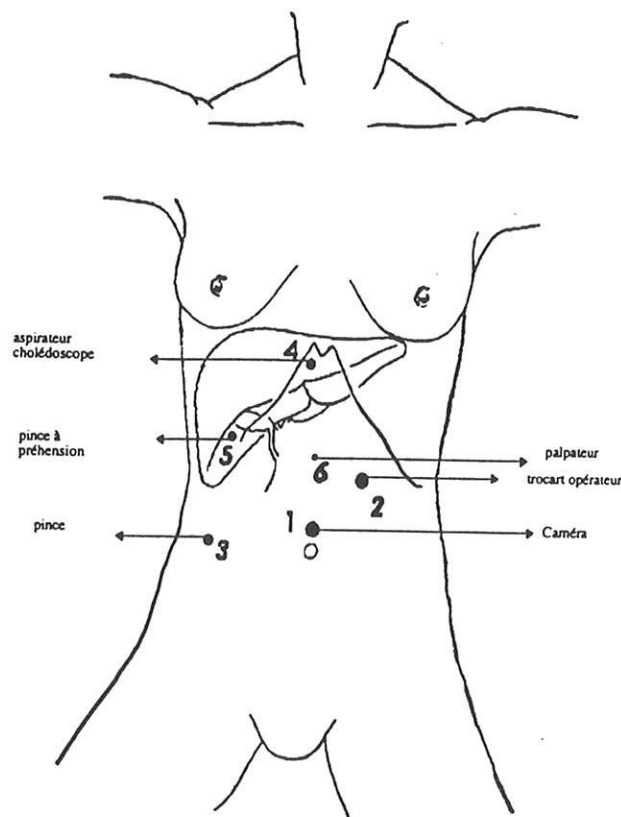
Le troisième trocart de 5 mm est placé sur la ligne axillaire antérieure droite à hauteur de l'ombilic dans les deux techniques et servira à passer la pince à préhension qui saisira le collet vésiculaire et exposera le triangle de la dissection par des mouvements vers le haut et vers le bas selon la technique « du drapeau » de Mouret.

Le quatrième trocart de 5 mm de diamètre placé dans la région épigastrique sous l'appendice xiphoïde, permettra le passage de l'aspirateur, du palpateur à foie et servira à écarter ce dernier.

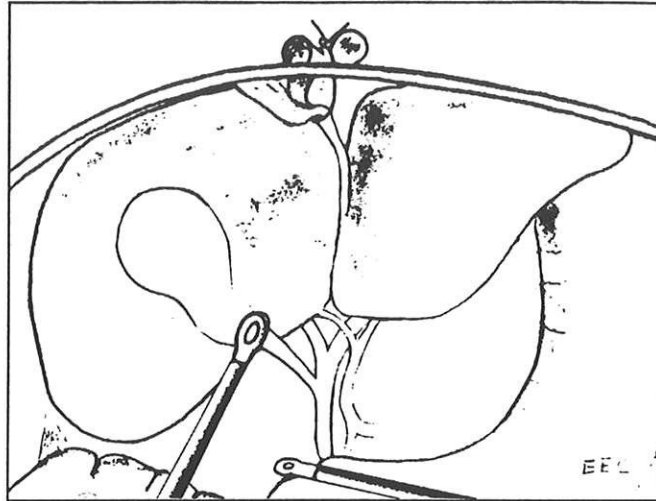
Le cinquième trocart est placé à mi-distance entre le premier et le deuxième trocarts selon la technique de Drouard ou en sous-costal droit à l'aplomb de l'ouverture du canal cystique en cas d'abord transcystique ou à mi-distance entre les troisième et quatrième trocarts en cas de cholécotomie selon la technique de Berthou. Il servira au passage de pinces et de palpateurs.

Selon Berthou, un sixième trocart est parfois placé en percutané sur la ligne médiane à mi-distance entre l'appendice xiphoïde et l'ombilic et permet le passage du palpateur qui servira à abaisser le duodénum.

Dans tous les cas, le positionnement de ces trocarts devra répondre à la loi de la triangulation. L'avantage de l'exposition de Drouard est de ne pas nécessiter de sixième trocart en cas de changement d'abord de la voie biliaire principale.



L'exposition du champ opératoire sera favorisée par l'écartement du foie et l'abaissement du duodénum. Si le ligament rond est gênant, on pourra le suspendre grâce à un fil introduit en percutané et qui sera noué sur bourdonnet à l'extérieur de la paroi abdominale.



*Exposition du pédicule hépatique*

### **1- Cholangiographie per-opératoire : (51)**

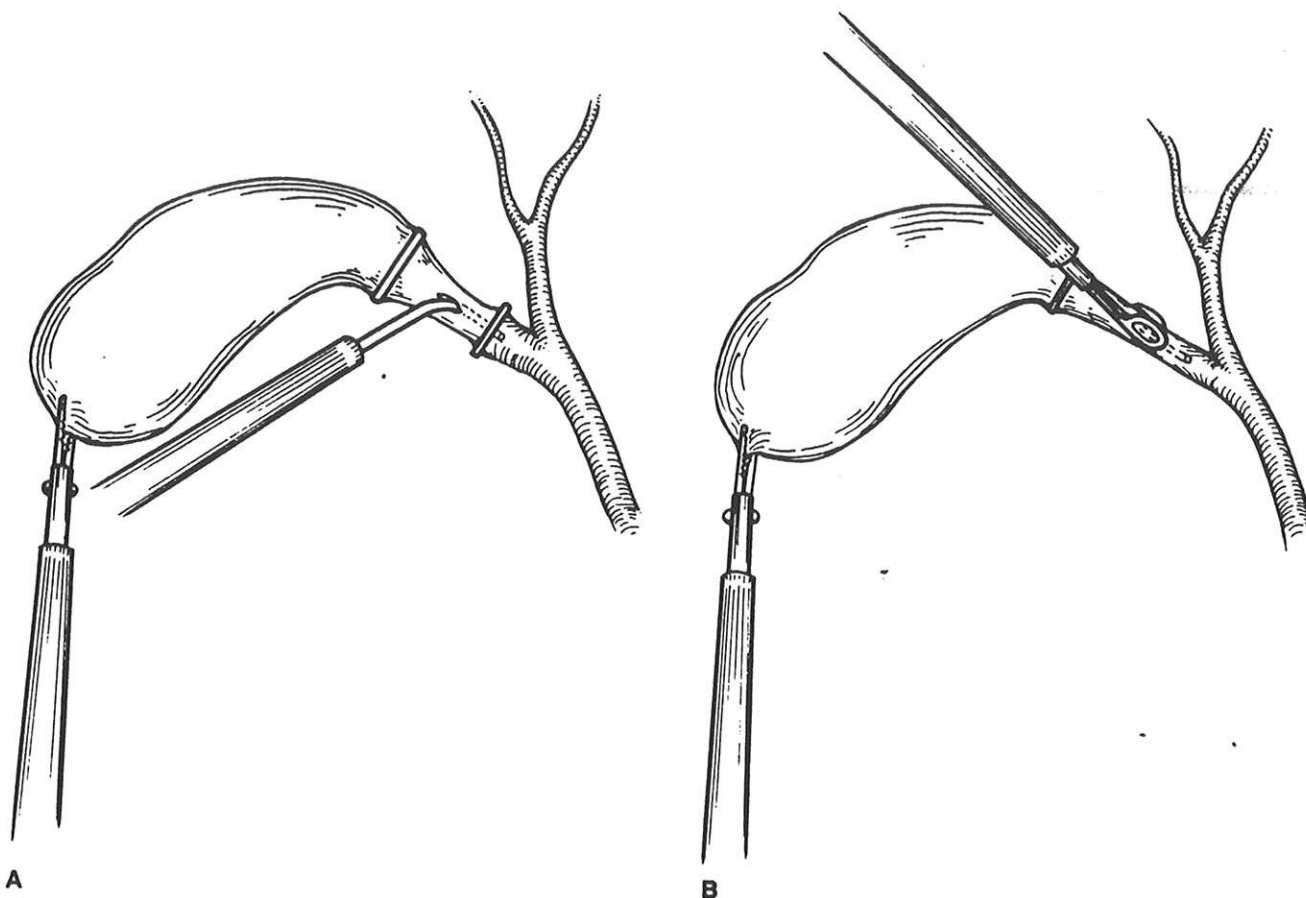
La cholangiographie per-opératoire se déroule très tôt dans le déroulement du traitement cœlioscopique après avoir disséqué le triangle de Calot, individualisé artère et canal cystique et juste avant la dissection de la vésicule. On met en place un clip côté collet vésiculaire, on effectue une ouverture hémicirconférentielle franche qui laissera s'évacuer la bile. On traite le conduit cystique avec une pince atraumatique au cas où un calcul serait présent dans le conduit cystique, le cathéter risquant alors de le pousser dans la voie biliaire principale.

Pour la réalisation de la cholangiographie, on utilise soit une sonde urétérale, soit un drain d'Escat, soit des sondes spéciales avec système de blocage incorporé.

Le drain est introduit soit par le trocart épigastrique, soit à travers une aiguille de ponction courbée transpariétale préalablement introduite que l'on placera si possible à l'aplomb du conduit cystique. Son positionnement est important car il permet de faciliter l'introduction de la sonde dans le canal cystique, en donnant une certaine rigidité à l'ensemble. Le clip positionné sur le cystique gêne parfois cette manœuvre.

Avant introduction de la sonde, cette dernière sera soigneusement purgée. La sonde est fixée au cystique permettant de procéder à la réalisation des clichés. On retire ensuite le clip et la sonde et on met en place, en fonction du résultat et de la nécessité d'explorer la voie biliaire

principale, un clip résorbable ou non ou une ligature avec fil résorbable. Puis le canal cystique est sectionné.



Schematic illustrations of two techniques to perform cystic duct cholangiograms A. using a catheter clipped into place or B. by the use of a cholangiography clamp.

## 5 – Voie transcystique :

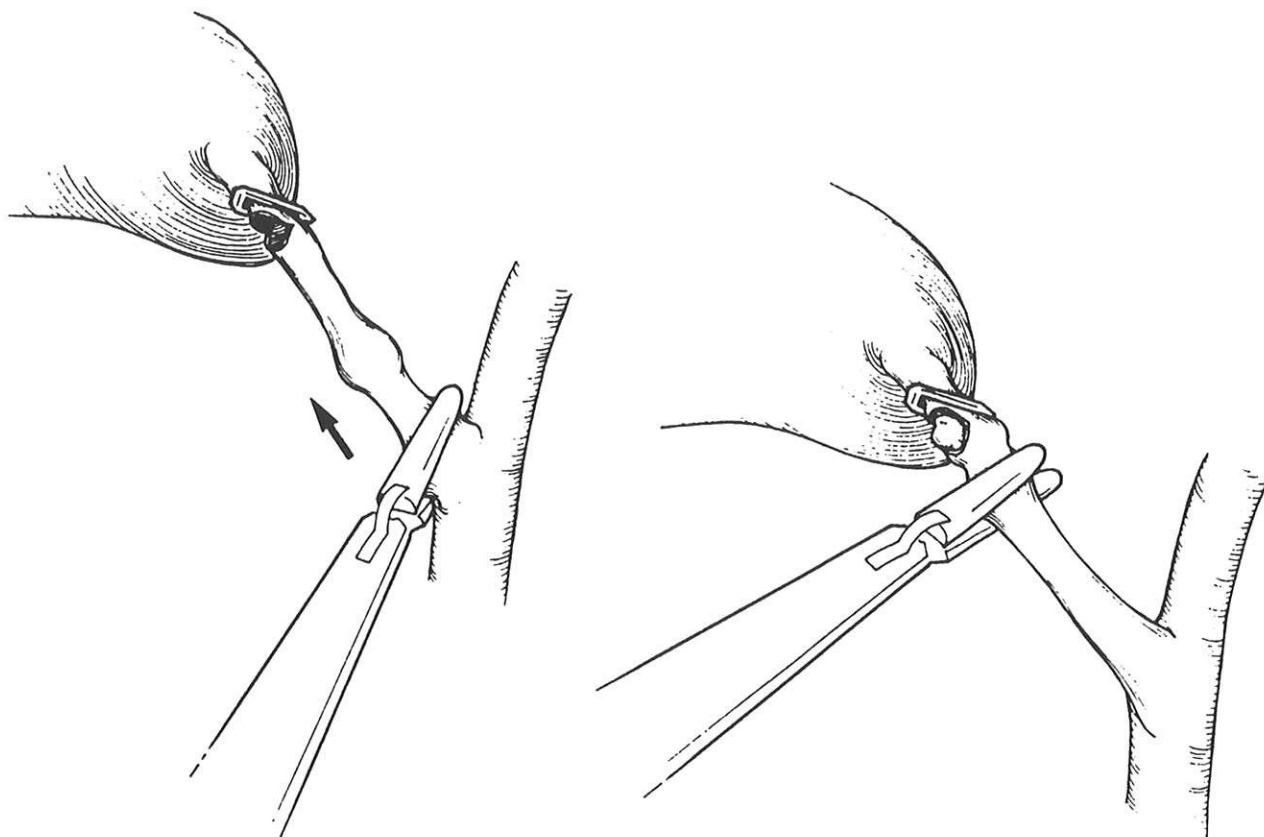
### a – Préparation et dilatation du canal cystique :

L'abord transcystique peut se faire sans trocart supplémentaire en utilisant le trocart de 5 mm placé en sous xiphoïdien ou à l'aide d'un cinquième trocart si nécessaire, que l'on placera à l'aplomb de la cysticotomie.

Cet abord transcystique est réalisé vésicule en place pour faciliter la traction latérale.

L'incision cystique réalisée pour la cholangiographie per-opératoire est utilisée si cette incision est à moins de 1 cm de la voie biliaire principale. Sinon une deuxième cysticotomie transversale à 1 cm maximum de la voie biliaire principale est réalisée. (23)(59)(60)). Il est important avant de réaliser la cysticotomie de «traire » le canal cystique

de la voie biliaire principale vers la vésicule afin d'éviter qu'un éventuel calcul dans le cystique ne parte dans la voie biliaire principale.

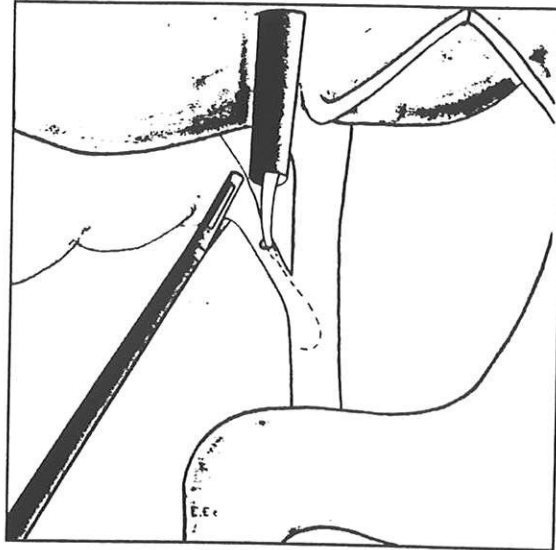


L'extraction du calcul et les manœuvres instrumentales vont pouvoir se faire directement ou après une préparation préalable du canal cystique, si le diamètre de ce dernier est inférieur au plus gros des calculs.

Dans ce dernier cas, une dilatation est réalisée et doit au moins atteindre 3 mm et, en règle générale, ne pas dépasser 8 mm ; elle doit pouvoir permettre le passage du cholédoscope.

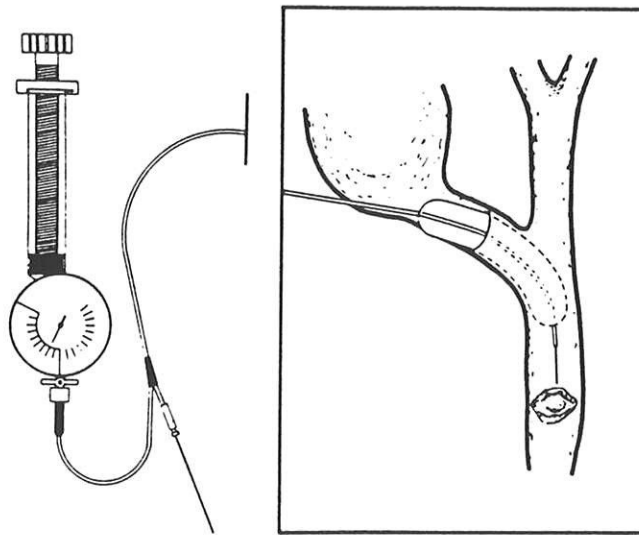
Cette dilatation peut être obtenue à l'aide de différents procédés : on peut utiliser des sondes en gomme à extrémité ovalaire de calibres croissants de 8 à 16 frenchs. Ces sondes sont introduites dans la cysticotomie à travers le trocart supplémentaire placé dans l'hypochondre droit à l'aplomb du canal cystique (30). Les sondes de diamètre croissant sont introduites progressivement dans le canal cystique, soit directement, soit sur un fil guide souple descendu jusque dans la voie biliaire principale (99).





*Introduction de la bougie dilatatrice sur fil-guide*

D'autres auteurs utilisent une dilatation pneumatique à l'aide de ballonnets mesurant entre 2 et 5 cm de long que l'on introduit dans le canal cystique et la voie biliaire principale de telle manière que l'extrémité distale soit placée dans le cholédoque et que l'extrémité proximale soit placée dans le canal cystique jusqu'à la sortie dans la



cysticotomie. Une fois en place, on gonfle le ballonnet avec du produit de contraste à la pression requise pour sa longueur et selon les instructions du fabricant, généralement entre 10 et 12 atmosphères, et on la maintient pendant 5 minutes (79)(126)(77).

Cette dilatation doit être prudente et il est très important d'avoir repéré au préalable la jonction cystico-cholédocienne. Cette dilatation doit être adaptée au diamètre initial du cystique et à la possible présence de lésions inflammatoires du cystique susceptibles de le fragiliser. Le risque de cette manœuvre est une rupture du canal cystique d'autant plus grave que celui-ci sera près de la jonction cystico-cholédocienne voire à cheval sur cette jonction.



b- extraction des calculs :

\* Irrigation simple :

La technique d'extraction des calculs de la voie biliaire principale par voie transcystique fait appel à différents procédés qui peuvent être utilisés seuls ou en association. Il peut tout d'abord s'agir de la simple irrigation avec du sérum physiologique seul ou en association avec une injection de glucagon (1 mg IV) pour relâcher le sphincter d'Oddi et faciliter ainsi l'élimination spontanée des calculs (11)(140)(152). Cette méthode est utilisée pour les petits calculs, semblant mobiles à la cholangiographie per-opératoire, mais semble progressivement abandonnée par l'ensemble des auteurs au profit de méthodes plus sophistiquées.

\* Dormia :

La majorité des auteurs utilise une désobstruction à la sonde de Dormia à l'aveugle, sous amplificateur de brillance ou sous contrôle cholédoscopique.

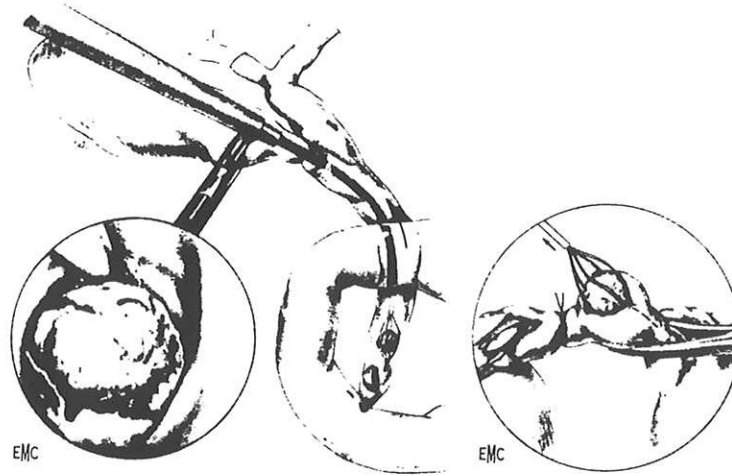
On utilise des Dormia à 4 ou 6 brins en fonction de la taille des calculs, la Dormia à 6 brins étant plus appropriée pour les petits calculs et la Dormia à 4 brins pour les gros calculs.

La sonde de Dormia sera introduite par le trocart épigastrique ou par le cinquième trocart situé dans l'hypochondre droit et ayant éventuellement servi aux manœuvres de dilatation. La sonde est introduite dans le canal cystique à l'aide d'une pince poussée dans la voie biliaire principale, jusqu'au voisinage de la papille sans franchir celle-ci (le chirurgien sent alors une résistance), sa progression étant ou n'étant pas suivie sous amplificateur de brillance (99).

Certains auteurs (Lezoche) considèrent qu'avec l'habitude les chirurgiens acquièrent une sensation tactile du passage de la papille permettant de sentir si la sonde a passé celle-ci ou non.

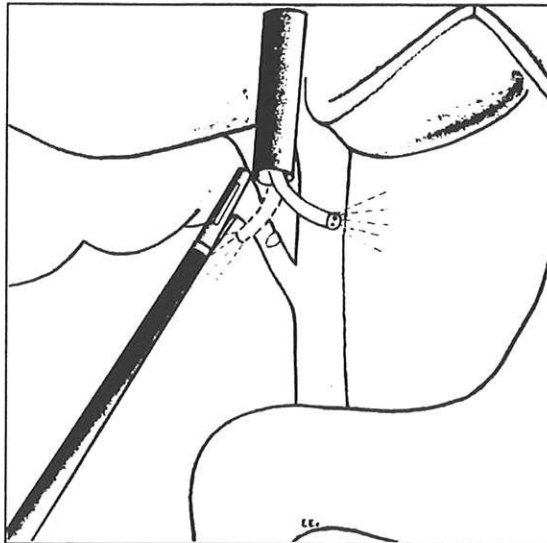
Le panier de la sonde est ouvert puis la sonde est retirée progressivement. La Dormia ne sera pas ouverte s'il existe une résistance. Parfois le fait de l'ouvrir et de la faire pivoter favorise la capture des calculs. Plusieurs passages sont souvent nécessaires pour assurer la vacuité de la voie biliaire principale. Le contrôle de cette vacuité sera assuré par une cholangiographie. Les autres calculs seront extraits directement ou par le biais d'un sac.

Cette méthode est fiable mais comporte l'inconvénient d'avoir un risque non négligeable d'irradiation des mains de l'opérateur et semble pour Henle comporter un risque plus grand de lithiase résiduelle.



La sonde de Dormia pourra être utilisée sous contrôle visuel à l'aide d'un cholédoscope souple.

L'utilisation du cholédoscope souple nécessite lui un cinquième trocart, sa position est un facteur essentiel dans la réussite ou l'échec d'une choléoscopie par voie transcystique. Il doit être placé en fonction de la position du cystique lorsque ce dernier est verticalisé de façon à être le plus à l'aplomb de ce dernier. Généralement on l'introduit près du rebord costal droit, légèrement à droite du ligament rond. L'introduction sera rendue possible par les manœuvres de dilatation précédemment décrites. Le cholédoscope est purgé et la choléoscopie s'effectue en vision directe ou en vision sur camera.



*Présentation du cholédoscope*

Le cholédoscope est introduit par le cinquième trocart.

Ce cinquième trocart est placé à l'aplomb de la cysticotomie de manière à ce que ne sorte que la partie béquillable du cholédoscope.

Cette méthode permet de donner à l'ensemble une certaine rigidité, de limiter le risque de coudure de l'endoscope lors des tentatives d'introduction.

En cas de difficulté ou d'échec d'introduction on peut monter le cholédoscope sur le fil guide en utilisant de préférence des fils guides conçus pour l'uretéroscopie, ceux-ci assurant sécurité et rigidité. La mise en route du courant d'irrigation contemporaine de l'introduction du

cholédoscope permet aussi de faciliter sa mise en place. Enfin on pourra avec précaution attraper la lèvre antérieure du canal cystique afin de guider l'introduction du cholédoscope. Parfois ce sera un échec. Il faudra s'assurer que la cysticotomie est suffisamment à la jonction.

On utilise un cholédoscope ayant un diamètre extérieur inférieur ou égal à 3.2 mm (environ 9 frenchs ou 3 charrières) et un canal opérateur au moins égal à 1.2 mm pour permettre le passage de sondes à panier tout en conservant le courant d'irrigation. Certains de ces appareils ont une utilisation multidisciplinaire (fibroscopes d'ORL, cystoscopes souples, bronchoscopes, néphro-uretoscopes). Le tableau de la page suivante résume les caractéristiques des différents matériels disponibles sur le marché en 1995. Ils présentent tous une possibilité de béquillage en bout pour faciliter les manœuvres (56).

Une fois le cholédoscope en place et le calcul visualisé on pourra toujours tenter dans un premier temps de pousser le calcul avec le bout du cholédoscope.

En cas d'échec, l'introduction d'une sonde de Dormia à 3 brins (3 frenchs = 1 mm) ou d'une sonde à panier type Segura à 4 brins (3 frenchs) à travers le canal opérateur pourra être réalisé. Une autre solution est l'introduction d'une sonde Dormia classique à côté du cholédoscope (13).

Enfin, en cas d'échec et avant d'envisager la cholédocotomie, une lithotripsie peut être réalisée par voie transcystique (25)(88)(90)(169).

Une fois le cholédoscope en place et la vision obtenue, on pourra rencontrer des difficultés de progression. Il faut replacer le fil guide dans le cholédoscope en l'engageant alors suffisamment pour que la progression du cholédoscope se fasse sur une partie rigide de celui-ci. Une Dormia pourra aussi servir de fil guide.

La cholédocopie de la voie biliaire principale inférieure réalisée, la cholédocopie des voies hautes est parfois difficile, voire impossible. Ainsi Stocker dans sa série sur 33 explorations transcystiques n'a réussi à explorer les voies biliaires intra-hépatiques que 4 fois (99). Cet échec est le plus souvent du à la morphologie de la jonction cystico-cholédocienne.

CARACTÉRISTIQUES DES DIFFÉRENTS MATÉRIELS SUR LE MARCHÉ

	Prix	Qualité image	Pluri-discipl.	Rigidité	Maniabilité	Spécificités	Ø extérieur	Ø canal opérateur	Béquillage	Longueur utile	V.trans-cystique	Cholédoscopie directe	Champ vision
CIRCON * APN 2	67.500	+	non	-	-	-	2,8 mm	0,8 mm	simple	65 cm	+	-	85°
PENTAX FCN 15 X	78.000	+++	non	++	++	canal aspiration réducteur celio.	4,9 mm	2,2 mm	180° - 130°	35 cm	-	+++	125°
PENTAX FUR 10 P	78.000	+++	oui urétéroscopie	+	++	idem	3,5 mm	1,2 mm	180° - 130°	70 cm	++	+	110°
STRYKER	40.000.	++	non	+	+	démontable (bloc optique + fibre) fibre seule remplacée quand usagée	2,5 mm	1,2 mm	60° - 60°	40 cm	+++	+	54°
STORZ 7,5 CH	71.370 instrumentation comprise	++	oui (néphro- urétéroscopie)	-	+	-	2,5 mm	1,2 mm	120° - 170°	70 cm	+++	+	65°
STORZ 15,5 CH	77.300 instrumentation comprise	++++	non	+	++	-	5,2 mm	2 mm	180° - 100	35 cm	-	+++	110°
OLYMPUS UFR - P2	78.000	+++	oui (néphro- urétéroscopie)	+	+	-	3,2 mm	1,2 mm	180° - 100°	70 cm	++	+	90°
OLYMPUS CHF 20	74.000	++++	non	+	++	canal aspiration	5,4 mm	2,2 mm	210° - 90°	50 cm	-	+++	120°
WOLF 8 CH	35.000	+	oui cystoscope pédiatrique	+	-	-	2,4 mm	1,2 mm	90°	40 cm	+++	+	60°
WOLF prototype en cours d'évaluation						3 mm							

Cette approche pourra être améliorée en clampant le cholédoque de façon atraumatique lorsque le cholédoscope et le fil guide sont déjà engagés dans le cystique, en avançant le fil guide qui n'aura d'autre alternative en théorie que celle d'aller vers la voie haute et au cholédoscope de suivre. Cette manœuvre de cholédocoscopie transcystique suppose que l'on ai disséqué la jonction cystique - voie biliaire principale et que l'on ai visualisé correctement les bords droits et gauches du cholédoque après une dissection minutieuse.

Une manœuvre peut aider la mise en place du cholédoscope dans le canal hépatique : il s'agit d'abaisser le canal cystique afin d'ouvrir l'angle cystico-cholédocien. Lezoche (99) et Philips (141) n'y arrivent que dans 10% des cas dans leur série.

Espalieu et al préconisent une cholédocoscopie de routine «pour le training» permettant de rendre les manœuvres habituelles et d'augmenter ainsi le taux de faisabilité. D'après les différents auteurs, sa réalisation n'augmente le temps opératoire que de 10 à 15 minutes (88). Les raisons d'échec les plus souvent retrouvées sont :

- l'existence d'un cystique trop petit, sténosé et/ou tortueux
- la présence d'un calcul enclavé (50)
- la présence de calculs intra-hépatiques
- l'existence d'une implantation basse du cystique
- l'existence d'anomalies anatomiques
- la présence de gros calculs
- la présence de calculs insaisissables par Dormia
- l'impossibilité de dilatation du cystique

Les incidents observés sont :

- des Dormia impactées (50),
- des effractions canalaires

La faisabilité de la cholédocoscopie par voie transcystique est donc affirmée mais il n'en demeure pas moins un problème de fragilité du matériel et d'accessibilité à ce même matériel du fait de son coût, d'où l'intérêt de certains appareils à usage multidisciplinaire.

\* Sondes à ballonnet type Fogarty :

Ces sondes peuvent être utilisées pour extraire les calculs de la voie biliaire principale. On peut pousser le calcul à travers la papille ou bien le tirer jusqu'au cystique. Le principal problème rencontré avec la Fogarty est la remontée du calcul en sus cystique lorsque la Fogarty est utilisée pour des calculs cholédociens. Pour les calculs des canaux hépatiques communs, elle semble moins agressive pour les voies

biliaires, mais le même problème est rencontré, la Fogarty ne permettant pas la capture du ou des calculs comme le fait la Dormia.

c – Contrôle de la désobstruction :

Il peut se faire par deux moyens :

- la cholédocopie souple avec toutes les difficultés de réalisation précédemment décrites qu'elle présente et l'impossibilité dans la majorité des cas d'explorer les voies sus cystiques
- la cholangiographie de contrôle malgré les écueils qu'elle présente après toutes ces manipulations (caillots, bulles d'air) pouvant être responsables de fausses images.

Ce contrôle est important car de lui va dépendre une partie de l'indication du drainage.

6 – Voie transcholédocienne :

a – Libération et ouverture canalaire : (56)

Cet abord nécessite la mise en place d'un cinquième trocart à mi-distance entre le trocart sous-xyphoïdien et le trocart sous-costal droit, cinquième trocart qui aura pu servir lors d'une tentative d'extraction par voie transcystique.

Ce trocart va permettre de faciliter l'exposition de la voie biliaire principale. L'abord de la voie biliaire principale est rendu plus ou moins difficile par l'inflammation, les adhérences locales et l'infiltration graisseuse. Afin de faciliter l'exposition de la face antérieure de la voie biliaire principale, on tractera en haut et en dehors le canal cystique à l'aide d'une pince, on abaissera le duodénum à l'aide d'une deuxième pince et on placera le patient en proclive.

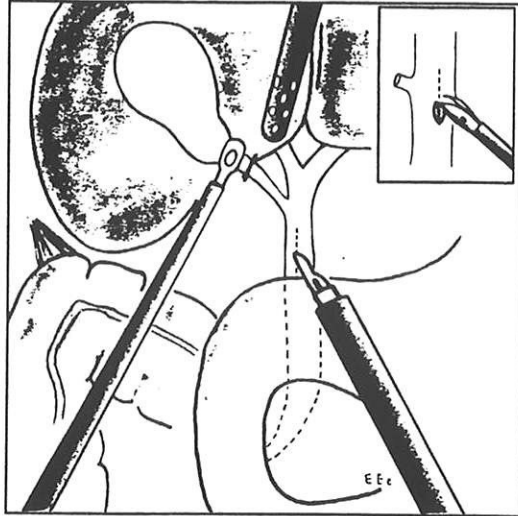
Le feuillet péritonéal antérieur du pédicule hépatique est incisé et la voie biliaire principale disséquée sur au moins 2 cm de hauteur. La cholédocotomie est réalisée de préférence au niveau sus-duodéal.

Lezoche effectue une cholédocotomie transverse au ciseau (90)(99) car elle respecte les artérioles vascularisant la voie biliaire principale, elle présente cependant l'inconvénient d'être limitée en cas de nécessité d'agrandissement et donc de pouvoir limiter l'extraction de gros calculs.

Pour d'autres auteurs une cholédocotomie longitudinale (13) est préférable.

Celle ci est réalisée à l'aide d'une lame pointue. Dans ce dernier cas l'incision peut être agrandie si nécessaire au ciseau en fonction de la taille des calculs.





*Cholédocotomie verticale (5 à 12 mm)  
à l'aide d'un bistouri à lame rétractable et  
agrandissement aux ciseaux*

L'ouverture doit être suffisante afin d'éviter une déchirure des parois lors des manœuvres instrumentales ou d'extraction des calculs.

#### b- Exploration de la voie biliaire principale :

Elle s'effectuera à l'aide d'un cholédoscope souple que l'on introduira dans le trocart sous xiphoïdien pour explorer la voie biliaire principale basse et dans le trocart situé en sous costal gauche pour explorer la voie biliaire principale haute.

On peut aussi utiliser un cholédoscope rigide que l'on placera dans le trocart sous xiphoïdien pour l'exploration des voies biliaires hautes et basses.

Plus gros est le diamètre du cholédoscope, meilleure est la vue et l'exploration de la voie biliaire proximale avec possibilité de passer un endoscope de 1 mm pour explorer le réseau intra-hépatique.

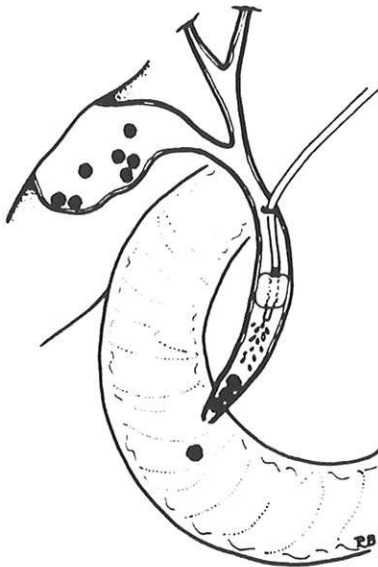
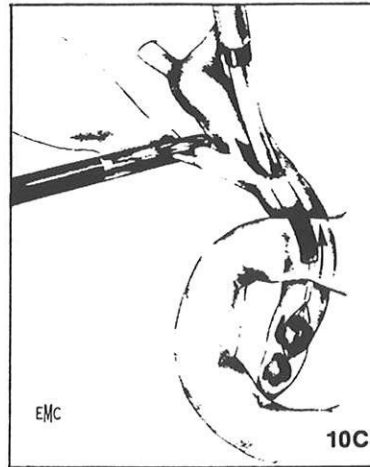
#### c- Extraction des calculs :

Celle-ci pourra être spontanée, dès l'ouverture du cholédoque. Sinon, les calculs les plus accessibles pourront être retirés à l'aide d'une pince atraumatique.

En cas d'échec, le cholédoscope pourra être utilisé (soit le souple soit le rigide car un diamètre plus gros peut être utilisé entraînant une meilleure visualisation – 8 mm).

On peut parfois pousser le calcul à travers la papille en s'aidant du bout de l'endoscope. Le canal d'irrigation à forte pression permet l'évacuation de la plupart des calculs lors du retrait de l'endoscope et permet aussi de mobiliser certains calculs.

Les calculs restants seront évacués à l'aide d'une Dormia sous contrôle cholédoscopique de la même manière que cela se pratique par voie transcystique.



En cas d'échec, une extraction par Fogarty pourra être tentée mais les différents auteurs sont unanimes : les sondes à ballonnet de type Fogarty sont souvent moins efficaces, plus fragiles, le ballonnet se rompt ou glisse à côté du calcul enclavé et de plus la Fogarty ne permet pas la capture des calculs.

Un tuyau d'aspiration souple introduit par la cholécotomie permet également parfois d'extraire des calculs insaisissables par la sonde de Dormia.

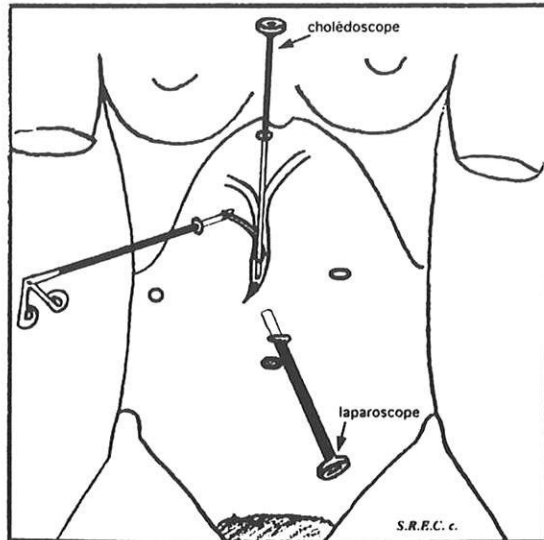
En cas d'échec et si les calculs ne sont pas trop éloignés de la cholécotomie, on pourra tenter une fragmentation à la pince ou une mobilisation en introduisant une pince de Mirizzi dans l'orifice du trocart sous xiphoïdien par voie percutanée. On peut aussi presser délicatement la voie biliaire principale pour essayer d'«accoucher» les calculs.

Il arrive, après toutes ces manœuvres, que le calcul ne soit toujours pas mobilisable. La lithotripsie intracorporelle prend alors tout son intérêt.

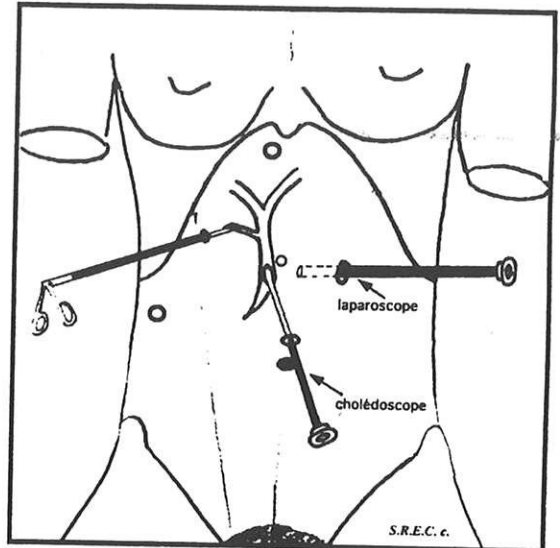


Les calculs extraits sont placés au fur et à mesure dans un sac afin d'éviter leur perte dans la cavité abdominale.

Après désobstruction, un nouveau contrôle cholédoscopique est systématique, explorant les voies biliaires hautes et basses.



*Exploration endoscopique  
du canal cholédoque*



*Exploration endoscopique  
des voies biliaires intra-hépatiques*

On explorera après repérage de l'éperon de la convergence les canaux hépatiques droit et gauche jusqu'aux convergences secondaires voire tertiaires lorsque les canaux hépatiques sont dilatés.

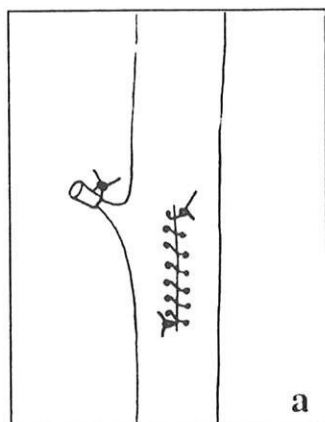
On explore ensuite le bas cholédoque, la région papillaire. Cette dernière doit être bien vue.

La papille est elle-même parfois franchie par l'endoscope lorsqu'elle est béante. Il faut éviter de la franchir de manière systématique car ce geste comporte un risque de pancréatite aiguë au même titre qu'une dilatation par ballonnet et une sphinctérotomie endoscopique.

d- fermeture et drainage : (91)(100)

Devant une cholédocotomie, 3 types de fermeture sont possibles.

- cholédocotomie idéale : fermeture simple sans drainage avec des points séparés ou avec un surjet réalisé avec des fils à résorption lente type 5/0 ou 6/0.



Le surjet est généralement commencé de haut en bas, une pince placée dans le trocart sous xiphoïdien servant à tenir le surjet. Le surjet nécessite d'être arrêté par des nœuds et non des clips pour éviter la migration de ces derniers dans les voies biliaires.

On peut vérifier l'étanchéité du surjet en injectant du sérum par voie transcystique. Le canal cystique est ensuite lié au fil à résorption lente 2/0 ou 3/0 par un nœud extra ou intracorporel. Il est préférable d'effectuer une ligature appuyée.

- fermeture sur drainage externe par drain de Kehr en T :

On utilise des drains n°10 ou 12 dont les branches courtes sont découpées en gouttière. L'introduction du drain est facilitée par l'utilisation d'un réducteur dans lequel est engagé le drain dont seule l'extrémité en T ressort de quelques millimètres et pourra ainsi être attrapée par une pince lors de son introduction dans le trocart.

On introduit ensuite les deux branches du T dans le cholédoque. Puis la voie biliaire principale est suturée en avant de la branche inférieure du drain à points séparés ou par un surjet au fil à résorption lente type 5/0. L'extrémité du Kehr est extériorisée par l'orifice du cinquième trocart ou par une courte incision à l'aplomb de la cholécotomie.

Certains auteurs (89)(101) décrivent des procédés d'introduction du drain de Kehr par l'intermédiaire de tubes pour en faciliter la réalisation. Le Kehr est alors introduit dans un tube qui est lui même introduit dans la voie biliaire principale. Puis, le Kehr est poussé à travers le tube dans la voie biliaire principale. La cholécotomie est ensuite refermée. Selon Lezoche, ces artifices techniques seraient surtout intéressants lorsque la cholécotomie est petite.

- Fermeture de la cholécotomie sur drain transcystique : le cholédoque est fermé comme pour la cholécotomie idéale. Un drain transcystique est ensuite laissé en place comme pour la voie transcystique type Escat ou Pedinelli. Le drain est fixé par un fil résorbable 2/0 ou 3/0.

Enfin on pourra effectuer une cholangiographie de contrôle par le cystique ou le Kehr ou à travers le drain transcystique pour s'assurer de l'absence de lithiase et s'assurer de l'absence de fuite biliaire au niveau de la voie biliaire principale (13).

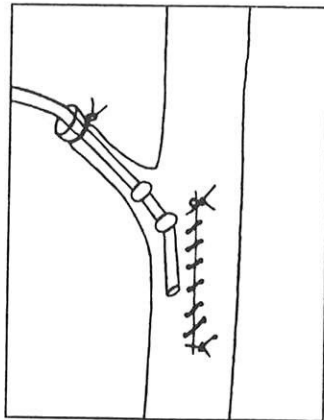
## 7- Drainage biliaire :

Il existe plusieurs types de fermeture ou de drainage de la voie biliaire principale :

### a- cholécotomie idéale sans drainage :

Telle que décrite ci-dessus.

### b- drain transcystique d'Escat ou de Pedinelli :

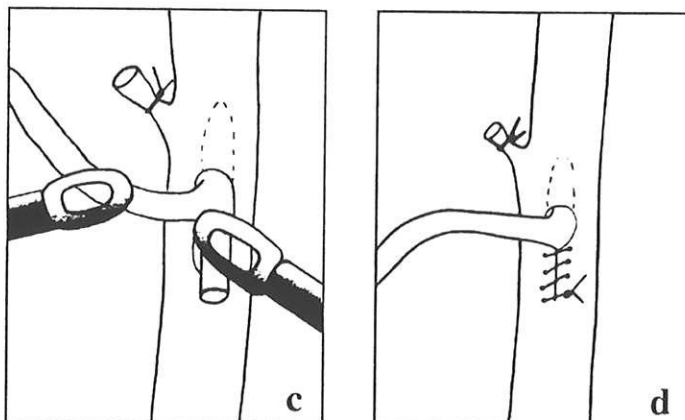


On l'introduit dans le cystique et on le fixe si possible par un point appuyé sur le cystique d'une part et sur le drain d'autre part en rajoutant une boucle (Lezoche 98).

On utilise du fil à résorption type 2/0 ou 3/0.

### c- drain de Kehr transcholédocien :

On utilise généralement des drains de Kehr n° 10 ou n° 12 et on les fixe en fermant le cholédoque par un surjet ou des points séparés avec du fil à résorption lente type 5/0. La largeur des branches courtes est de 10 à 12 mm et celles-ci sont découpées en gouttière tout comme en chirurgie ouverte.



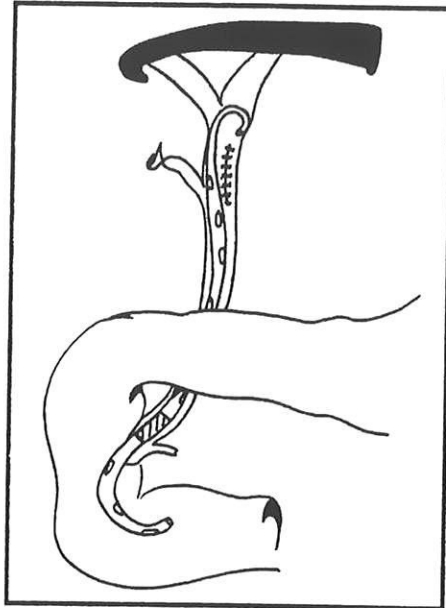
On l'introduit simplement dans l'abdomen par le trocart épigastrique ou on utilise des artifices pour favoriser son introduction ou sa mise en place comme l'ont décrit Lezoche (101) et Kitano et al (89).

Fermeture de la cholécotomie, drainage de la VBP :

- a : cholécotomie idéale.
- b : drainage transcystique
- c : drain de Kehr, introduction
- d : drain de Kehr, fixation

Son extrémité distale sera extériorisée en fin d'intervention par l'orifice du trocart sous-costal droit. (56)

d- drain cholédoco-transpapillaire double crosse : (44)



Il s'agit d'un drainage interne seul, temporaire, qui permet la fermeture complète du cholédoque et évite l'inconfort d'un drainage externe temporaire.

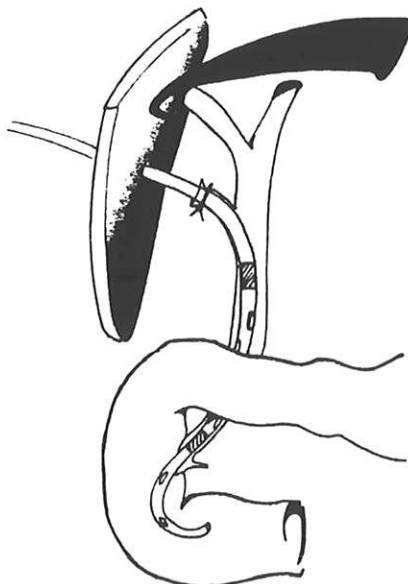
On utilise un tuteur de 12 cm environ, souple avec 2 extrémités en queue de cochon, un repère métallique étant au-dessus de la queue de cochon inférieure.

Sa mise en place est aisée selon Desplantez (45) en veillant à ce que la queue de cochon supérieure reprenne sa forme pour éviter le risque de chute spontanée (2 cas sans complication dans sa série).

Sa mise en place se fait par la cholédocotomie au moyen d'un fil guide pour positionner en premier la partie inférieure, puis la partie supérieure sous contrôle de la vue.

L'ablation se fait sous endoscopie au moyen d'une sonde à panier à partir du 15<sup>ème</sup> jour post-opératoire.

e- drain transcystique-transpapillaire (44)



Il s'agit d'un tuteur en matériau souple, avec une extrémité en queue de cochon qui peut être temporairement rigidifiée au moyen d'un fil guide. Ce tuteur est multiperforé, les positions de ces perforations étant marquées par des bagues radio-opaques.

Le tuteur est introduit au travers de la paroi abdominale par l'intermédiaire d'une aiguille de gros calibre, puis le tuteur pénètre par voie transcystique dans la voie biliaire principale puis à travers la papille dans le deuxième

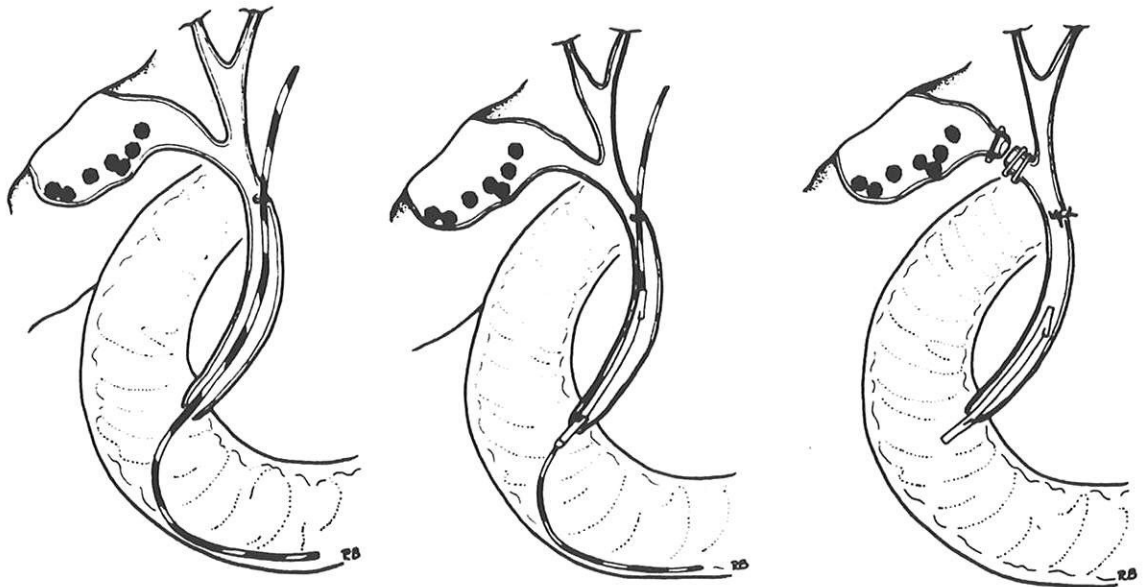
duodénum. Ce positionnement est aidé par un fil guide.

Il permet un contrôle cholangiographique post-opératoire et guide l'endoscopiste pour réaliser une sphinctérotomie post-opératoire.

Le geste endoscopique réalisé, le patient rejoint son domicile, drain clampé, dès le lendemain et revient au 15<sup>ème</sup> jour pour ablation en ambulatoire.

#### f- endoprothèse :

De Paula et al (41) utilise des endoprothèses de 7 Frenchs, transpapillaires et étudie actuellement des prothèses de 10 Frenchs.



#### 8 - Drainage externe :

Tous les auteurs s'accordent pour laisser en place un drainage externe à l'aide d'une lame ou d'un gros drain.

**SERIE PERSONNELLE**

## **1- Matériel et méthode :**

Notre étude porte sur une série consécutive de 53 lithiases de la voie biliaire principale dans une même unité de lieu et d'équipe chirurgicale (centre hospitalier de Saint-Junien, service de chirurgie viscérale dirigé par le Docteur Dominique Grousseau).

Cette étude rétrospective débute en avril 1992 et s'achève en décembre 1998. Sur cette même période 495 cholécystectomies ont été réalisées sous cœlioscopie.

Un questionnaire de deux pages a été réalisé et a servi de base aux analyses statistiques. Chaque donnée a été recueillie par une seule personne en reprenant les dossiers des malades. Le suivi à long terme a été réalisé en contactant le médecin traitant. Les données cliniques ont été recueillies d'après les observations médicales et les lettres de sortie.

Les données biologiques n'ont pu être retrouvées dans 2 cas et n'ont pas été réalisées dans 4 cas. On a défini la biologie comme étant évocatrice de lithiase de la voie biliaire principale en cas de cytolyse ou de bilirubine élevée, de cholestase, d'élévation de l'amylase ou d'hémocultures positives, ces paramètres étant souvent associés. La cytolyse, la cholestase, l'hyperamylasémie et la bilirubine étaient considérées comme évocatrice de lithiase de la voie biliaire principale pour des valeurs correspondant au double de la normale. L'hyperleucocytose était prise en compte au-delà de 10 000/mm<sup>3</sup>.

Les données des examens morphologiques ont été recueillies grâce au compte rendu du radiologue. La voie biliaire principale était considérée comme dilatée lorsqu'elle dépassait 8 mm de diamètre.

Le diagnostic de cholécystite aiguë a été porté devant l'association d'au moins deux des signes suivants : température supérieure à 38°C, hyperleucocytose supérieure à 10 000, défense ou signes échographiques de cholécystite.

Le diagnostic d'angiocholite était porté sur l'association douleur, ictère, fièvre ou présence d'hémocultures positives.

Le diagnostic de pancréatite était porté lorsque la clinique était compatible, l'amylase supérieure ou égale à deux fois la normale. Les critères de gravités pris en compte étaient ceux de la classification de Ranson.

Les données cholangiographiques ont été recueillies grâce au compte rendu opératoire, à la cholangiographie elle-même (2 clichés n'ont pu être retrouvés) et aux notes personnelles du Dr Grousseau.

Le temps opératoire, établi grâce à la fiche d'anesthésie, est le temps compris entre le début de création du pneumopéritoine et la fermeture.

Le temps d'hospitalisation a été calculé grâce à la feuille de température en comptant le nombre de jours depuis la veille de l'hospitalisation jusqu'au jour du départ, ce dernier étant comptabilisé.

Tous les patients ont été revus en consultation entre 1 et 2 mois après l'intervention.

Les données ont été saisies sur le module Excel de Microsoft Office 98. Le traitement statistique a été réalisé à l'aide de la version française 5.0 de Statview. avec le Pr. Boutros-Toni.

**\* Données quantitatives :**

La comparaison de deux moyennes est effectuée avec le test de Student lorsque chaque effectif est supérieur ou égal à 30. Lorsque l'un des deux échantillons est inférieur à 30, le test non paramétrique de Mann-Whitney est appliqué.

On a utilisé une analyse de variance pour comparer plus de deux moyennes.

**\* Données qualitatives :**

Un test  $\chi^2$  (chi-deux) est appliqué lorsque chaque cellule du tableau possède un effectif supérieur ou égal à 5, avec dans le cas contraire utilisation du test de probabilité exacte de Fisher (tableau 2x2)

\* Seuls les tests dont le degré de significativité est inférieur à 5% ( $p < 0,05$ ) sont déclarés significatifs.

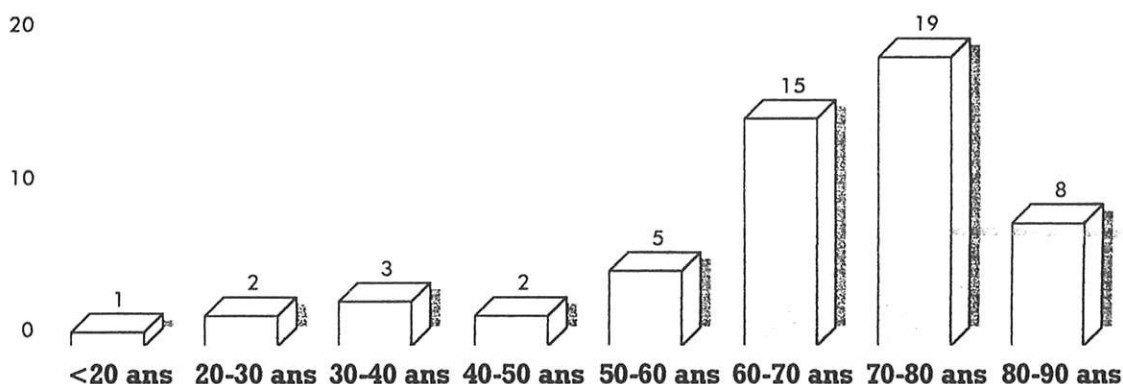
**2- Population étudiée :**

a- âge :

L'âge des patients s'échelonne entre 15 et 85 ans avec une moyenne tout sexe confondus de 65,28 (écart type de 15,73).



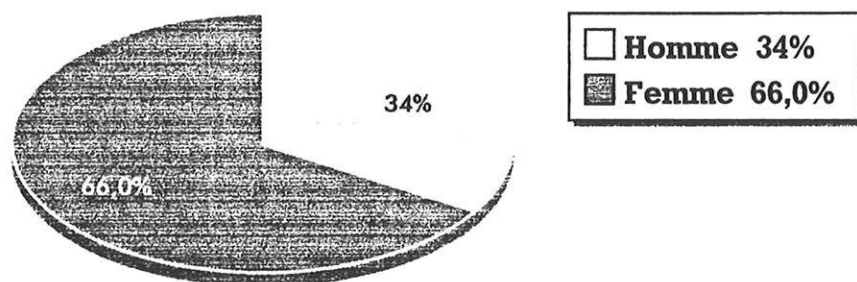
### Répartition en âge



### b- sex ratio :

Il s'agissait de 35 femmes et de 18 hommes avec donc une nette prédominance féminine et un sex ratio de 1,9.

### Sex Ratio



### c- antécédents - classification ASA :

Parmi les 53 patients, 20 patients présentaient des antécédents de chirurgie abdominale.

L'état général était évalué selon la classification ASA (American Society of Anesthesiology) : 48 patients étaient classés ASA 1 ou 2 et 5 patients ASA 3 ou 4.

### d- Tableau clinique :

Le motif principal d'hospitalisation se répartissait ainsi :

- 49 douleurs abdominales (92,4 %), dont 10 étaient des douleurs épigastriques (18,86 %) et 39 des douleurs de l'hypochondre droit (73,58 %)
- 3 ictères (5.6 %)
- 1 vomissement (1,8 %).

Le tableau clinique pré-opératoire était celui d'une colique hépatique dans 20 cas, d'une cholécystite dans 15 cas, d'une angiocholite dans 9 cas, d'une pancréatite aiguë dans 3 cas et d'un ictère isolé dans 6 cas.

La clinique permettait de suspecter une lithiase de la voie biliaire principale dans 18 cas (soit 33,96%).

e- biologie :

Un bilan biologique était réalisé dans 49 cas mais ne comprenait pas systématiquement la formule numération sanguine et le bilan hépatique complet.

Il a été non retrouvé mais effectué dans 2 cas.

Il comprenait la numération des globules blancs à la recherche d'une hyperleucocytose dans 47 cas, le dosage des TGO/TGP dans 36 cas, des phosphatases alcalines et gammaGT dans 35 cas, de l'amylase dans 16 cas et de la bilirubine totale dans 31 cas.

On retrouvait une hyperleucocytose dans 28 cas (59,57 %), une cytolysse supérieure à 2 fois la normale dans 20 cas (55,55 %), une cholestase supérieure à 2 fois la normale dans 22 cas (62,85 %). La bilirubine était élevée dans 19 cas (61,29 %) et l'amylase dans 4 cas (25 %).

Globalement en prenant la perturbation d'un des paramètres ou de plusieurs associés, hyperleucocytose isolée exclue, la biologie permettait le diagnostic pré-opératoire de lithiase de la voie biliaire principale dans 30 cas soit 85,7 %.

f- examens morphologiques:

\* échographie pré-opératoire :

Une échographie pré-opératoire a été réalisée 52 fois (98,11 %). Elle ne montrait jamais un aspect normal de la vésicule. On retrouvait un aspect de cholécystite dans 26 cas, un aspect de vésicule scléro-atrophique dans 4 cas, une vésicule lithiasique dans 17 cas et d'hydrocholécyste dans 4 cas, un empierrement vésiculaire dans 2 cas, une dilatation de la voie biliaire principale de plus de 8 mm dans 24 cas (46 %), des voies biliaires intra-hépatiques dans 14 cas (26.9 %). 12 fois (23 %) un ou des calculs étaient visibles dans le cholédoque à

l'échographie. A chaque fois, la visualisation du calcul était associée à une dilatation de la voie biliaire principale.

L'échographie permettait le diagnostic pré-opératoire dans 24 cas (46,1 %).

\* autres examens morphologiques :

Un scanner classique a été réalisé 2 fois. Dans un cas il ne permettait pas de visualiser le calcul directement mais montrait une dilatation des voies biliaires intra et extra-hépatiques qui avait été visualisée à l'échographie. Dans le deuxième cas, l'échographie montrait des lithiases vésiculaires non compliquées, une voie biliaire principale normale alors que le scanner montrait une dilatation des voies biliaires intra et extra-hépatiques et une lithiase enclavée dans la partie terminale du cholédoque.

Une cholangiographie intraveineuse a été réalisée une fois mais n'a pas été plus contributive au diagnostic de lithiase de la voie biliaire principale que l'échographie.

Une bili-IRM a été réalisée une fois et a permis le diagnostic de deux lithiases de la voie biliaire principale qui ont été retrouvées durant l'intervention.

Globalement, les examens morphologiques ont permis de suspecter une lithiase de la voie biliaire principale en pré-opératoire 25 fois (48 %).

**3- Technique opératoire** :

Toutes les interventions ont été pratiquées par le même chirurgien.

a- installation :

Le malade est installé en décubitus dorsal, jambes et bras écartés. L'opérateur se place entre les jambes du patient, un premier aide se situe à gauche du patient et le deuxième à droite du patient.

b- instrumentation :

Elle comporte :

- une optique rigide de 10 mm de diamètre à vision directe
- 2 trocarts de 10 mm de diamètre, 3 trocarts de 5 mm de diamètre
- 2 pinces à préhension fenêtrées
- un crochet monopolaire
- un aspirateur
- une paire de ciseaux, un porte-aiguille

- des pinces à clips résorbables et/ou en titane
- un système de cholangiographie
- une « pince à linge » en Téflon qui permet l'étanchéité du drain sur le canal cystique
- sonde urétérale ou drain d'Escat et aiguille de ponction transpariétale à extrémité courbe qui permet l'introduction de la sonde ou du drain
- Dormia, Fogarty si besoin
- pince de Mirizzi dans certains cas
- le choléscope rigide que nous utilisons en chirurgie classique, ne possédant pas de choléscope souple
- un bistouri froid en forme de « harpon ».

c- exposition :

Le pneumopéritoine est créé à l'aide d'une aiguille de Palmer introduite dans l'hypochondre gauche. Un premier trocart de 10 mm de diamètre est placé au niveau de l'ombilic pour l'optique, un trocart de 5 mm de diamètre dans la région épigastrique pour écarter le foie, un trocart de 5 mm de diamètre dans l'hypochondre droit pour la pince à préhension, un deuxième trocart de 10 mm de diamètre dans l'hypochondre gauche avec réducteur pour le crochet et la pince à clip, un cinquième trocart de 5 mm de diamètre est rajouté dans l'hypochondre gauche si besoin.

d- déroulement de l'intervention :

• cholangiographie per-opératoire :

Le canal et l'artère cystique sont abordés en premier, vésicule en place pour faciliter la dissection des éléments du triangle de la dissection. La vésicule est saisie par son collet avec une pince à préhension afin d'exercer une traction vers la droite. Nous ouvrons les feuillets péritonéaux antérieurs et postérieurs du triangle de la dissection à l'aide du crochet, afin d'individualiser le canal cystique d'une part (à partir de sa jonction avec le collet vésiculaire où il est fréquent de rencontrer le ganglion de Mascagni) et l'artère cystique d'autre part. Un clip est placé sur le canal cystique côté vésiculaire puis sur l'artère cystique (clips non résorbables au début et actuellement clips résorbables sur le moignon restant).

Une moucheture est effectuée à la face antérieure du canal cystique en vue de réaliser la cholangiographie per-opératoire. La réalisation de cette dernière est systématique et non sélective. L'ouverture doit être franche et laisser s'écouler la bile.

Parfois, de petites concrétions biliaires ou de petits calculs existent dans le canal cystique et devront être extraits du canal par pression douce de dedans en dehors à l'aide d'une pince mousse atraumatique jusqu'à obtenir un reflux biliaire. Ce geste évite par ailleurs que la sonde servant à la cholangiographie ne fasse migrer ces concrétions ou calculs dans la voie biliaire principale.

Pour réaliser la cholangiographie, un drain d'Escat ou une sonde urétérale sont utilisés et introduits au travers d'une aiguille de ponction transpariétale qui est placée à l'aplomb du canal cystique pour faciliter sa cathétérisation. Le cathéter est introduit après avoir été purgé et est maintenu en place par « la pince à linge » en Téflon qui assure en même temps l'étanchéité.

Tous les instruments métalliques sont retirés, le pneumopéritoine est interrompu. Le produit de contraste est injecté et les clichés sont pris grâce à un amplificateur de brillance qui permet le stockage des images. Trois clichés sont pris :

- le premier en début de remplissage, permettant de visualiser les éventuels calculs
- le second à plus forte pression pour opacifier l'ensemble de l'arbre biliaire, y compris les voies biliaires intra-hépatiques
- le dernier en évacuation pour apprécier la qualité du passage duodénal.

La superposition de structures osseuses (rachis, côtes) peut nécessiter la bascule de la table d'environ 15° vers la droite et une inclinaison de Trendelenburg pour visualiser au mieux les voies biliaires intra-hépatiques.

Le cholangiogramme s'attachera à observer

- la visualisation d'une ou plusieurs lacunes, le nombre de ces lacunes,
- la dilatation de la voie biliaire principale et des voies intra-hépatiques, leur diamètre,
- la taille des lacunes et donc des calculs,
- la taille du cystique,
- le passage duodénal du produit de contraste,
- la portion terminale du cholédoque,
- la présence d'anomalies anatomiques.

En fonction de l'aspect du cholangiogramme, du nombre et de la taille des calculs, de l'anatomie des voies biliaires et de l'état du patient, une décision de poursuite en cœlioscopie ou de conversion en laparotomie sera prise. Ces données permettront en outre de choisir la technique d'extraction.

- procédés d'extraction et techniques d'extraction :

Plusieurs techniques d'extraction sont utilisées :

- l'irrigation au sérum physiologique,
- les sondes de Dormia à 4 ou 6 brins en fonction de la taille du calcul, utilisées seules ou sous contrôle choléoscopique (dans ce cas passées à côté du choléscope et non dans un canal opérateur)
- la pince à fragmenter introduite par l'orifice du trocart épigastrique,
- le choléscope rigide introduit par l'orifice du trocart épigastrique qui permet de pousser le calcul à travers la papille.

Ces techniques sont employées seules ou en association.

- la voie d'abord :

Elle est choisie en fonction de l'aspect du cholangiogramme :

- la voie transcystique utilise la même incision que celle utilisée pour la cholangiographie,
- la voie cholédocienne est réalisée grâce à une cholédocotomie verticale, horizontale ou oblique dans notre expérience. Cette cholédocotomie est réalisée au ciseau ou à l'aide d'un bistouri froid en forme de « harpon ».

- contrôle de la vacuité :

En cas de voie transcystique, nous réalisons une cholangiographie de contrôle car nous ne possédons pas de choléscope souple.

En cas de voie cholédocienne, nous utilisons notre choléscope rigide, le même que celui que nous employons en chirurgie ouverte, et l'introduisons par l'orifice de trocart épigastrique. Les voies biliaires intra et extra-hépatiques sont ainsi explorées.

- fermeture et drainage biliaire :

Les difficultés d'extraction, le nombre des calculs initiaux, la dilatation de la voie biliaire principale et l'aspect cholédocoscopique vont déterminer le choix entre fermeture simple et drainage biliaire.

En cas de voie transcystique, nous laissons en place un drain d'Escat ou de Pedinelli que nous fixons avec du catgut au début et que nous fixons actuellement avec du Vicryl rapide ou de l'Erce dex.

La cholécotomie est refermée de manière idéale avec un surjet de 4/0 avec ou sans drainage transcystique associé.

- cholécystectomie :

Une fois traitée la lithiase de la voie biliaire principale, nous réalisons la cholécystectomie de manière rétrograde, au crochet. Les calculs sont placés dans un sac au fur et à mesure de leur extraction tout comme la vésicule, le tout étant extrait par l'orifice ombilical.

- drainage externe :

Tous les patients sont drainés par un drain en Silastic Multi tubulaire qui est laissé à proximité du conduit cystique fermé et du lit vésiculaire.

Tous nos patients bénéficient d'une antibioprophylaxie et d'une prévention thromboembolique. Une sonde naso-gastrique est mise en place pendant l'intervention puis retirée. En cas de déroulement simple, les patients sont réalimentés dans les 24 – 72 heures et déperfusés.

#### 4- Résultats :

##### a- diagnostic de la lithiase de la voie biliaire principale :

La clinique a permis un diagnostic pré-opératoire dans 18 cas (33,96%), la biologie dans 30 cas (85,7 %), l'échographie dans 24 cas (46,1 %).

Tous les examens morphologiques confondus dans 48 % des cas.

Le diagnostic pré-opératoire chez ces patients avait été évoqué 36 fois soit dans 67,9 % des cas.

##### b- résultats de la cholangiographie per-opératoire :

La cholangiographie a été réalisée 51 fois. Dans 1 cas, elle n'a pas été réalisée en raison de l'aspect pierreux du cholédoque, une décision de conversion ayant été prise immédiatement avant toute tentative d'extraction. Dans le deuxième cas, la cholangiographie n'a pas été réalisée car une bili-IRM avait montré la présence de 2 calculs et elle a donc été jugée inutile.

Nous avons utilisé un drain d'Escat dans 24 cas et une sonde urétérale dans 25 cas. Le type de drain n'a pas été précisé dans 2 cas.

Les tableaux ci-dessous résument les renseignements obtenus grâce à la cholangiographie per-opératoire :



**Taille du cholédoque :**

	51 patients
Diamètre > 8 mm	34
Diamètre < ou = 8 mm	15
Non précisé	2

**Position des calculs :**

	bas	moyen	haut	empièrrement	Non précisé	Pas de calcul visible *
51 patients	32	8	0	5	4	2

\* aspect tortueux du cholédoque

**nombre de calculs**

	0 calcul	≤ 3	> 3	empièré	Non précisé
51 patients	2	34	6	5	4

**Taille des calculs**

	petit	gros	Non précisé
51 patients	6	31	14

5 patients présentaient un caractère enclavé à la cholangiographie, 1 patient des lithiases intra-hépatiques. Deux données n'ont pu être exploitées avec les clichés et le compte rendu opératoire : ce sont le caractère dilaté du canal cystique et le passage duodéal.

Une anomalie des voies biliaires (1.8 %) a été détectée, à savoir l'absence de cystique avec un collet vésiculaire s'abouchant directement sur le flanc droit de la voie biliaire principale associé à un canal biliaire aberrant.

**c- procédés d'extraction :**

L'irrigation seule a été utilisée dans 10 cas. La Dormia a été utilisée dans 42 cas, la pince à fragmenter dans 3 cas. L'association de plusieurs techniques concernait 5 cas et l'expulsion spontanée 2 cas. La fogarty n'a jamais été utilisée



Une cholécotomie verticale a été réalisée 15 fois, horizontale 26 fois et oblique 3 fois. Celle-ci a dans tous les cas été refermée par un surjet.

Un contrôle de la vacuité des voies biliaires a été réalisé par cholangiographie 8 fois (2 fois après cholécotomie, 5 fois après abord transcystique, 1 fois après voie d'abord mixte) et 26 fois par cholécoscopie. Dans tous les cas ces contrôles étaient normaux.

d- voie d'abord :

Nous avons utilisé la voie d'abord transcystique 11 fois (20,7 %), la voie cholécystienne 44 fois (83 %), l'association des deux 4 fois (7,5 %). Dans 2 cas une conversion a été décidée avant toute manœuvre d'extraction.

e- taux de succès :

Succès global : 75,8 %

Succès transcystique : 54,5 %

Succès de la voie cholécystienne : 77,27 %

Le seul facteur retrouvé comme influençant la réussite globale toute technique confondue est le caractère enclavé du calcul. La taille du calcul est le principal critère d'échec influençant de manière significative la réussite de la voie transcystique. Aucun facteur n'a pu être mis en évidence de manière significative en ce qui concerne la voie transcholécystienne.

f- temps opératoire :

Temps opératoire global 169,25 min (écart type 59,19)

Temps opératoire par voie transcystique 144,43 min (écart type 78,19)

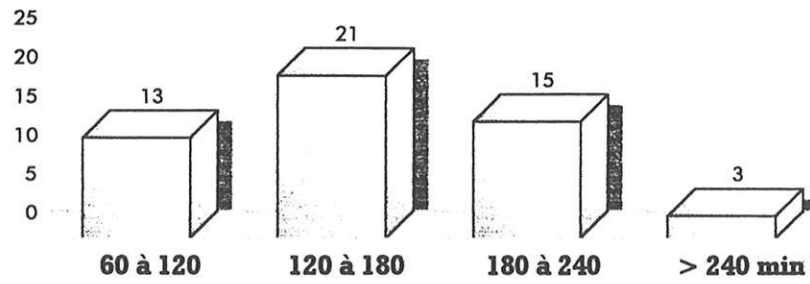
Temps opératoire par voie cholécystienne 166,13 min (écart type 48,78)

Temps opératoire en cas de voie combinée 182,5 (écart type 38,62)

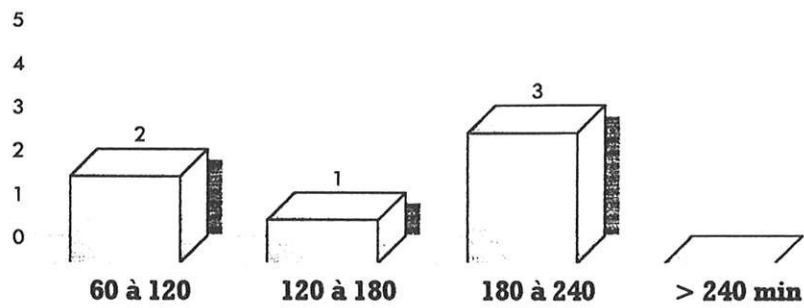
Temps opératoire en cas de conversion 189,09 (écart type 75,16)

Dans notre série, la durée opératoire n'est pas significativement liée à la voie d'abord.

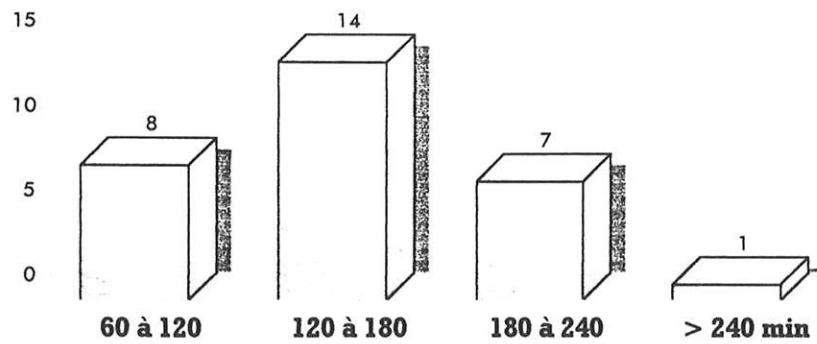
### Temps opératoire global



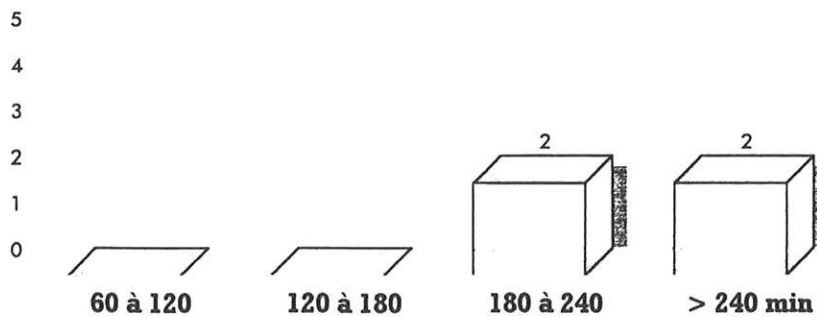
### Temps opératoire voie transcystique



### Temps opératoire voie cholédocienne



### Temps opératoire voie combinée



g- Temps d'hospitalisation :

Temps d'hospitalisation global 12,26 jours (écart type 5,76)

Temps d'hospitalisation par voie transcystique 8 jours (écart type 4,20)

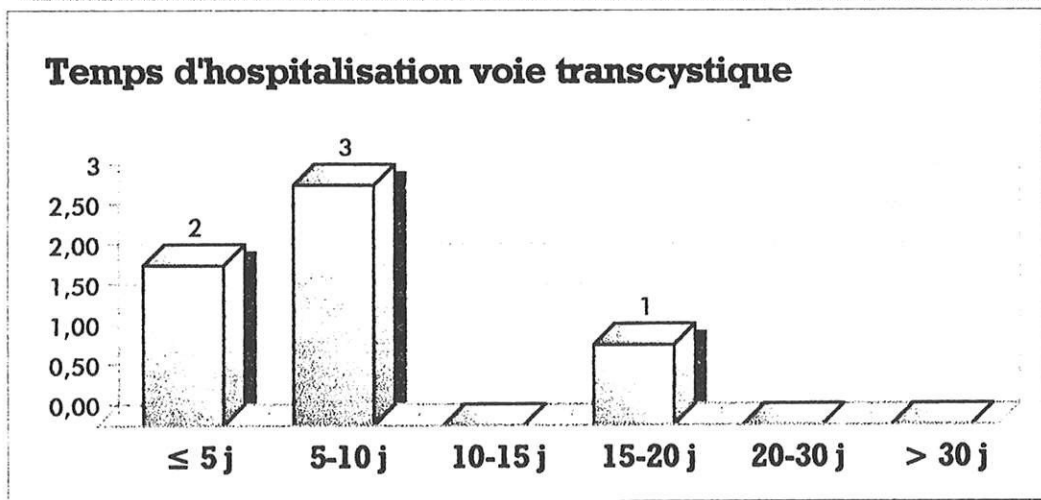
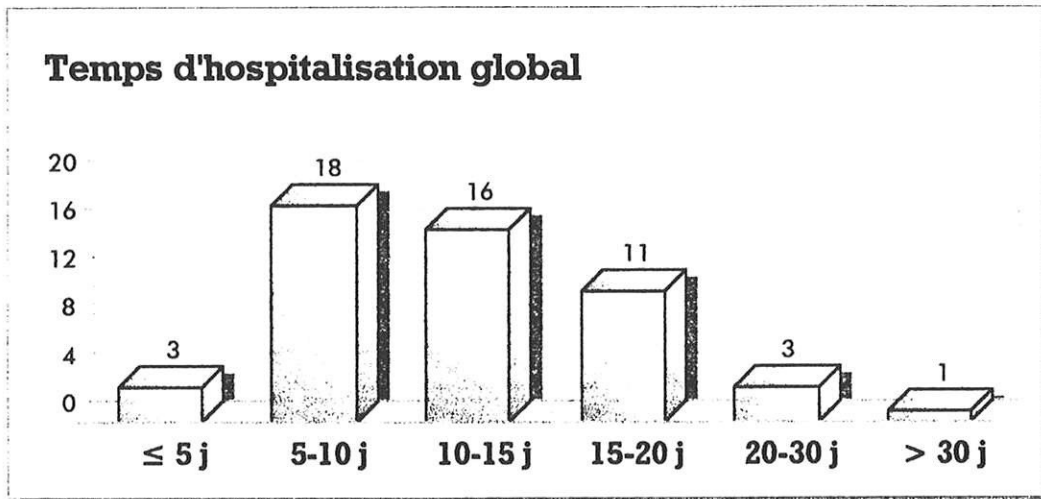
Temps d'hospitalisation par voie cholédocienne 12,82 (écart type 5,20)

Temps d'hospitalisation en cas de voie combinée 10 (écart type 2,94)

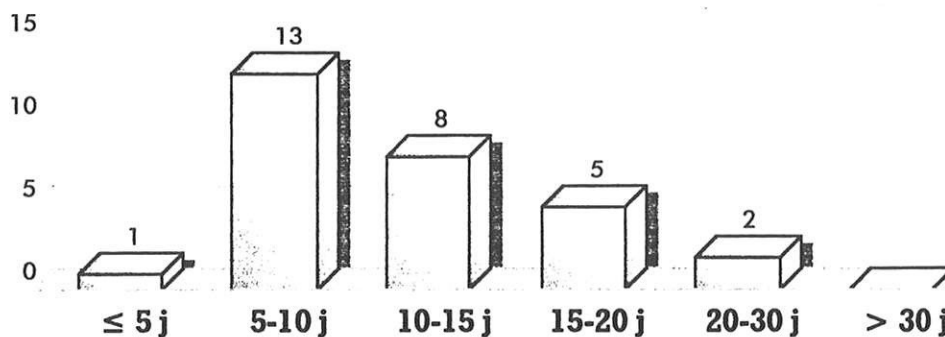
Temps d'hospitalisation en cas de conversion 15,42 (écart type 6,5)

La durée d'hospitalisation n'est ni influencée par l'âge, ni par le tableau clinique initial, ni par le drainage biliaire.

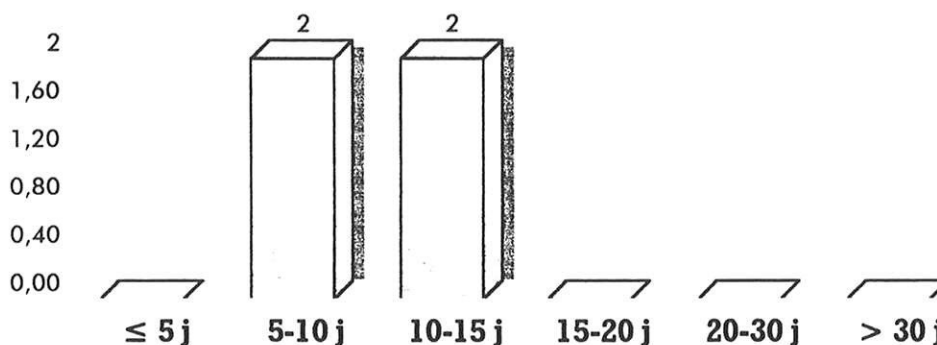
Il n'y a pas de différence en terme de durée d'hospitalisation que l'on utilise la voie transcystique, transcholédocienne ou combinée. Par contre, la durée d'hospitalisation est statistiquement plus élevée lors de conversions par rapport au traitement tout coelioscopique ( $p = 0,02$ ).



### Temps d'hospitalisation voie cholédocienne



### Temps d'hospitalisation voie combinée



#### h- conversions :

Nous avons converti 13 fois soit dans 24,5 % des cas. Les raisons de nos conversions sont les suivantes :

- 3 cas d'empierrement cholédocien visualisé lors de la cholangiographie per-opératoire, cas où la conversion a été décidée avant toute manœuvre d'extraction dans 2 cas,
- 9 cas de calculs enclavés isolés dans 2 cas et associés à d'autres calculs dans 7 cas dont 1 fois associé à un empierrement cholédocien (extraction de 26 calculs de la voie biliaire principale et des canaux intra-hépatiques avant conversion),
- 1 cas où la cholangiographie montrait une obstruction du bas cholédoque sans passage duodénal sans que l'on puisse préciser s'il s'agissait ou non d'un problème de lithiase. Nous avons préféré convertir d'emblée pour effectuer une meilleure exploration.

Parmi ces 9 patients, 2 ont subi une cholangiographie rétrograde et une sphinctérotomie endoscopique pour lithiase résiduelle dont une a été un échec et a nécessité une deuxième intervention avec réalisation d'une

anastomose bilio-digestive (patient associant empiérement cholédocien et calcul enclavé).

Le tableau clinique initial et la voie d'abord ne sont pas des facteurs de conversion statistiquement significatifs. Par contre, 3 facteurs se sont dégagés comme étant significatifs :

- le caractère enclavé du calcul
- le nombre de calcul
- la localisation des calculs.

La taille des calculs et la taille du cholédoque n'apparaissent pas comme significatifs.

i- mortalité :

Dans notre série, la mortalité est nulle.

j- morbidité :

La morbidité comprend les complications générales, les complications digestives et les lithiases résiduelles. Elle ne comprend pas nos malades convertis. Dans notre série, elle est de 26,4 % .

La morbidité semble influencée par l'âge du patient ( $p=0,06$  à la limite de la significativité). Si la série avait été plus importante on peut penser que ce facteur serait sorti significatif. Par contre, ni le stade ASA, ni la voie d'abord, ni la présence ou non d'un drainage biliaire, ni le tableau clinique initial n'ont pu être dégagés comme étant statistiquement significatif.

Le taux de ré intervention n'a pas été influencé non plus par la voie d'abord.

Le tableau ci-dessous résume les causes de morbidité, le nombre de cas observés par cause et le nombre de réinterventions nécessaires.

<b>Morbidité</b>	<b>nombre de cas</b>	<b>réinterventions</b>
Lithiase résiduelle	3 cas	2 cas après échec S.E.
Complications cardiaques	2 cas	non
Abcès ombilic	1 cas	non
Fièvre+douleur < 72h *	3 cas	non
Fuite biliaire externe **	4 cas	4 cas
Abcès sous-phrénique	1 cas	non
Cytolyse+cholestase 10j	1 cas (oddite infl.)	non
Sortie de drain	9 cas	3 cas
Hémorragie (caillottage Pedinelli)	1 cas	non

Ictère + fièvre ***	1 cas	1 cas
Pancréatite aiguë	1 cas (1 mois)	1 cas

\* 2 cas déplacement de drain transcystique  
1 cas de cholécotomie idéale

\* \* 3 cas déplacement de drain transcystique, dont un probablement du à une hyperpression en rapport avec une lithiase résiduelle  
1 cas de cholécotomie idéale

\*\*\* pas de drainage biliaire initial, reprise avec mise en place d'un drainage biliaire, présence probable oddite inflammatoire (pas de manœuvre particulièrement traumatique en dehors du passage de la Dormia)

On remarque que la principale cause de morbidité est liée au drainage biliaire et au déplacement de celui-ci (sortie de drain 9 cas, fièvre et douleur < 72 h, fuite biliaire externe).

Dans 6 cas, il s'agissait de drains d'Escat, dans 3 cas de Pedinelli. Les déplacements se sont compliqué dans 6 cas avec nécessité de 3 réinterventions directement liées à ce problème. Dans 3 cas, ils sont restés sans conséquence.

Le drainage biliaire apparaît alors comme porteur de complications iatrogènes, outre son inconfort, même si l'analyse statistique n'a pu dégager une différence significative.

Il se pose donc la question de la nature du drainage biliaire et du moyen de fixation.

• lithiases résiduelles :

Nous décrivons 3 cas de lithiase résiduelle (5,6 %) :

- 1 cas de lithiase résiduelle diagnostiquée à 3 ans sur tableau d'angiocholite, traitée par anastomose bilio-digestive par voie classique après échec d'une sphinctérotomie endoscopique. Il s'agissait d'une patiente traitée initialement par cholécotomie, pas de tentative de voie transcystique. Elle présentait de gros calculs, plus de 3 à la cholangiographie et avait bénéficié d'une cholédocoscopie pour vérifier la vacuité de la voie biliaire principale. La fermeture s'était fait sur Pedinelli avec contrôle à J10 normal.
- 1 cas diagnostiqué en post-opératoire, traité par cholécotomie avec cholédocoscopie et fermeture sur Pedinelli. Un contrôle n'avait pu être effectué du fait d'un déplacement du drain. Les suites ont été marquées par une fuite biliaire externe d'où reprise chirurgicale et mise en place d'un drain de Kehr qui a permis de

montrer une lithiase résiduelle. Cette patiente a bénéficié d'une sphinctérotomie endoscopique.

- 1 cas diagnostiqué à 1 an devant des douleurs épigastriques et une hyperamylasémie avec cytolyse et cholestase. Il avait bénéficié d'un traitement cœlioscopique par cholécotomie suivi d'une conversion pour échec d'extraction d'un calcul enclavé et de lithiases intra-hépatiques. Une cholédocoscopie de contrôle a été effectuée puis la fermeture s'est faite sur drain de Pedinelli. Il a été réalisé une sphinctérotomie avec échec d'extraction de toutes les lithiases résiduelles amenant à réaliser une anastomose bilio-digestive.

La taille des calculs, leur nombre, leur localisation, leur caractère enclavé et la diamètre de la voie biliaire principale n'ont pas été retrouvés comme influençant de manière significative le taux de lithiase résiduelle. La voie d'abord n'a pas été non plus un facteur déterminant dans la survenue de lithiase résiduelle.

#### k- sphinctérotomie :

Nous n'avons pas réalisé de sphinctérotomie pré-opératoire, notre politique étant de traiter les lithiases de la voie biliaire principale par cœlioscopie en première intention, indications de sphinctérotomie première exclues.

Nous n'avons pas réalisé de sphinctérotomie per-opératoire ne possédant pas le matériel, ni d'équipe d'endoscopiste.

3 sphinctérotomies endoscopiques post-opératoires ont été réalisées : dans 2 cas il s'agissait du traitement de lithiases résiduelles tardives (1 et 3 ans), dans 1 cas d'une lithiase résiduelle post-opératoire (15 jours) découverte devant un tableau de fuite biliaire externe ayant entraîné une hyperpression biliaire avec déplacement du drain, nécessité de reprise chirurgicale sous cœlioscopique, avec mise en place d'un Kehr, cholangiographie de contrôle permettant de visualiser une lithiase résiduelle. La sphinctérotomie endoscopique réalisée en post-opératoire a été suivie par une pancréatite aiguë au 15<sup>ème</sup> jour post-sphinctérotomie.

Le tableau ci-dessous résume nos résultats :

	<b>Résultats (%)</b>
Voie transcystique	20,7 %
Voie cholédocienne	83 %
Association	7,5%
Succès global	75,8 %
Succès voie transcystique	54,5 %
Succès voie cholédocienne	77 %
Temps opératoire global	169,25 (+/-59,19)



Temps opératoire voie transcystique	144,43 (+/-78,19)
Temps opératoire voie cholédocienne	166,13 (+/-48,78)
Temps d'hospitalisation global	12,26 (+/-5,76)
Temps hospit. Transcystique	8 (+/-4,20)
Temps hospit. Cholédocienne	11,83 (+/-5,20)
Taux de conversion	24.5 %
Mortalité	0 %
Morbidité globale	20 %
Variations anatomiques	1.8 %
Lithiase résiduelle	5.6 %
CPRE + SE post-op	5.6 %
Taux de ré intervention	11.3 %
D. clinique pré-opératoire	33,96 %
D. biologique pré-opératoire	85,7 %
D. échographique pré-opératoire	46,1 %
D. global pré-opératoire	67,9 %

l- drainage biliaire :

Un drainage biliaire a été réalisé 22 fois. Dans 15 cas, il s'agissait d'un drain d'Escat, dans 7 cas, d'un drain de Pédinelli, dans aucun cas d'un drain de Kehr. Nous avons réalisé une cholédocotomie idéale 15 fois (44%) et mis en place un drainage 19 fois (56%) après cholédocotomie. 3 de nos voies transcystiques exclusives n'ont pas été drainées et 3 l'ont été.

Les raisons de notre drainage ont été des manœuvres multiples et traumatiques, la présence d'un aspect irrégulier de la voie biliaire principale à la cholangiographie per-opératoire, la présence d'anomalies anatomiques dans 1 cas, l'association des 2 voies, la présence de plus de 3 calculs.



## **DISCUSSION**

Notre discussion doit s'attacher à répondre à plusieurs questions.

- la faisabilité du traitement cœlioscopique de la lithiase de la voie biliaire principale est-elle établie aux vues de notre étude et de l'étude de la littérature ?

- existe-t-il des moyens et des procédés techniques permettant d'améliorer la technique et d'augmenter la faisabilité ?

- peut-on aux vues des études dégager des indications sélectives des différentes voies d'abord ?

- existe-t-il une stratégie dans le diagnostic de la lithiase de la voie biliaire principale ?

- qu'elle attitude thérapeutique proposer en 1999 chez un patient porteur d'une lithiase de la voie biliaire principale et toute lithiase de la voie biliaire principale mérite-t-elle d'être traitée ?

## 1 – RESULTATS DE LA LITTERATURE :

### a- Succès et échecs :

Le taux de succès global de désobstruction par voie cœlioscopique varie de 70 à 100 % en fonction des auteurs, toutes techniques confondues. Si l'on considère la technique par voie transcystique et par voie transcholédocienne séparément, ce taux de succès varie de 51 à 100 % et de 42 à 100 % respectivement.

Le tableau ci-après résume les résultats des principaux auteurs. La plupart des auteurs utilisent la voie transcystique en première intention (141) sauf lorsqu'il existe des facteurs prédictifs d'échec qui leur font préférer la voie cholédocienne. Rares sont les auteurs qui utilisent ou qui ont utilisé la voie cholédocienne d'emblée, celle-ci étant apparue aux débuts de la cœlioscopie comme la plus complexe et nécessitant une bonne maîtrise de la suture sous cœlioscopie. (64)

Auteurs	Nb patient	Succès global	Succès transcyst.	Succès choled.
Millat 1996 (130)	236	88 %	78 %	90 %
Hunter 1992 (83)	20	85 %	85 %	Pas de cholécotomie
Ferzli 1994 (60)	24	100 %	94 %	100 %
Stocker 1995 (169)	64	94 %	51 %	42 %
Petelin 1993 (139)	77	96 %	nd	nd
De Paula 1994 (41)	114	94.8 %	84.3 %	100 %
Francklin 1994 (64)	60	96 %	Pas de voie transcystique	96 %
Rhodes 1995 (152)	129	92 %	96 %	91%
Philips 1994 (141)	130	nd	93 %	nd
Drouard et Berthou 1996 (13)	200	95 %	67.3 %	96.8 %
Lezoche 1996 (98)	120	96.6 %	nd	nd
S.A.G.E.S. 1994 (11)	226	nd	95 %	81 %
Meyer 1998 (114)	44	70 %	60 %	80 %
Gigot 1997 (67)	92	84 %	63 %	93 %
Koo 1996 (90)	60	75 %	nd	nd
Mc Grath	45		93 %	100 %
Dion 1994 (47)	59	93 %	94 %	93 %
Samana 1998 (158)	53	83 %	nd	nd
Grousseau 1998	53	75.5%	54%	77%

L'analyse des échecs de la coelioscopie dans le traitement de la voie biliaire principale par voie transcystique montre qu'il existe plusieurs grands groupes de causes :

- ° facteurs liés au calcul (13) (60) (83) (141)
  - taille des calculs
  - nombre de calcul
  - localisation des calculs ( intra ou extrahépatique, au dessus ou en dessous de la jonction cystico-cholédocienne)
  - caractère saisissable du calcul
  - caractère enclavé ( retrouvé dans toutes les séries )
  
- ° facteurs liés au canal cystique
  - caractère étroit
  - caractère dilatable
  - présence de valvules
  - caractère sinueux
  - implantation du cystique à gauche
  - implantation basse sur la voie biliaire principale
  
- ° facteurs liés au matériel et au déroulement de l'intervention plus ou moins directement liés aux deux groupes précédents , à l'aspect local
  - incarceration Dormia (13) (120)
  - calcul insaisissable
  - échec d'extraction
  - déchirure du cystique (141)
  - caractère inflammatoire, adhérence, pédiculite
  - cholécystite.

Philips et al (141) dans sa série de 130 cas, tente de première intention la voie transcystique. Selon eux, la principale cause d'échec par cette voie est une mauvaise sélection des patients. Elle ne devrait pas être utilisée lorsque les calculs ont une taille supérieure à 1 cm car il est rare de pouvoir dilater le cystique au-delà et si les calculs sont multiples et /ou intra-hépatiques. Une autre des principales causes d'échec est l'avulsion ou la déchirure du cystique.

L'analyse des échecs de la cholédocotomie montre que ceux-ci sont le plus souvent liés à :

- l'existence d'un calcul enclavé (13), les équipes possédant un lithotriporteur arrivant à faire diminuer le taux d'échec,
- la désobstruction incomplète (13) (120)
- la présence de lithiases intra-hépatiques,
- l'empierrement cholédocien

Dans notre série, lorsque l'on étudie le succès global en fonction du caractère des calculs et du cholédoque à la cholangiographie, on ne

retrouve qu'un facteur statistiquement significatif qui est le caractère enclavé du calcul. La taille, le nombre des calculs, leur localisation, l'existence d'une lithiase intra-hépatique et la taille du cholédoque ne sont pas significatifs.

Le succès de la voie transcystique est lié dans notre série à la taille du calcul et n'est pas influencé de manière significative par le nombre de calculs, par leur localisation ou par la taille du cholédoque.

Le succès de la voie cholédocienne n'est influencé de manière significative par aucun des paramètres précédemment cités.

b- Temps opératoire :

Le temps opératoire n'est pas cité dans toutes les études. D'après les auteurs y faisant référence, On retrouve un temps opératoire moyen allant de 90 min. à 168min. Si l'on décompose les deux voies d'abord on retrouve des chiffres de 55 à 150 min. pour la voie transcystique et de 120 à 210 min. pour la cholédocotomie. Le tableau ci-dessous résume les différents temps opératoires moyens et leurs extrêmes.

Auteur	Moyen	Extrême	Cyst.Moy	Cyst.Extr.	Chol.Moy	Chol.Extr.
Millat	142	55-480	108	50-300	173	70-480
Ferzli	168	142-215	---	---	---	---
Stocker	140+/- 40	---	---	---	---	---
De Paula	110	55-250	---	---	---	---
Rhodes	90	50-140	55	---	120	45-210
Philips	136	45-380	---	---	---	---
Drouard et Berthou	147	70-360	---	---	---	---
Lezoche	128	45-210	---	---	---	---
Dion	---	---	150	70-270	172	105-459
Meyer	142	---	140	---	210	---
Grousseau	169,25	100-330	144,43	110-220	166,13	100-330

D'une manière générale, même si le taux de succès est élevé, il s'agit d'une intervention longue, qui peut se prolonger de manière importante dans certaines circonstances et qui sur des terrains fragiles fera perdre tous les bénéfices de la technique cœlioscopique.

Dans notre série, le temps opératoire n'est pas significativement différent en fonction de la voie d'abord (transcystique, cholédocienne ou combinée). Nos temps opératoires sont plus élevés que ceux retrouvés dans la littérature, notamment pour la voie transcystique que nous

pratiquons peu et dont nous avons moins l'habitude. Par contre, nos temps par la voie cholédocienne sont plus faible.

c- Taux de conversion :

Le taux de conversion varie de 0 à 17 % dans la littérature. Dans notre équipe, il est de 24,5%.

Le tableau ci-dessous résume les taux de conversion en fonction des auteurs :

Auteurs	Conversions	Auteurs	Conversions
Millat (120)	9 %	Drouard et B(118)	1.8 %
Ferzli (60)	0 %	Lezoche (81)	3.3 %
Stocker (169)	6 %	Gigot (110)	12 %
Petelin (139)	3.8 %	Dion (119)	6.7 %
De Paula (41)	2.6 %	Samana (106)	17 %
Rhodes (152)	0 %	S.A.G.E.S.	5 % (T) – 19 % (C)
Philips (141)	4 %	Grousseau	24.5%

L'analyse des conversions rejoint celle des causes d'échec précédemment exposées auxquelles il faut rajouter :

- les traumatismes de la voie biliaire principale (141) (158), lorsque ceux-ci sont découverts en per-opératoire, la conversion permettant une réparation immédiate. Or il est prouvé en matière de traumatisme de la voie biliaire principale que la réparation immédiate grâce à un diagnostic per-opératoire est un des principaux critères de bon résultat.(40)(93)
- la présence d'empierrement cholédocien qui peut motiver une conversion immédiate, avant même d'effectuer toute manœuvre instrumentale.(2 cas dans notre série)
  - une mauvaise exposition (158)
  - une hémorragie (158)
  - une fistule bilio-digestive (41) (98) (120)
  - une pédiculite, une cholécystite, la présence d'adhérences multiples,
    - une mauvaise tolérance de la cœlioscopie (une conversion par mauvaise tolérance de l'hypercapnie dans l'étude de Samana (158) )
    - un aspect cholangiographique évocateur d'un problème néoplasique biliaire plutôt que d'un problème lithiasique (41) (De Paula et al. 1 cas de carcinome de la voie biliaire principale)
    - l'expérience du chirurgien (67).

Gigot et al. (67) dans son étude, montre que le taux de conversion dépend de l'anatomie, de la présence d'une cholécystite, de la survenue d'incidents techniques per-opératoires. Dans ces différents cas l'expérience de l'opérateur n'influe pas. Par contre, le taux de conversion, lié à l'échec d'extraction est significativement différent selon que l'opérateur est expérimenté ou non.

Par ailleurs, le taux de conversion est-il plus élevé lors de l'utilisation d'une voie par rapport à l'autre ? Il est difficile de répondre. Selon la même étude de Gigot (67) le taux de conversion est significativement plus élevé lors de l'utilisation de la voie transcystique par rapport à la cholécotomie alors que l'étude de la S.A.G.E.S. (11) amène à des résultats opposés.

Pour notre part, le taux de conversion n'est pas influencé par le tableau clinique initial. Par contre, il est influencé par 3 facteurs :

- le nombre de calculs (un nombre supérieur à 3 et l'empierrement augmente le risque de conversion)
- la localisation des calculs
- le caractère enclavé du calcul

Par contre, la taille du calcul et la taille du cholédoque ne sont pas retrouvés comme influençant le taux de conversion de manière significative. La voie d'abord n'influe pas non plus la conversion.

Notre taux de conversion est plus élevé que les taux retrouvés dans la littérature. Ceci est peut-être dû au fait que deux patients convertis avant toute tentative d'extraction d'une part et que nous avons tenté un traitement coelioscopique chez les patients porteurs d'empierrement cholédocien d'autre part.

#### d- Mortalité :

La plupart des auteurs précédemment cités ne rapportent aucune mortalité et il en est de même dans notre série. Millat rapporte une mortalité de 0.4 %, De Paula de 0.9 %, Gigot de 4 %. La mortalité n'est jamais directement liée à la technique employée ou à un incident peropératoire.

La mortalité en chirurgie classique est de 0.8 % (127) et dans la cholangiographie rétrograde avec sphinctérotomie endoscopique elle est de 0 à 3,9 %.

Dans le cas, du traitement endoscopique, la mortalité propre due au geste endoscopique et à la sphinctérotomie représente une grande partie de la mortalité globale.

#### e- Lithiase résiduelle :

Le taux de lithiase résiduelle varie de 0 à 10 % en fonction des séries. Dans notre série, elle est de 5.6% (3 cas).

L'étude de la littérature en chirurgie ouverte rapporte un taux de lithiase résiduelle de 5 %.



Si l'on compare aux techniques endoscopiques elle est de 2 à 15 % atteignant jusqu'à 25 % dans certaines séries (11). Le taux de lithiase résiduelle n'est donc pas plus élevé par cette technique.

Il semblerait que le taux de lithiase résiduelle soit plus élevé par voie transcystique que par voie cholédocienne pour certains auteurs (49). Pour d'autres, il n'y a pas de différence significative (120).

Dans notre série, nous ne retrouvons pas de différence significative. Par ailleurs, le taux de lithiase résiduelle n'est pas corrélé aux caractères du calcul (nombre, taille, localisation, caractère enclavé) et à la taille du cholédoque.

Auteurs	Tx lithiase res.	Auteurs	Tx lithiase res.
Millat	4.4 %	Lezoche	4.3 %
Ferzli	8.3 %	S.A.G.E.S.	2.6 %
Stocker	5 %	Dion	10 %
De Paula	0.8 %	Samana	7.5 %
Rhodes	4.6 %	Grousseau	5,6 %
Philips	3 %	Franklin	0 %
Drouard et Berthou	2.4 %	Meyer	7 %

#### f – Morbidité :

La morbidité varie de 5.4 % à 29 % selon les auteurs. Dans notre série, elle est de 20 %.

La série de Moreaux en chirurgie ouverte rapporte une morbidité de 24,5 % et les différentes équipes endoscopiques rapportent une morbidité de 0,5 à 15 % pour l'association cholangiographie rétrograde et sphinctérotomie endoscopique.

Cette morbidité comprend les complications locales, les complications générales et les lithiases résiduelles. Elle est largement influencée par le stade ASA des patients. Berthou et al (13) constatent que le taux de complications locales et régionales pour les stades ASA 3 et 4 est de 13 % et de 39 % respectivement contre 2.8 % et 1.1 % pour les stades ASA 1 et 2. Par ailleurs, le taux de morbidité semble plus élevé après cholédocotomie (12.7 %) qu'après abord transcystique (4.4 %), notion confirmée par De Paula (41) ; cette notion est aussi retrouvée dans la série de Philips et al (141).

Dans notre série, le taux de morbidité ne semble pas influencé par la voie d'abord, par l'existence d'un drainage et le stade ASA du patient. Par contre, nos résultats concernant l'âge sont à la limite de la significativité et l'on peut penser que sur une série plus importante, il le seraient.

Le tableau clinique initial ne semble pas influencer la morbidité de manière significative.



Le tableau ci-dessous résume le taux et les principales causes de morbidité en fonction des auteurs :

Auteurs	Taux (%)	Principales causes
Lezoche (98)	8.3 %	Hyperamylasémie transitoire, infection trocars, hématome ombilical, fuite biliaire externe, déplacements drain, autres...
Philips (141)	14.6 %	Hyperamylasémie, angiocholite, infection trocars, striction VBP, déplacement clips
Samana (158)	5.6 %	nd
Millat (120)	13 %	Hyperamylasémie, PA, Douleurs et/ou fièvre de moins de 48h, fuite biliaire externe, déplacement de drain biliaire
Ferzli (60)	29 %	Hyperamylasémie, infection trocars
Drouard (13)	9.5 %	PA, Douleurs et/ou fièvre, angiocholite, hémorragie, infection trocars, fuite biliaire externe, sténose VBP, déplacement de drain biliaire
Stocker (169)	10 %	Fuite biliaire externe, déplacement drain biliaire
Petelin (139)	10 %	Fuite biliaire externe
De Paula (41)	6.2 %	Hyperamylasémie, infection trocars, fuite biliaire externe
Rhodes (152)	5.4 %	PA, douleurs et/ou fièvre < 48h, hémorragie cystique
S.A.G.E.S. (11)	7 %	PA, douleurs et/ou fièvre < 48h, angiocholite, hémorragie, fuite biliaire, déplacement clips et drains biliaires
Dion (47)	25 %	Fuites biliaires, sténoses VBP (2 cas)
Gigot (67)	15 %	Perforation VBP (5 cas), perforation cystique, angiocholite, fuite biliaire, douleurs < 48h, hyperamylasémie
Grousseau	20 %	Fuite biliaire externe, abcès ombilical, angiocholite, douleur < 48h, hyperamylasémie, déplacement de drain

Il ressort de l'analyse de cette morbidité que reviennent le plus souvent :

- hyperamylasémie transitoire (< 48h)
- douleurs de l'hypochondre droit (< 48h) associés ou non à de la fièvre survenant lors d'un déplacement de drain ou à l'ablation du drain biliaire (< 48h)
- infections sur sites de trocars
- angiocholite
- fuite biliaire externe (le plus souvent sur déplacement de drain ou après ablation du drain) amenant à des réinterventions ou à un traitement radiologique
- déplacement de clips (Lezoche 1 cas, Samana 3 cas)

- striction de la voie biliaire principale (1 cas pour Philips)
- sténose de la voie biliaire principale (1 cas pour Berthou (13) et 2 cas pour Dion (47))
- pancréatite aiguë (certaines nécessitant des réinterventions)
- hémorragie (1 cas De Paula au niveau de l'artère cystique)
- hématome ombilical
- déplacement de drains biliaires ( presque dans toutes les équipes )
- autres (embolie pulmonaire, infarctus du myocarde, ... )

g – temps d'hospitalisation :

Le temps d'hospitalisation global varie de 2.7 jours à 8.7 jours en moyenne selon les séries. Il est bien difficile de faire la différence entre les 2 voies. D'après le peu de données, les temps d'hospitalisation sont plus courts lors des voies transcystiques que lors des cholécotomies. Ainsi, Berthou et al (13) dans sa série de 200 cas constatent une durée de séjour moyenne de 5 jours en cas d'abord transcystique contre 10 jours en cas de cholécotomie.

Auteurs	Temps d'hospitalisation moyen en jours	Voie transcystique	Voie cholécocienne
Ferzli	2.7	non disponible	non disponible
Stocker	2.8	non disponible	non disponible
Petelin	1.9	non disponible	non disponible
De Paula	1.7	1.6	6
Francklin	2.1	non disponible	non disponible
Rhodes	non disponible	2 (1 à 10)	4 (1 à 18)
Philips	3.6	non disponible	non disponible
Drouaud	8	non disponible	non disponible
Gigot	6.3 (+/- 3.8)	5.7 (+/- 3.6)	7.4 (+/- 3.5)
Khoo	3	non disponible	non disponible
Dion	12	6.5 (2 à 25)	12 (4 à 41)
Meyer	6.93	6.2	10
Samana	8.7 (5 à 21)	non disponible	non disponible
Grousseau	12,26 (+/-5,76)	8 (+/-4,2)	11,83 (+/-5,20)

L'étude de Gigot (67) montre que le taux d'hospitalisation global est de 6.3 jours (+/- 3.8) en cas de traitement cœlioscopique contre 14 jours (+/- 9.9) en cas de conversion ( $p < 0.01$ ). Cette notion est retrouvée chez De Paula (41).

Par ailleurs, les équipes montrent que le temps d'hospitalisation augmente avec la mise en place ou non d'un drainage biliaire.

Dans notre série, le temps d'hospitalisation moyen est de 12,26 (écart type 5,76).

Le temps d'hospitalisation n'est pas influencé par l'âge du patient, la présence ou non d'un drainage biliaire mais par contre est significativement différent en fonction de la voie ( $p=0.02$ ).

Ainsi, on ne note pas de différence significative entre abord transcystique et cholécotomie. Par contre, la conversion allonge de manière significative le temps d'hospitalisation.

Au total, aux vues de nos résultats et de l'analyse de la littérature, la technique cœlioscopique apparaît comme étant réalisable au même titre que les techniques classiques et endoscopiques, avec une morbidité, une mortalité et un taux de lithiase résiduelle qui ne sont pas plus élevés que pour les autres techniques.

## 2- TECHNIQUE :

### a- Quelle voie d'abord ?

#### \* Indications de la voie transcystique : (41)(49)

Le choix de la voie transcystique est conditionné par l'anatomie du canal cystique (droit, non tortueux), sa taille (large et court), ainsi que par la taille et le nombre de calculs. L'abord cystique est souvent choisi en cas de calculs peu nombreux, de petite taille, de voie biliaire principale fine, de canal cystique large ou étroit mais semblant dilatable, ne s'insérant ni à gauche ni trop bas sur le cholédoque. Malgré tous les faisceaux d'arguments, la plupart des auteurs tentent la voie transcystique en première intention. (59)

Certains auteurs tel que Philips et al (25) pensent que la présence de plus de 6 calculs est une contre-indication à cette technique. Timothy et al dans son étude a montré que le taux de succès de la voie transcystique est fortement lié à la présence ou non de calculs multiples (le taux de succès est de 87 % en cas de calcul unique contre 35 % en cas de calculs multiples, cette étude portant sur 55 malades avec 32 voies transcystiques).

Les contre-indications résultent de ces indications : les calculs de plus de 1 cm, les calculs multiples (plus de 6), les calculs des canaux hépatiques communs, des canaux intra-hépatiques sont des mauvaises indications de cette voie.

Si malgré cela, cette voie est tentée, il semble plus sage de laisser en place un drainage biliaire. En effet, les manœuvres sont alors difficiles et traumatisantes risquant de provoquer une réaction inflammatoire importante avec risque de rétention postopératoire, de fistule biliaire

externe par hyperpression. De plus, il y a plus de risque pour que l'extraction soit incomplète (13).

\* Indications de la cholédocotomie :

Certaines équipes pratiquent la cholédocotomie systématique et ne réalisent pas de voie transcystique. D'autres sont plus sélectifs : ils commencent par la voie transcystique sauf s'il existe des facteurs prédictifs d'échec cholangiographique et coelioscopique. La cholédocotomie sera donc réservée aux échecs de la voie transcystique, aux gros calculs (plus de 1 cm) aux calculs multiples (plus de 6), aux calculs intra-hépatiques, aux voies biliaires principales dilatées ou très dilatées, à l'impossibilité de dilatation du cystique et aux anomalies de la jonction cystico-cholédocienne.

Par contre, il est déconseillé de faire une cholédocotomie sur une voie biliaire fine. La plupart des auteurs se fixent la valeur de 6 mm de diamètre comme limite supérieure. En effet, ouvrir une voie biliaire fine expose à des risques de sténose. Par ailleurs, la présence d'une pédicullite importante expose à des difficultés de dissection et augmente le risque de traumatisme de la voie biliaire principale. Pour de nombreux auteurs, la présence d'une pédicullite est un facteur de conversion immédiat.

b- Quel drainage ?

\* Indications du drainage biliaire :

• Cholédocotomie idéale :

Elle est réservée aux petits nombres de lithiases (moins de 3), avec une voie biliaire principale de moins de 12 mm, aux parois cholédociennes saines, au contrôle endoscopique pleinement satisfaisant et à une perméabilité du sphincter d'Oddi certaine. On l'utilisera lorsque les manœuvres d'extraction n'ont pas été trop agressives et que le cholédoque n'a pas d'aspect inflammatoire. Elle obéit aux mêmes règles que la chirurgie classique.

• Drainage transcystique :

\* Lorsque l'on aura utilisé la voie transcystique exclusive et devant :

- un nombre de calculs extrait important,
- un aspect inflammatoire,
- des manipulations potentiellement traumatisantes,
- des dépôts de fibrine dans la voie biliaire principale
- la réalisation d'une dilatation de la papille avec un risque d'œdème postopératoire et d'obstruction temporaire par hyperpression,

- toute difficulté rencontrée lors des manœuvres d'extraction, le drainage aura l'avantage de rendre possible la réalisation d'un contrôle cholangiographique postopératoire (habituellement à J7) et un repérage plus facile de la papille en cas de nécessité de cholangiographie rétrograde et de sphinctérotomie endoscopique post-opératoire pour lithiase résiduelle.

\* Après cholécotomie, le drainage transcystique est recommandé surtout si la voie biliaire principale mesure moins de 12 mm, que les manœuvres ont été traumatiques ou que la vacuité biliaire reste douteuse.

\* Si l'on craint de laisser en place une lithiase, la mise en place d'un drain de Pedinelli ou d'un drain d'Escat, permettra de guider la cholangiographie rétrograde endoscopique post-opératoire et d'accroître son taux de réussite en cas de situation difficile (le drain sert de fil guide et permet de repérer et de cathétériser plus facilement la papille. Il en est de même en cas d'anomalie d'implantation de la papille ou de papille intradiverticulaire, sans gêner pour autant les manœuvres. Il présente cependant un inconfort pour le malade (drainage externe, pansement quotidien) avec un risque de bilipéritoine à l'ablation.

- Drain de Kehr :

Le Kehr sera réservé aux grosses lithiases, aux lithiases nombreuses voire à l'empierrement cholécocien, aux voies biliaires principales de plus de 12 mm, à des aspects très inflammatoires du sphincter d'Oddi. Ce drainage permettra un contrôle cholangiographique à J21 et des extractions percutanées à travers le Kehr par sonde de Dormia et/ou lithotripteur voire un contrôle choléscopique comme le rapporte D. Menzies dans sa série. Il présente lui aussi un inconfort pour le malade.

- Drains tuteurs : (13)(44)(45)(46)

- Tuteur transcholécoco-papillaire double crosse :

Ce drain a l'avantage d'assurer un drainage temporaire interne de la voie biliaire principale, autorisant la fermeture du cholédoque et évitant l'inconfort d'un drainage externe.

Il sera utilisé principalement dans un but de drainage en cas de cholédoque inflammatoire, de dépôts, de manœuvres difficiles mais moins dans une optique de traitement de lithiases résiduelles.

En cas de doute sur la vacuité de la voie biliaire principale, il faut lui préférer un drainage externe permettant une cholangiographie de contrôle.

Il a l'inconvénient de nécessiter un geste endoscopique pour être retiré. Par contre, il a comme avantage de faciliter le repérage endoscopique de la papille et de faciliter l'éventuelle sphinctérotomie complémentaire.

Desplantez et al l'a utilisé 29 fois avec une bonne tolérance clinique et biologique (sauf 1 cas de pancréatite aiguë). Il n'y a jamais eu de problème à l'extraction.

#### Drain transcystico-transpapillaire :

Ce tuteur assure un drainage temporaire interne et externe de la voie biliaire principale lithiasique et une facilité d'accès à la papille pour une sphinctérotomie endoscopique postopératoire guidée.

Dans sa série, Desplantez et al a utilisé 44 fois ce type de drain, obtenant un drainage toujours efficace voire parfois trop efficace en raison d'un mauvais positionnement. En effet, poussé trop loin dans le duodénum, il peut drainer des quantités supérieures à 1l ; il faut alors le clamber, le seul drainage interne suffisant. Sa tolérance clinique et biologique a été bonne avec un seul cas d'hyperamylasémie résolutive 24 h après sphinctérotomie endoscopique. La sphinctérotomie endoscopique postopératoire a toujours été possible et rapide (moins de 10 min) sans anesthésie générale, permettant une sphinctérotomie endoscopique sur papille diverticulaire ou en D3. L'ablation s'est faite au 10<sup>ème</sup> jour, 4 cas de douleurs sans fièvre ayant été rapportés à l'ablation.

On utilisera ce drain en prévision d'une sphinctérotomie endoscopique postopératoire d'autant plus si l'anatomie à la cholangiographie révèle des anomalies (papille en D3, intradiverticulaire) afin d'optimiser sa faisabilité et son succès.

Ce drain a l'inconvénient de nécessiter quoiqu'il en soit un geste endoscopique pour le retirer.

La mise en place d'un drainage biliaire dépendra :

- des caractéristiques de la lithiase,
- de la perméabilité du sphincter d'Oddi,
- du calibre et de l'état des parois cholédociennes,



- de l'abandon volontaire d'une lithiase résiduelle afin de faciliter le traitement endoscopique postopératoire.

Au total, tous ces drains peuvent faciliter, il est vrai les suites postopératoires en permettant un meilleur drainage de la bile, en évitant une hyperpression, mais peuvent être à l'origine de complications iatrogènes (fuite biliaire externe, bilome nécessitant parfois des réinterventions) par déplacement de drain, ablation trop précoce ou chute. D'autre part, ils peuvent faciliter le diagnostic et la gestion de lithiases résiduelles par le contrôle cholangiographique postopératoire qu'ils permettent, par l'abord percutané qu'ils procurent et par l'endoscopie qu'ils facilitent.

Par ailleurs, le drainage biliaire augmente de manière significative, dans de nombreuses études, le temps d'hospitalisation.

\* Indications du drainage externe :

La technique cœlioscopique n'a pas remis en cause le drainage sous-hépatique, toutes les équipes s'accordant pour en laisser un en place (tubulaire ou lame) placé dans le lit vésiculaire au voisinage de la voie biliaire principale et ressortant par l'orifice du trocart sous costal droit.

\* Place de l'endoprothèse :

C'est essentiellement De Paula qui utilise l'endoprothèse. Selon lui, la prothèse permettrait une diminution rapide de la bilirubine totale et une protection de la suture cholédocienne, tout en apportant un confort supplémentaire par rapport à un Kehr. Dans son étude, il ne rapporte aucune complication liée à cette endoprothèse et le temps d'hospitalisation serait plus bref que pour les patients porteurs d'un Kehr. Néanmoins, son ablation nécessite une nouvelle hospitalisation, une nouvelle anesthésie générale ou neuroleptanalgie et un nouveau geste invasif avec cumul de morbidité.

c- Quelle alternative à l'échec ?

\* place de la lithotripsie et résultats :

a- la lithotripsie extracorporelle : (39)(74)(142)

Le taux de succès de la lithotripsie extracorporelle varie de 70 à 79 % en fonction des auteurs (39). Sa mortalité est nulle, le taux de morbidité est faible et représenté d'une part par des complications

mineures à type de douleurs abdominales, d'hématomes macroscopiques, pétéchies cutanées en regard de l'aire vésiculaire, hémobilies et d'autre part par des complications sévères à type d'angiocholite.

La méthode est responsable d'un temps d'hospitalisation élevé (19.5 +/- 3.3 jours dans la série de Dagenais et al (39)) Elle nécessite plusieurs séances.

Les échecs sont dus à la grosseur des calculs, au nombre de calculs, à l'existence d'une impaction ou d'une sténose biliaire, la localisation des calculs semblant moins intervenir que pour les autres moyens d'extraction. (74)

Ces indications sont essentiellement un complément thérapeutique en cas d'échec d'extraction endoscopique ou percutanée chez des patients déjà opérés ou non opérables.

Dans tous les cas, un drainage biliaire ou une sphinctérotomie endoscopique sont nécessaires à l'évacuation des calculs.

#### *b- lithotripsie intra-corporelle (143)*

Peu de séries rapportent des cas de lithotripsie intracorporelle dans le traitement de la lithiase de la voie biliaire principale sous coelioscopie. Il s'agit des principales équipes réalisant des traitements de lithiase de la voie biliaire principale par voie laparoscopique. En effet, tous ne disposent pas du matériel qui reste encore coûteux.

Cette technique est utilisée en cas d'échec des principales manœuvres instrumentales habituelles (irrigation, glucagon, Dormia, fogarty ou pinces à fragmenter). Les auteurs l'utilisent dans le cas de calculs enclavés (22)(49)(98)(173), impossibles à saisir ou à mobiliser par la sonde de Dormia. La lithotripsie permet la fragmentation des calculs et leur mobilisation secondaire. Les gros calculs sont aussi une bonne indication. Enfin elle peut être d'une grande aide en cas de lithiases intra-hépatiques ne pouvant être évacuées par le canal cystique, le cholédoque ou à travers le sphincter d'Oddi (peu utilisée en France, en Europe et aux USA dans cette indication mais largement dans les pays d'Asie).

L'élimination des fragments peut être spontanée, effectuée par simple irrigation, par l'utilisation d'une Dormia (64) ou après la réalisation d'une dilatation au ballonnet ou d'une sphinctérotomie endoscopique per-opératoire comme de Paula (41)

Elle permet d'optimiser la faisabilité et le taux de succès de la voie transcystique et ainsi de réduire la nécessité de recours à une cholécotomie qui peut dans certains cas s'avérer impossible ou un recours à une sphinctérotomie endoscopique postopératoire. Elle diminue le nombre de conversion dû à l'échec d'extraction.



La lithotripsie mécanique est en général utilisée de première intention, les lithotripsies par laser pulsé et électrohydraulique étant utilisées après échec de cette dernière (41), tout comme par voie endoscopique.

La lithotripsie par laser pulsé est principalement utilisée lorsque la vision directe est parfaite du fait de son plus grand risque de traumatisme de la paroi de la voie biliaire principale (49)(169).

Le lithotriptideur est utilisé soit par voie transcystique sous contrôle visuel direct à travers le canal opérateur du cholédoscope souple, soit par voie cholédocienne toujours sous contrôle visuel direct (180).

La morbidité rapportée est faible, 1 cas d'hémorragie après lithotripsie électrohydraulique sur les 5 cas de lithotripsie de la série de DePaula (41), aucune complication dans la série de Yucel (180) comportant 7 cas, ou de Ido (84) comportant 8 cas de lithotripsie électrohydraulique.

\* Résultats et indications de la dilatation du sphincter d'Oddi : (24)

La dilatation du sphincter d'Oddi par ballonnet par voie transcystique apparaît comme une alternative de plus pour accroître le taux de succès du traitement cœlioscopique. C'est l'équipe de BJ Carroll et al (24) qui est à l'origine de cette technique.

Un guide est placé par voie transcystique jusqu'au duodénum sous amplificateur de brillance. Le ballon est introduit sur ce guide, chemine à l'intérieur du cystique et de la voie biliaire principale et est positionné à travers le sphincter d'Oddi. On évite d'effectuer des mouvements de va et vient à travers le sphincter. A l'aide d'une seringue de Le Veen, le ballonnet est lentement gonflé avec du produit de contraste dilué, permettant la visualisation du ballonnet, jusqu'à un diamètre aussi large que le plus gros calcul. Après 2-3 minutes, le ballonnet est dégonflé.

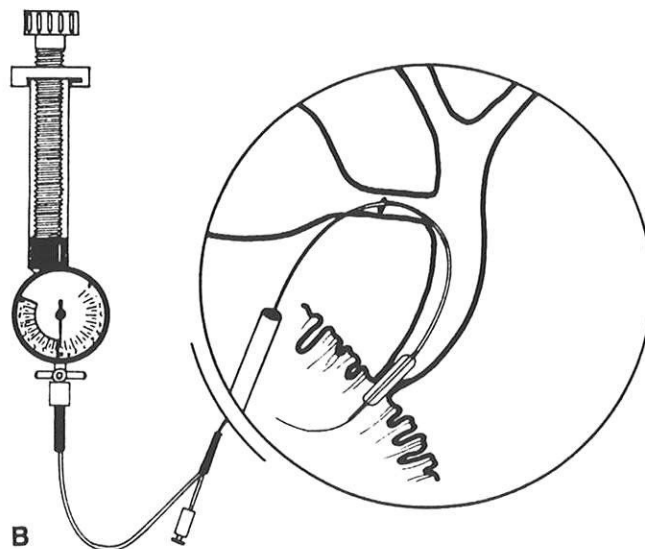
Une fois la dilatation effectuée, on procède à une irrigation par sérum physiologique permettant l'écoulement de tous les petits calculs et des débris.

Cette technique a été utilisée chez 20 patients qui présentaient de petits calculs de moins de 5 mm initialement ou après une lithotripsie, en première intention ou après un échec d'extraction par voie transcystique. Leur taux de succès est de 85% et ils ne décrivent ni perforation ni hémorragie. Trois des vingt patients présentaient une hyperamylasémie post-opératoire (15%).

Cette technique a aussi été utilisée sur 13 patients dans la série de Berci et al (11), sans complication rapportée à la procédure elle-même, et dans la série de Lezoche et al (98) (sur 26 patients dont 3 ont présenté une hyperamylasémie avec pancréatite).

Elle apparaît comme une arme supplémentaire dans le cas de petits calculs de moins de 5 mm ou de débris, d'images douteuses, associées à une voie biliaire principale fine et donc non abordable directement, pour favoriser le passage dans le duodénum de petits calculs après échec de l'irrigation simple ou de la Dormia. Elle s'utilise en association avec un lavage au sérum physiologique ou avec une Fogarty qui servira à pousser les fragments à travers le sphincter dilaté. Elle ne présente pas de morbidité majeure et représente une alternative à la conversion et à la sphinctérotomie endoscopique post-opératoire.

Les auteurs de cette méthode conseillent de sélectionner les patients chez qui l'on réalise la dilatation et la déconseillent chez des patients présentant une pancréatite aiguë pré-opératoire, une dyskinésie biliaire et une anomalie anatomique du sphincter. Ils concluent que le risque de pancréatite n'est pas plus élevé que lors de l'association cholangiographie rétrograde per-opératoire et sphinctérotomie endoscopique et qu'il est nécessaire de faire des études supplémentaires pour pouvoir conclure.

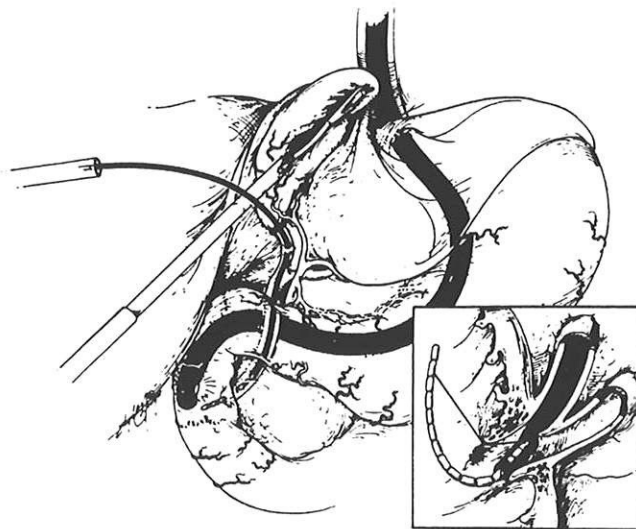


**B** An inflated balloon dilating catheter traversing the sphincter of Oddi. *Arrows* depict the length of the balloon. Note the hourglass appearance of the balloon in the sphincter **B** Schematic representation

\* Place de la sphinctérotomie per-opératoire :  
(29)(36)(37)(41)(42)(114)

Certaines équipes réalisent la sphinctérotomie per-opératoire qui permet d'accroître le taux de succès du traitement en un temps de la lithiase de la voie biliaire principale. En fonction des équipes, il s'agit soit d'une sphinctérotomie par voie antérograde per-opératoire (De Paula et al(42)) soit d'une sphinctérotomie endoscopique par voie rétrograde per-opératoire (Meyer et al (114), Cavina et al (29)).

La première technique consiste à introduire un papillotome de 6 Frenchs standard dans le canal cystique ou dans le cholédoque, à lui faire traverser la voie biliaire principale sous contrôle endoscopique et sous amplificateur de brillance, et à lui faire franchir la papille jusqu'au duodénum. On s'assure alors de la bonne position du papillotome et de l'anse diathermique grâce à un duodénolescope placé face à la papille : ils doivent se situer à midi. Une section progressive est donc réalisée de la partie supérieure de l'ampoule jusqu'à la muqueuse duodénale. On s'assure qu'il n'existe ni saignement, ni perforation. On réalise à la fin une cholangiographie ou une cholédocoscopie pour s'assurer de la vacuité de la voie biliaire principale.



A schematic drawing demonstrating the side-viewing endoscope positioned within the duodenum, which is used to visualize the sphincterotomy.

La deuxième technique consiste à introduire le papillotome à travers le duodénolescope comme une cholangiographie rétrograde classique afin de réaliser la sphinctérotomie endoscopique dans le même temps opératoire que la cœlioscopie. On se heurte dans ce cas à toutes les causes d'échec et tous les risques de complication de la cholangiographie rétrograde per-opératoire. On peut s'aider de l'abord transcystique ou de

la cholécotomie pour introduire un fil guide à travers la papille que l'endoscopiste pourra repérer afin d'introduire le papillotome dessus ce qui permettra de le guider jusqu'à la papille. Le procédé est particulièrement intéressant en cas de difficulté pour repérer la papille (diverticule, papille sur le troisième duodénum, calcul enclavé). La sphinctérotomie s'effectuera alors de manière classique.

D'autres équipes comme Cavina et al (29) utilisent une Dormia introduite par le canal cystique ou le cholédoque, cheminant à travers la voie biliaire principale, la papille puis le duodénum pour servir de fil guide et accroître ainsi la faisabilité

Le tableau ci-dessous résume les résultats des deux techniques :

	nb patient	voie	succès	morbidity	Temps opératoire supplémentaire	Temps hospit. moy
Meyer (1998) (114)	44	rétro	98 %	0 %	15 min	4,6 j
De Paula (1993) (42)	22	anté	100 %	13.6 % (1 saignement - 2 hyperamylasémies)	17 min	1,4 j
Cavina (1998) (29)	15	rétro	100 %	nd	nd	4 j
Curet (1995) (37)	6	anté	100 %	50 % hyperamylasémie < 72h asympt.	19 min	2,9 j
Cox (1995) (36)	13	rétro	84.6 %	23 % 2 pancréatites	35 min	3 j

Le taux d'échec global est compris entre 0 et 15 % selon les séries et semble plus élevé par voie rétrograde, que par voie antérograde. Le taux d'échec retrouvé par cholangiographie per-opératoire rétrograde avec sphinctérotomie endoscopique per opératoire est comparable à celui retrouvé pour la cholangiographie endoscopique rétrograde pré ou postopératoire. Il semble donc que le positionnement par voie antérograde du papillotome soit plus facile, la principale cause d'échec de la voie rétrograde quelles que soient les équipes étant représentées par une impossibilité à cathétériser la papille.

La morbidité de la voie antérograde est principalement représentée par une hyperamylasémie transitoire, sans manifestation clinique avec

normalisation du bilan biologique dans les 72 heures, alors que par la voie rétrograde on rapporte 2 cas de pancréatites, qui sont dues à une canulation du canal pancréatique qui peut se produire par cette voie.

Les principaux inconvénients sont d'une part l'allongement du temps opératoire, de 17 à 19 minutes pour la voie antérograde et de 35 à 45 minutes pour la voie rétrograde, et d'autre part le problème logistique (disposer du matériel et d'une équipe d'endoscopie dans le même temps). Ces deux écueils pourraient être améliorés par une adaptation des salles opératoires, par la possibilité de disposer du matériel en salle de chirurgie.

Les indications de cette technique proposées par De Paula (42) sont représentées par les lithiases multiples de la voie biliaire principale, les calculs enclavés dans l'ampoule, les voies biliaires principales très dilatées, en cas d'échec des méthodes d'exploration de la voie biliaire principale habituels, en cas de gros fragments suivant une lithotripsie, en cas de suspicion de sténose de la papille et enfin en tant que système de drainage chez les patients âgés avec une voie biliaire principale très dilatée.

Enfin dans certains cas où les manœuvres ont été extrêmement traumatiques, la réalisation de cette sphinctérotomie endoscopique ne dispense pas d'un drainage temporaire de la voie biliaire principale.

Ainsi il s'agit d'une nouvelle méthode, encore en évaluation, utilisée par peu d'équipes et sur de très petites séries. Elle peut cependant représenter une arme supplémentaire dans le traitement de la lithiase de la voie biliaire principale par voie coelioscopique, accroître le succès du traitement en un temps de la lithiase de la voie biliaire principale par méthode mini-invasive, présenter une alternative à la conversion pour échec d'extraction et éviter une ré intervention due à un échec de la sphinctérotomie post-opératoire.

### **3- Stratégie diagnostique :**

L'association de la clinique, de la biologie, des examens complémentaires ne permet pas toujours de prévoir l'existence d'une lithiase de la voie biliaire principale en pré- opératoire.

Mais multiplier les examens complémentaires à la recherche de cette lithiase de la voie biliaire principale, pour finalement n'en modifier que très peu son attitude thérapeutique, n'apparaît pas licite.



Il est avant tout important d'interroger minutieusement son patient à la recherche de crises de migration et de compléter cet interrogatoire par une biologie de base (transaminases, gammaGT, phosphatases alcalines, bilirubine totale, amylase) et une échographie abdominale percutanée à la recherche essentiellement d'une dilatation de la voie biliaire principale et de manière plus aléatoire de la visualisation du ou des calculs dans la voie biliaire principale.

C'est l'avènement de la cœlioscopie qui a fait se reposer la question de la suspicion pré-opératoire de lithiase de la voie biliaire principale et de sa confirmation. En effet, les équipes chirurgicales voulant conserver le caractère mini-invasif de la cœlioscopie ont cherché à trouver le meilleur examen leur permettant d'affirmer l'existence d'une lithiase de la voie biliaire principale en pré-opératoire afin de proposer un traitement endoscopique pré-opératoire associé à une cholécystectomie sous cœlioscopie plutôt que de recourir à un traitement traditionnel d'emblée. Le perfectionnement de la technique cœlioscopique, son développement, son apprentissage aux plus jeunes chirurgiens et l'arrivée de matériaux de plus en plus adaptés incitent les équipes chirurgicales au traitement tout laparoscopique. De ce fait, la confirmation pré-opératoire de l'existence d'une lithiase de la voie biliaire principale devient moins nécessaire.

La place des explorations pré-opératoire doit tenir compte de l'âge du patient, du tableau clinique initial et de l'expérience du chirurgien en matière de laparoscopie.

Pour les chirurgiens maîtrisant le traitement laparoscopique de la lithiase de la voie biliaire principale, il semble logique de s'en tenir aux explorations non invasives et de pratiquer une cholangiographie per-opératoire, en dehors des cas où le patient relève du traitement endoscopique du fait de son âge, son terrain ou de son tableau clinique (pancréatite sévère, angiocholite sévère, lithiases résiduelles) où l'on préfère effectuer une cholangiographie rétrograde endoscopique dans un but surtout thérapeutique (48).

Pour les chirurgiens ne maîtrisant pas le traitement laparoscopique, le diagnostic de lithiase de la voie biliaire principale sera au mieux affirmé par l'échoendoscopie qui reste l'examen le plus performant en matière de diagnostic de lithiase de la voie biliaire principale (mais disponible dans peu de centres)(2)(7)(112)(144), en second lieu par la bili-IRM (32)(135)(149)(150).

La cholangiographie rétrograde endoscopique diagnostique n'a pas de place en matière de lithiase de la voie biliaire principale en dehors d'un geste thérapeutique associé (104). En effet, il s'agit d'un examen invasif, non dépourvu de morbidité et qui risquerait d'avoir une

mauvaise rentabilité dans cette indication (pas de lithiase mise en évidence dans 48% des cas dans l'expérience de Liguory malgré la présence de signes prédictifs). On préférera donc une imagerie moins invasive.

La cholangiographie intra-veineuse doit être abandonnée. Le scanner spiralé n'a pas de place dans cette indication par rapport aux examens précédents.

Les patients bénéficiant d'une échoendoscopie ou d'une bili-IRM en pré-opératoire immédiat peuvent être dispensés d'une cholangiographie per-opératoire. L'étude de Burtin (20) comparant coût-efficacité de différentes stratégies diagnostiques dans la lithiase de la voie biliaire principale conclue qu'en cas de probabilité moyenne de lithiase de la voie biliaire principale, l'utilisation d'une technique diagnostique préalable de faible morbidité (IRM mais surtout échoendoscopie) améliorerait encore les résultats sans augmenter les coûts de manière rédhibitoire, à condition que l'échoendoscopie soit faite dans le même temps anesthésique que la cholangiographie endoscopique.

#### **4- Stratégie thérapeutique :** (57)(61)(122)(128)(138)(156)

\* Il ne s'agit pas dans cette discussion concernant la prise en charge de la lithiase de la voie biliaire d'affronter ou de condamner une méthode par rapport à une autre mais d'inscrire chaque traitement endoscopique, cœlioscopique ou chirurgical classique dans une véritable stratégie thérapeutique en prenant en compte d'une part l'équipe soignante, le patient, la lithiase de la voie biliaire principale et ses caractères, le matériel disponible et d'autre part, les résultats publiés dans la littérature et leur analyse critique.

\* Cette discussion appelle plusieurs remarques.

1- Nous entrons dans une ère médicale « mini-invasive » d'une manière générale et tout particulièrement dans le traitement de la lithiase vésiculaire et par extension de la lithiase de la voie biliaire principale.

2- Actuellement, tous les chirurgiens ne sont pas capables ou ne se sentent pas capables de traiter une lithiase de la voie biliaire principale par cœlioscopie et doivent convertir lorsqu'ils y sont confrontés. Le regain d'intérêt et l'importance prise par la cholangiographie rétrograde endoscopique vient du souci d'être et de rester mini-invasif. Dans un souci d'éviter la laparotomie, deux stratégies se dégagent : le traitement tout cœlioscopique de la lithiase de la voie biliaire principale ou le traitement combiné endoscopique et cœlioscopique (cholécystectomie sous cœlioscopie et cholangiographie rétrograde endoscopique )



3- Avec le développement de la coelioscopie et la formation de jeunes chirurgiens à cette technique, on peut penser que le traitement coelioscopique exclusif deviendra le standard du traitement de la lithiase de la voie biliaire principale.

En attendant, la sphinctérotomie reste une alternative à la laparotomie.

4- Il se dégage de la littérature des indications propres au traitement endoscopique.

5- Le traitement tout coelioscopique est un traitement réalisable, ceci est montré par l'analyse de la littérature, mais reste en général long et fastidieux. Cette longueur d'intervention peut poser des problèmes d'intégration dans le programme d'un bloc opératoire.

6- Nous entrons dans une politique d'économie de santé et le traitement, outre le fait d'être efficace, doit viser à être le plus économique possible par son coût propre, par son effet sur le temps d'hospitalisation et par son effet sur la durée d'interruption d'activité du patient qui doit être la plus courte possible.

\* Il faut distinguer 3 situations :

- sujets avec suspicion de lithiase de la voie biliaire principale pré-opératoire
- sujets sans suspicion de lithiase de la voie biliaire principale pré-opératoire
- sujets cholécystectomisés

a- Sujets avec suspicion de lithiase de la voie biliaire principale pré-opératoire :

Le choix thérapeutique sera fonction de l'âge du patient, du stade ASA, du risque opératoire, du tableau clinique initial et des équipes endoscopistes et chirurgicales disponibles.

En cas d'angiocholite grave de type septicémique, avec insuffisance rénale, troubles de la conscience, il reste admis dans la communauté médicale que la sphinctérotomie avec drainage biliaire endoscopique est la meilleure indication. Ceci d'autant que le sujet est âgé et fragile. En cas de patient jeune on hésitera toujours à faire une sphinctérotomie endoscopique du fait des complications à long terme et (du manque d'étude et d'évaluation à ce sujet). On peut espérer chez ces patients jeunes une amélioration sous traitement médical, en associant si besoin un drainage naso-biliaire, et se retrouver alors dans les indications du traitement à froid (10)(175)

En cas de pancréatite aiguë vraie (Ranson >3) ne s'améliorant pas dans les 72 heures suivant un traitement conservateur, le traitement endoscopique avec sphinctérotomie endoscopique est une bonne indication. La plupart des études comparant la chirurgie classique et le traitement endoscopique dans cette indication montre un taux de mortalité et de morbidité plus faible en cas de traitement endoscopique. La cholécystectomie laparoscopique s'imposera après guérison de la pancréatite aiguë (175).

Chez les patients à haut risque chirurgical du fait de l'âge ou d'une tare viscérale associée, le traitement endoscopique représente le meilleur traitement. La cholécystectomie ne sera pas systématique et ne sera réalisée que devant des symptômes ou l'apparition de complications secondaires.

En cas d'angiocholite modérée (sans syndrome septicémique, ni défaillance viscérale), de pancréatite bénigne, de sujets jeunes, de risques opératoires faibles ou tout autre anomalie faisant suspecter une lithiase de la voie biliaire principale, on préférera le traitement chirurgical en première intention (58)(77)(113)(170) au traitement combiné endoscopique chirurgical.

En effet l'étude de J.M. Hay (77) qui analyse les résultats de 7 études prospectives randomisées comparant la sphinctérotomie endoscopique à la chirurgie dans la lithiase de la voie biliaire principale, pancréatite aiguë et angiocholite exclues, montre d'une part que le taux de faisabilité de la sphinctérotomie endoscopique se situe encore entre 90 et 100 %, que le taux de lithiase résiduelle en chirurgie est moins élevé que par voie endoscopique alors que les complications majeures sont plus élevées après sphinctérotomie endoscopique contrairement aux complications mineures où c'est l'inverse. La mortalité et le coût y sont plus élevés par sphinctérotomie.

L'E.A.E.S (European Association of Endoscopic Surgeons - 58) dans une étude prospective randomisée compare le traitement en un temps cœlioscopique de la lithiase de la voie biliaire principale au traitement en deux temps ( sphinctérotomie puis cholécystectomie sous cœlioscopie). Elle montre qu'il n'existe pas de différence en terme de mortalité, de morbidité, de taux de succès dans les deux groupes mais par contre que le temps d'hospitalisation et donc le coût sont plus élevés en cas de traitement combiné.

Ceci est encore confirmé par R.J. Carroll (103).

Le choix du type de traitement chirurgical sera fonction de l'expérience du chirurgien, de l'équipe, du matériel disponible et du caractère supposé de la lithiase de la voie biliaire principale en pré-opératoire (présence d'un empierrement cholédocien ou pas). Il pourra s'effectuer par voie cœlioscopique ou par voie chirurgicale d'emblée.

Notre préférence va au traitement cœlioscopique de première intention en dehors de la présence de facteurs prédictifs d'échec pré-opératoire (dont le principale est représenté par l'empierrement cholédocien), cholangiographiques (qui peut être un facteur de conversion immédiate avant toute tentative d'extraction) et per-opératoire (présence d'une pédiculite importante).

L'échec du traitement laparoscopique dans cette indication donnera lieu à 4 alternatives :

- 2 la conversion d'emblée,
- 3 la sphinctérotomie per-opératoire,
- 4 la sphinctérotomie post-opératoire,
- 5 l'attente avec espoir d'une évacuation spontanée.

Dans ce choix, interviendront en outre l'infrastructure (endoscopiste entraîné, possibilités de disposer d'une équipe d'endoscopistes en salle de chirurgie), le caractère du ou des calculs (multiples, enclavés, localisation et taille), les antécédents chirurgicaux et la présence d'anomalies anatomiques pouvant rendre difficile, voire impossible une sphinctérotomie endoscopique.

Il faudra toujours garder à l'esprit le risque d'échec de la cholangiographie rétrograde per-endoscopie associé à une sphinctérotomie et donc le risque de devoir pratiquer une deuxième intervention.

L'analyse de la littérature et de notre série concernant les causes d'échec d'extraction et de clairance de la voie biliaire principale fait ressortir que ces techniques ne sont pas complémentaires et connaissent les mêmes causes d'échec, à savoir la présence de calculs multiples, de gros calculs, la présence de lithiases intra-hépatiques, de calculs enclavés (75).

L'analyse per-opératoire des facteurs prédictifs d'échec du traitement endoscopique est donc importante mais n'éliminera jamais de manière certaine un risque d'échec et la nécessité d'une deuxième chirurgie.

Ainsi, la conversion immédiate apparaît comme étant moins minimaliste que l'association cœlioscopie et sphinctérotomie post-opératoire, mais comme étant la plus sûre et permettant de régler le problème en une seule fois.

Par ailleurs, l'association des traitements chirurgical et endoscopique additionne les taux de mortalité, de morbidité, les coûts et les durées d'hospitalisation liés aux deux techniques.

#### b- Sujets sans suspicion de lithiase de la voie biliaire principale pré-opératoire :

Il s'agit des cas où la lithiase est découverte lors de la cholangiographie per-opératoire, ce qui représente 4 à 10 % des cas. En

fonction de l'expérience de l'opérateur, de l'équipe, du matériel disponible, du caractère cholangiographique de la ou des lithiases, de la présence d'une pédiculite importante et de l'état général du patient, la poursuite en cœlioscopie est décidée ou la conversion d'emblée.

L'échec du traitement cœlioscopique donnera le choix entre les quatre alternatives présentées en cas de suspicion de lithiase de la voie biliaire principale pré-opératoire.

c- Cas particulier des patients cholécystectomisés :

Dans ce cas, la sphinctérotomie endoscopique est le traitement de choix de la lithiase de la voie biliaire principale, surtout si le malade est âgé. Une attitude plus nuancée peut être licite chez un malade plus jeune dans la crainte de survenue de complications à long terme de la sphinctérotomie. En cas d'échec de ce traitement endoscopique, une laparotomie sera réalisée.

**CONCLUSION**

Le traitement laparoscopique de la lithiase de la voie biliaire principale, a l'avantage de constituer une procédure mini-invasive en un temps. Son but est de réaliser le traitement de la lithiase de la voie biliaire principale au prix d'une morbidité et d'une mortalité plus faible qu'en cas de traitement combiné ou de traitement traditionnel.

La cœlioscopie permet le traitement de la lithiase de la voie biliaire principale dans 70 à 100 % des cas, au dépend d'une morbidité située entre 5,4 et 20 % et d'une mortalité faible (inférieure à 1 %). Le taux de lithiase résiduelle n'est pas plus élevé que dans les autres techniques.

Cependant, ces résultats sont obtenus au prix d'un temps opératoire élevé (90 à 168 min en moyenne) mais avec par contre un temps d'hospitalisation plus faible (2,7 à 8,7 jours en moyenne).

Cette technique demande encore probablement à améliorer ses performances et à confirmer ses avantages. On peut penser que ses résultats s'amélioreront encore avec le perfectionnement du matériel, la formation et l'expérience des opérateurs.

Mais d'ores et déjà, pour nous, toutes les lithiases de la voie biliaire principale sont démarrées sous cœlioscopie sauf dans le cas des indications propres à la sphinctérotomie endoscopique (angiocholite et pancréatite sévère, contre-indication à la cœlioscopie).

Ce sont les critères cliniques (stade ASA, âge), macroscopiques per-opératoires (pédicullite) et cholangiographiques (taille, nombre, localisation, caractère enclavé, présence d'un empierrement, anomalies anatomiques, cholédoque fin) qui nous amènent à décider la poursuite ou non de la voie cœlioscopique et nous font choisir la voie d'abord (transcystique ou transcholédocienne).

Un cholédoque fin ne devra jamais être abordé directement si l'on veut éviter de risquer des complications secondaires grave (sténoses, traumatismes). Dans ce cas, le simple drainage et l'observation avec contrôle post-opératoire sont préférables.

Nous pensons qu'il faut traiter le malade tant que celui-ci est en salle d'opération et éviter de multiplier les procédures qui comportent toujours le risque de se terminer par une ré intervention par laparotomie.

Enfin, il ne faut pas conserver un traitement laparoscopique voué à l'échec ou susceptible de se prolonger au risque de perdre tout le bénéfice de la technique laparoscopique.



« l'expérience est une lumière qui n'éclaire que celui qui la porte ».



- 1 P.C. ABOUD, P.F. MALLET, J.A. BERLIN, R. STAROSCIK, M. CABANA, J.R. CLARKE, J.A. SHEA, J.S. SCHWARTZ, S.W. WILLIAMS  
Predictors of common bile duct stones prior to cholecystectomy ; a meta-analysis  
Gastrointest Endosc 1996 ; 44 ; 450-9
- 2 P. AMOUYAL ; G. AMOUYAL ; P. LEVY ; S. TUZET ; L. PALAZZO ; V. VILGRAIN ; B. GAYET ; J. BELGHITI ; F. FEKETE  
Diagnosis of choledocholithiasis by endoscopic ultrasonography  
Gastroenterology 1994 ; 106 ; 1062-1067
- 3 K. AOUAD, J.M. AUBERTIN, F. BLOCH, D. LEVOIR, H. BECHEUR, J.P. PETITE, J.P. BETHOUX, J.L. BOUILLOT  
L'écho-endoscopie est-elle supérieure à la cholangiographie per-opératoire pour la détection des calculs de la voie biliaire principale au cours des cholécystectomies ?  
Évaluation prospective de 50 cas  
100<sup>e</sup> Congrès Français de Chirurgie 1998
- 4 M.E. ARREGUI, C.J. DAVIS, A.M. ARKUSH, R.F. NAGAN  
Laparoscopic cholecystectomy combined with endoscopic sphincterotomy and stone extraction or laparoscopic choledochoscopy and electrohydraulic lithotripsy for management of cholelithiasis with choledocholithiasis  
Surg Endosc 1992 ; 6 ; 10-15
- 5 ASSOCIATION UNIVERSITAIRE DE RECHERCHE EN CHIRURGIE : J.P. LENRIOT, J.C. LE NEEL, J.M. HAY, D. JAECK, B. MILLAT, P.L. FAGNIEZ  
Cholangio-pancréatographie rétrograde et sphinctérotomie endoscopique pour lithiase biliaire  
Évaluation prospective en milieu chirurgical  
Gastroenterol Clin Biol 1993 ; 17 ; 244-250
- 6 Y. ASSOULINE, C. LIGUORY, O. INK, J. FRITSCH, A.D. CHOURY, J.F. LEFEBVRE, G. PELLETIER, C. BUFFET, J.P. ETIENNE  
Résultats actuels de la sphinctérotomie endoscopique pour lithiase de la voie biliaire principale  
Gastroenterol Clin Biol 1993 ; 17 ; 251-258
- 7 M. AUBERTIN, D. LEVOIR, J.L. BOUILLOT, H. BECHEUR, F. BLOCH, K. AOUAD, J.H. ALEXANDRE, J.P. PETITE  
Endoscopic ultrasonography immediately prior to laparoscopic cholecystectomy : a prospective evaluation  
Endoscopy 1999 ; 28 ; 667-673

8 A.N. BARKUN ; J.S. BARKUN ; G.M. FRIED ; G. GHITULESCU ; O. STEINMETZ ; CH. PHAM ; J.L. MEAKINS ; C.A. GORESKY ; MCGILL GALLSTONE TREATMENT GROUP

Usefull predictors of bile duct stones in patients undergoing laparoscopic cholecystectomy

Annals of Surgery 1994 ; Vol 220 , n° 1 ; 32-39

9 M. BARTHET, S. SPINOZA, C. AFFRIAT, P. BERTHEZENE, J. SAHEL  
Influence de l'âge et de la lithiase biliaire sur le diamètre de la voie biliaire principale  
Gastroenterol Clin Biol 1995 ; 19 ; 156-160

10 J. BELGHITI, P. KLEINMAN, D. CHERQUI, T. PERNICERI, P. BERNADES, F. FEKETE

Traitement précoce de la lithiase biliaire au cours des pancréatites biliaires

Gastroenterol Clin Biol 1987 ; 11 ; 786-789

11 G. BERCI, L. MORGENSTERN

Laparoscopic management of common bile duct stones. A multi-institutional SAGES study

Surg Endosc 1994 ; 8 ; 1168-1175

12 J.C. BERTHOU, F. DROUARD, N. PASSONE-SZERZYNA

Traitement cœlioscopique de la lithiase de la voie biliaire principale

Encyclopédie Médico-Chirurgicale 1995 ; 40952 ; 1-14

13 J.C. BERTHOU, F. DROUARD, N. PASSONE-SZERZYNA, P. CHARBONNEAU, K. MOUSSALIER

Traitement laparoscopique de la lithiase de la voie biliaire principale : Technique et résultat à propos d'une série consécutive de 200 cas

J Cœliochirurgie 1996 ; 20 ; 21-25

14 M.E. BLATNER, C.M. WITTGEN, C.H. ANDRUS, D.L. KAMINSKI

Cystic duct cholangiography during laparoscopic cholecystectomy

Arch Surg 1991 ; 126 ; 646-649

15 G. BONATSOS, E. LEANDROS, A. POLYDOROU, A. ROMANOS, N. DOURAKIS, C. BIRBAS, B. GOLEMATIS

ERCP in association with laparoscopic cholecystectomy

Surg Endosc 1996 ; 10 ; 37-40

16 C. BONNAMY, L. CHICHE, E ? SALAME, J.L. BREFORT, Y. LEROUX, G. SAMAMA, P. SEGOL

Complications biliaires après cholécystectomie laparoscopique : incidence du délai de diagnostic sur la prise en charge et le pronostic

100<sup>e</sup> Congrès Français de Chirurgie 1998

- 17 Y. BOUCHET, J.G. PASSAGIA, J.F. LOPEZ  
Anatomie des voies biliaires extra-hépatiques  
Encyclopédie Médico-Chirurgicale 1990 ; 40900 ; 1-16
- 18 JL. BOUILLOT ; FJ. FERNANDEZ ; N. DEHNI ; S. SALAH ; G. AL HAJJ ; A. BADAWY ; JH. ALEXANDRE  
Cholangiographie per-opératoire systématique au cours des cholécystectomies par cœlioscopie  
Gastroenterol Clin Biol, 1992 ; 16 ; 865-868
- 19 J. BOYER  
Foie et voies biliaires – Sphinctérotomie endoscopique et lithiase de la voie biliaire principale  
Gastroenterol Clin Biol 1993 ; 17 ; 241-243
- 20 P. BURTIN  
Coût-efficacité de différentes stratégies diagnostiques et thérapeutiques dans la lithiase de la voie biliaire principale  
Gastroenterol Clin Biol 1998 ; 22 ; B30-B38
- 21 J.P. CAPRON  
Qui forme des calculs de cholestérol ?  
Gastroenterol Clin Biol 1994 ; 18 ; 988-995
- 22 B. CARROLL, M. CHANDRA, T. PAPAIONNOU, L. DAYKHOVSKY, W. GRUNDFEST, E. PHILLIPS  
Biliary lithotripsy as an adjunct to laparoscopic common bile duct stone extraction  
Surg Endosc 1993 ; 7 ; 356-359
- 23 B.J. CARROLL, J. FALLAS, E.H. PHILLIPS  
Laparoscopic transcystic choledochoscopy  
Surg Endosc 1994 ; 8 ; 310-314
- 24 B.J. CARROLL, E.H. PHILLIPS, M. CHANDRA, M. FALLAS  
Laparoscopic transcystic duct balloon dilatation of the sphincter of Oddi  
Surg. Endosc. 1993 ; 7 ; 514-517
- 25 B.J. CARROLL, E.H. PHILLIPS, L. DAYKHOVSKY, W. GRUNDFEST, A. GERSHMAN, M. FALLAS, M. CHANDRA  
Laparoscopic choledochoscopy : an effective approach to the common duct  
J Laparoendosc Surg 1992 ; 2 ; 15-20
- 26 D CASTAING ; D BORIE ; H BISMUTH  
Anatomie du foie et des voies biliaires  
Encyclopédie Médico-Chirurgicale ; 40-760 ; 1-10

27 J.M. CATHELIN, G. CHAMPAULT

L'écho-laparoscopie des voies biliaires  
Journal de Coelio-chirurgie 1997 ; 22 ; 15-18

28 J.M. CATHELIN ; N. RIZK ; C. BARRAT ; P. BUENOS ; G. CHAMPAULT

Exploration per-opératoire de la voie biliaire principale lors des cholécystectomies  
laparoscopiques : écho-laparoscopie versus cholangiographie  
Annales de chirurgie. 1997 ; 51 ; 46-53

29 E. CAVINA, M. FRANCESCHI, F. SIDOTI, O. GOLETTI, P. BUCCIANTI, M.  
CHIARUGI

Laparo-endoscopic « rendez-vous » : a new technique in the choledocholithiasis  
treatment  
Hepatogastroenterology 1998 ; 45 ; 1430-5

30 G. CHAMPAULT

La lithiase de la voie biliaire principale (VBP) à l'heure de la chirurgie par  
laparoscopie. Quelle stratégie ?  
Ann Chir 1993 ; 47 ; 592-597

31 G. CHAMPAULT, M. ADLOFF, J.M. ALEXANDRA

La lithiase de la voie biliaire principale : réflexions à propos de 1000 observations  
J. Chir 1983 ; 120 ; 655-661

32 Y.L. CHAN, A.C. CHAN, W.W. LAM, D.W. LEE, S.S. CHUNG, J.J. SUNG,  
H.S. CHEUNG, A.K. LI, C. METREWELI

Choledocholithiasis : comparison of MR cholangiography and endoscopic retrograde  
cholangiography  
Radiology 1996 ; 200 ; 85-9

33 J.P. CHEVRET

Les voies biliaires  
Springer-Verlag – Anatomie clinique 1994 ; chap 25 ; 407-420

34 J.D. CORBITT ; S.O. YUSEM

Laparoscopic cholecystectomy with operative cholangiogram  
Surg Endosc 1994 ; 8 ; 292-295

35 P.B. COTTON, J. BAILLIE, T.N. PAPPAS, W.S. MEYERS

Laparoscopic cholecystectomy and the biliary endoscopist  
Gastrointestinal endoscopy 1991 ; 37 ; 94-97

36 M.R. COX, T.G. WILSON, J. TOOULI

Peroperative endoscopic sphincterotomy during laparoscopic cholecystectomy for  
choledocholithiasis  
Br. J. Surg. 1995 ; 82 ; 257-259

- 37 M.J. CURET, D.E. PITCHNER, D.T. MARTIN, K.A. ZUCKER  
Laprosopic antegrade sphincterotomy : a new technique for the management of complex choledocholithiasis  
Ann Surg 1995 ; 221 ; 149-155
- 38 A. CUSHIERI ; S. SHIMI ; S. BANTING ; L.K. NATHANSON ; A. PIETRABISSA  
Intraoperative cholangiography during laparoscopic cholecystectomy  
Surg Endosc 1994 ; 8 ; 302-305
- 39 M. DAGENAIS, R. LAPOINTE, R. DERY, D. GIANFELICE, A. ROY, J. GAGNON  
Place de la lithotripsie extracorporelle par ondes de choc dans le traitement des calculs cholédociens et intra-hépatiques  
Ann Chir 1995 ; 49 ; 659-663
- 40 A.M. DAVIDOFF, T.N. PAPPAS, E.A. MURRAY, D.J. HILLEREN, R.D. JOHNSON, M.E. BAKER, G.E. NEWMAN, P.B. COTTON, W.C. MEYERS  
Mechanisms of major biliary injury during laparoscopic cholecystectomy  
Ann Surg 1992 ; 215 ; 196-202
- 41 A.L. DEPAULA, K. HASHIBA, M. BAFUTTO  
Laparoscopic management of choledocholithiasis  
Surg Endosc 1994 ; 8 ; 1399-1403
- 42 A.L. DEPAULA, K. HASHIBA, M. BAFUTTO, R. ZAGO, M.M. MACHADO  
Laparoscopic antegrade sphincterotomy  
Surgical laparoscopy and endoscopy 1993 ; 3 ; 157-160
- 43 N. DESMARTINES, L. EISNER, R. FRIED, K. SCHNABEL, M. ZUBER, C. BEGLINGER, F. HARDER  
Indication et résultats de la cholangiographie par résonance magnétique dans l'investigation de la lithiase de la voie biliaire principale  
100<sup>e</sup> Congrès Français de Chirurgie 1998
- 44 J. DESPLANTEZ  
Les tumeurs biliaires  
J Coelio-Chir 1994 ; 9 ; 13-15
- 45 J. DESPLANTEZ  
Traitement de la lithiase de la voie biliaire principale : moyens diagnostiques et procédés d'extraction. À propos d'une série personnelle de 97 cas.  
J Coelio-Chir 1997 ; 22 ; 7-13

46 J. DESPLANTEZ

Traitement des lithiases de la voie biliaire principale  
La Lettre Chirurgicale Européenne 1992 ; 113 ; 20-22

47 Y.M. DION, R. RATELLE, J. MORIN, D. GRAVEL

Common bile duct exploration : the place of laparoscopic choledochotomy  
Surg Laparoscopy and Endoscopy 1994 ; 4 ; 419-424

48 J. DOMERGUE

L'exploration de la voie biliaire principale est-elle systématiquement justifiée lors  
d'une cholécystectomie laparoscopique ?  
Gastroenterol Clin Biol, 1998 ; 22 ; 755-758

49 F. DROUARD, N. PASSONE-SZERZYNA, J.C. BERTHOU

Traitement laparoscopique de la lithiase de la voie biliaire principale  
Ann Chir 1995 ; 49 ; 596-601

50 F. DROUARD, N. PASSONE-SZERZYNA, J.C. BERTHOU

Laparoscopic treatment of common bile duct stones  
Hepato-gastroenterol 1997 ; 44 ; 16-21

51 F. DUBOIS

Cholécystectomie et exploration de la voie biliaire principale par cœlioscopie  
Encyclopédie Médico-Chirurgicale ; 40-950 ; 2-17

52 F. DUBOIS, G. BERTHELOT, H. LEWARD

Cholécystectomie par cœlioscopique  
Presse Med 1989 ; 18 ; 980-982

53 R.A. DUENSING, R.A. WILLIAMS, J.C. COLLINS, S.E. WILSON

Managing choledocholithiasis in the laparoscopic era  
Am Journal Surg 1995 ; 170 ; 619-623

54 J.L. DUPAS

Traitement de la lithiase de la voie principale : endoscopie et/ou chirurgie ?  
Gastroenterol Clin Biol 1987 ; 11 ; 229-231

55 S. ERLINGER

Comment se forme un calcul de cholestérol ?  
Gastroenterol Clin Biol 1994 ; 18 ; 984-987

56 P. ESPALIEU, J.C. BERTHOU, F. DROUARD, N. PASSONE-SZERZYNA

Lithiase de la voie biliaire principale : technique de la cholédoscopie transcystique  
J Cœliochirurgie 1995 ; 15 ; 10-23



57 J.P. ETIENNE

Diagnostic et traitement de la lithiase de la voie biliaire principale à l'heure de la cholécystectomie cœlioscopique  
Gastroenterol Clin Biol 1994 ; 18 ; 1014-1017

58 EUROPEAN ASSOCIATION OF ENDOSCOPIC SURGEONS

(EAES) DUCTAL STONE CO-OPERATIVE GROUP : A. CUSHIERI, E. CROCE,  
A. FAGGIONI, J. JAKIMOWICZ, A. LACY, E. LEZOCHÉ, M. MORINO, W.M.  
RIBEIRO, J. TOULI, J. VISA, W. WAYAND

EAES ductal stone study – Preliminary findings of multi-center prospective  
randomized trial comparing two-stage vs single-stage management  
Surg Endosc 1996 ; 10 ; 1130-1135

59 G.S. FERZLI, J.B. HURWITZ, A.A. MASSAAD, B. PIPERNO

Laparoscopic common bile duct exploration : a review  
J Laparoendoscopic Surg 1996 ; 6 ; 413-419

60 G.S. FERZLI, A.A. MASSAAD, T. KIEL, M.H. WORTH

The utility of laparoscopic common bile duct exploration in the treatment of  
choledocholithiasis  
Surg Endosc 1994 ; 8 ; 296-298

61 A.S. FINK

Current dilemmas in management of common duct stones  
Surg Endosc 1993 ; 7 ; 285-291

62 R.J. FITZGIBBONS, A.A. RYBERG, K.M. ULUALP, N.X. NGUYEN, B.S.  
LITKE, J.CAMPS, T.R. MCGINN, J.X. JENKINS, C.J. FILIPI

An alternative technique for treatment of choledocholithiasis found at laparoscopic  
cholecystectomy  
Arch Surg 1995 ; 130 ; 638-642

63 J.L. FLOWERS, K.A. ZUCKER, S.M. GRAHAM, W.A. SCOVILL, A.L.  
IMBEMBO, R.W. BAILEY

Laparoscopic cholangiography. Results and indications  
Ann Surg 1992 ; 215 ; 209-216

64 M.E. FRANKLIN, D. PHARAND, D. ROSENTHAL

Laparoscopic common bile duct exploration  
Surg Laparoscopy and Endoscopy 1994 ; 4 ; 119-124

65 R.C. FRAZEE, J. ROBERTS, R. SYMMONDS, J.C. HENDRICKS, S. SNYDER,  
R. SMITH, M.D. CUSTER, P. STOLTENBERG, A. AVOTS

Combined laparoscopic and endoscopic management of cholelithiasis and  
choledocholithiasis  
Am J Surg 1993 ; 166 ; 702-706



66 K.S. GERSIN, R.D. FANELLI

Laparoscopic endobiliary stenting as an adjunct to common bile duct exploration  
Surg Endosc 1998 ; 12 ; 301-4

67 J.F. GIGOT, B. NAVEZ, J. ETIENNE, E. CAMBIER, P. JADOUL, P. GUIOT,  
P.J. KESTENS

A stratified intraoperative surgical strategy is mandatory during laparoscopic common  
bile duct exploration for common bile duct stones  
Surg Endosc 1997 ; 11 ; 722-728

68 A. GLATTLI ; A. METZGER ; C. KLAIBER ; C. SEILER ; G.J. MADDERN ;  
H.U. BAER

Cholecystocholangiography vs cystic duct cholangiography during laparoscopic  
cholecystectomy  
Surg Endosc 1994 ; 8 ; 299-301

69 S.M. GRAHAM ; J.L. FLOWERS ; T.R. SCOTT ; R.W. BAILEY ; W.A.  
SCOVILL ; K.A. ZUCKER ; A.L. IMBEMBO

Laparoscopic cholecystectomy and common bile duct stones ; The utility of planned  
perioperative endoscopic retrograde cholangiography and sphincterotomy : Experience  
with 63 patients  
Annals of Surgery 1993 ; Vol 218 , n° 1 ; 61-67

70 R. GREGOIRE, S. OBERLIN

Voies biliaires  
Précis d'anatomie 9<sup>ème</sup> édition. 1980 ; 335-342

71 J.D. GREIG, T.G. JHON, M. MAHADAVEN, O.J. GARDEN

Laparoscopic ultrasonography in the evaluation of the biliary tree during laparoscopic  
cholecystectomy  
British Journal of Surgery 1994 ; 81 ; 1202-1206

72 GROUPE DE TRAVAIL SUR LA CHOLECYSTECTOMIE

Indications et modalités de la cholécystectomie dans la lithiase vésiculaire  
Gastroenterol Clin Biol 1995 ; 19 ; 707-717

73 L. GUIBAUD, P.M. BRET, C. REINHOLD, M. ATRI, A.N. BARKUN

Diagnosis of choledocholithiasis : value of MR cholangiography  
Am J Roentgenol 1994 ; 163 ; 847-50

74 H. HAGEGE, G. PELLETIER, B. CHERQUI, V. IZARD, J.F. LEFEBVRE, A.  
CHOURY, J. FRITSCH, C. LIGUORY, J.P. ETIENNE

La lithotritie extracorporelle dans le traitement de la lithiase de la voie biliaire  
principale  
Gastroenterol Clin Biol 1992 ; 16 ; 114-119

- 75 L.E. HAMMARSTRÖM, H. STRIDBECK, I. IHSE  
Long-term follow-up after endoscopic treatment of bile duct calculi in  
cholecystectomized patients  
World J. Surg 1996 ; 20 ; 272-276
- 76 M. HAUER-JENSEN, R. KARESEN, K. NYGAARD, K. SOLHEIM, E.J.B.  
AMLIE ; O. HAVIG ; A. R. ROSSELAND  
Prospective randomized study of routine intraoperative cholangiography during open  
cholecystectomy : Long-term follow-up and multi variate analysis of predictors of  
choledocholithiasis  
Surgery March 1993 ; Vol 113, N°3 ; 318-323
- 77 J.M. HAY  
Symptomatic common bile duct lithiasis : endoscopic treatment or surgical treatment ?  
J Chir 1998 ; 135 ; 4-9
- 78 J. HEPP  
L'évolution des idées dans le traitement de la lithiase de la voie biliaire principale  
Med. Chir. Dig. 1891 ; 10 ; 211-213
- 79 J. HEPP, R. PERNOD, J. MOREAU, H. BISMUTH  
Chirurgie de la voie biliaire principale : tactique opératoire  
Ann Chir 1966 ; 20 ; 345 ; 352
- 80 J. HOFFMAN, M. LORENTZEN  
Drainage after cholecystectomy  
Br J Surg 1985 ; 72 ; 423-427
- 81 U. HOLTHAUSEN ; H. TROIDL ; A. PAUL  
Ultrasonography – the stethoscope of the surgeon in the era of endoscopic surgery  
Surg Endosc 1994 ; 8 ; 1163-1164
- 82 M. HUGUIER ; P.BORNET ; Y.CHARPAK ; S. HOURY ; Cl. CHASTANG  
La cholangiographie per-opératoire dans la lithiase vésiculaire  
Annales Chir 1992 ; 46, N°6 ; 486-490
- 83 J.G. HUNTER  
Laparoscopic transcystic common bile duct exploration  
Am J Surg 1992 ; 163 ; 53-58
- 84 K. IDO, K. KIMURA, C. KAWAMOTO, S. SATOH, N. ISODA, Y.  
TANIGUCHI, T. SUZUKI, M. OHTANI, M. KUMAGAI, S. HORIKAWA  
Preliminary experience using laparoscopic transcystic cholangioscopy for treatment of  
common bile duct stones  
Endoscopy 1992 ; 24 ; 750-753

- 85 K. IDO, K. TAMADA, K. KIMURA, A. OOHASHI, N. UENO, C. KAWAMOTO  
The role of endoscopic ballon sphincteroplasty in patients with Gallbladder and bile duct stones  
Journal of Laparoendoscopic and Advanced Surgical Techniques 1997 ; 7 ; 151-155
- 86 T.G. JOHN, S.W. BANTING, S. PYE, S. PATERSON-BROWN, O.J. GARDEN  
Preliminary experience with intracorporeal laparoscopic ultrasonography using a sector scanning probe. A prospective comparison with intraoperative cholangiography in the detection of choledocolithiasis  
Surg Endosc 1994 ; 8 ; 1176-1181
- 87 H.KEHR  
Die interne und chirurgiske behandling den gallenstein  
Frankheist JF Lehmanns Verlag – Müncken 1906
- 88 W.E. KELLY, V.C. SHERIDAN Laparoscopic choledochoscopy with a small-caliber endoscope. A safe effective for laparoscopic common bile duct exploration  
Surg Endosc 1995 : 9 ; 293-296
- 89 S. KITANO, Y. ISO, M. MORIYAMA, K. SUGIMACHI  
A rapid and simple technique for insertion of a T-tube into the minimally incised common bile duct at laparoscopic surgery  
Surg Endosc 1993 ; 7 ; 104-105
- 90 D.E. KHOO, C.J. WALSH, M.R. COX, C.A. MURPHY, R.W. MOTSON  
Laparoscopic common bile duct exploration : evolution of a new technique  
Br J Surg 1996 ; 83 ; 341-346
- 91 R.D. KLEIN, G. JESSUP, F. AHARI, R.J. CONNOLLY, S.D. SCHWAIITZBERG  
Comparison of titanium and absorbable polymeric surgical clips for use in laparoscopic cholecystectomy  
Surg. Endosc. 1994 ; 8 ; 753-758
- 92 K.P. KOO ; L. W. TRAVERSO  
Do preoperative indicators predict the presence of common bile duct stones during laparoscopic cholecystectomy ?  
The American Journal of Surgery May 1996 ; Vol 171 ; 495-499
- 93 E. KULLMAN, K. BORCH, E. LINDSTRÖM, J. SVANVIK, B. ANDERBERG  
Value of routine intraoperative cholangiography in detecting aberrant bile duct injuries during laparoscopic cholecystectomy  
Br J Surg 1996 ; 83 ; 171-175

- 94 F. LACAINE, M.B. CORLETTE, H. BISTMUTH  
Preoperative evaluation of the risk of common bile duct stones  
Arch. Surg. 1980 ; 115 ; 1114-1116
- 95 V. LANGE, G. MEYER, H.M. SCHARDEY, M. NEUBRANDT, U.  
KLÜPPELBERG  
Extracorporeal shock-wave lithotripsy prior to laparoscopic cholecystectomy  
Surg Endosc 1994 ; 8 ; 1297-1300
- 96 C. LANGENBUCH  
Ein fall von extirpation der gallenblase wegen chronischer cholelithiasis  
Wocheenschrift 1882 ; 19 ; 725-727
- 97 G. LE DREAU, J.B. NOUSBRAUM, M. GARRE, H. GOUEROU  
Antibioprophylaxie et cholangio-pancréatographie rétrograde endoscopique  
Gastroenterol Clin Biol 1996 ; 20 ; 55-63
- 98 E. LEZOUCHE, A.M. PAGANINI  
Single-stage laparoscopic treatment of gallstones and common bile duct stones in 120  
unselected, consecutive patients  
Surg Endosc 1995 ; 9 ; 1070-1075
- 99 E. LEZOUCHE, A.M. PAGANINI, F. CARLEI, F. FELICIOTTI, D. LOMANTO,  
M. GUERRIERI  
Laparoscopic treatment of Gallbladder and common bile duct stones : a prospective  
study  
World J. Surg 1996 ; 20 ; 535-542
- 100 E. LEZOUCHE, A. PAGANINI, F. FELICIOTTI, R. CHAN  
Laparoscopic suture technique after common bile duct exploration  
Surgical laparoscopy and endoscopy 1993 ; 3 ; 209-212
- 101 E. LEZOUCHE, A.M. PAGANINI, M. GUERRIERI  
A new T-tube applier in laparoscopic surgery  
Surg Endosc 1996 ; 10 ; 445-448
- 102 E. LEZOUCHE ; A. PAGANINI ; M. GUERRIERI ; F. CARLEI ; D.  
LOMANTO ; M. SOTTILI ; M. NARDOVINO  
Technique and results of routine dynamic cholangiography during 528 consecutive  
laparoscopic cholecystectomies  
Surg Endosc 1994 ; 8 ; 1443-1447

- 103 M.A. LIBERMAN, E.H. PHILLIPS, B.J. CARROLL, M.J. FALLAS, R. ROSENTHAL, J. HIATT  
Cost-effective management of complicated choledocholithiasis laparoscopic transcystic duct exploration or endoscopic sphincterotomy  
J. Am. Coll. Surg. 1996 ; 182 ; 488-494
- 104 C.L. LIGUORY  
Endoscopiste biliaire et chirurgien laparoscopiste : cohabitation ou collaboration ?  
Journal de cœlio-chirurgie 1996 ; 17 ; 6-10
- 105 C. LIGUORY, P. FOISSY, B. MEDURI, C. BUFFET, O. INK, J.P. ETIENNE  
Résultats de la sphinctérotomie endoscopique pour lithiase de la voie biliaire principale  
Gastroenterol Clin Biol 1985 ; 9 ; 51-55
- 106 C. LIGUORY, J.F. LEFEBVRE, D. BONNEL  
Traitement endoscopique de la lithiase de la voie biliaire principale  
Encyclopédie Médico-Chirurgicale 1991 ; 40955 ; 1-19
- 107 C.L. LIGUORY, J.F. LEFEBVRE, D. BONNEL, G. VITALE  
Traitement endoscopique de la lithiase de la voie biliaire principale  
Chirurgie 1990 ; 116 ; 251-256
- 108 C.H. LIU, E.C.S. LAI, C.M. LO, K.M. CHU, S.T. FAN, J. WONG  
Combined laparoscopic and endoscopic approach in patients with cholelithiasis and choledocholithiasis  
Surgery 1996 ; 119 ; 534-7
- 109 J.W. LORIMER, J.L. LAUZON, R.J. FAIRFULL-SMITH, J.D. YELLE  
Management of choledocholithiasis in the time of laparoscopic cholecystectomy  
Am Journal Surg 1997 ; 174 ; 68-71
- 110 I.G. MARTIN, P. CURLEY, M.J. McMAHON  
Minimally invasive treatment for common bile duct stones  
Br. J. Surg. 1993 ; 80 ; 103-106
- 111 A. MATERIA, G. PIZZUTO, G. SILECCHIA, F. FIOCCA, A. FANTINI, E. SPAZIANI, N. BASSO  
Sequential endoscopic – laparoscopic treatment of cholecystocholedocholithiasis  
Surgical Laparoscopy and Endoscopy 1996 ; 6 ; 273-277
- 112 B. MEDURI ; A. AUBERT ; R. CHICHE ; J. FRITSCH  
Cholécystectomie laparoscopique et lithiase de la voie biliaire principale : étude prospective sur l'intérêt de l'écho-endoscopie et de la cholangiographie rétrograde endoscopique préopératoires  
Gastroenterol Clin Biol, 1998 ; 22 ; 759-765

113 C. MEYER, N. DE MANZINI, S. ROHR, L. THIRY, G. VAZZANA, P. CHAMOUCARD, R. BAUMANN

Le traitement de la lithiase de la voie biliaire principale par sphinctérotomie endoscopique et cholécystectomie laparoscopique

Ann Chir 1994 ; 48 ; 31-36

114 C. MEYER, J.V. HUU LE, S. ROHR, L.C. THIRY, N. DE MANZINI, B. DUCLOS, J.M. REIMUND, R. BAUMANN

Le traitement en un temps de la lithiase de la voie biliaire principale par cholécystectomie laparoscopique et sphinctérotomie endoscopique per-opératoire : procédé du « rendez-vous ». A propos de 44 cas.

100<sup>e</sup> Congrès Français de Chirurgie 1998

115 C. MEYER, C.L. THIRY, O. FIRTION, S. ROHR, N. de MANZINI

Résultats de la chirurgie traditionnelle dans le traitement de la lithiase de la voie biliaire principale : A propos de 670 cas.

Lyon Chir. 1997 ; 93 ; 3-9

120 B. MILLAT, J. ATGER, A. DELEUZE, H. BRIANDET, A. FINGERHUT, F. GUILLON, E. MARREL, C. DE SEGUIN, P. SOULIER

Laparoscopic treatment for choledocholithiasis : a prospective evaluation in 247 consecutive unselected patients

Hepato-Gastroenterology 1997 ; 44 ; 28-34

121 B. MILLAT, A. DELEUZE, H. BRIANDET, A. FINGERHUT, E. MARREL, C. DE SEGUIN, P. SOULIER

Prospective evaluation in 121 consecutive unselected patients undergoing laproscopic treatment of choledocholithiasis

Br J Surg 1995 ; 82 ; 1266-1269

122 B. MILLAT, F. GUILLON, F. BORIE

Traitement chirurgical de la lithiase de la voie biliaire principale

Gastroenterol Clin Biol 1998 ; 22 ; B23-B29

123 B. MILLAT ; A. DELEUZE ; B. de SAXCE ; C. de SEGUIN ; A. FINGERHUT ; ASSOCIATION DE RECHERCHE EN CHIRURGIE VISCERALE DU LANGUEDOC

Routine intraoperative cholangiography is feasible and efficient during laparoscopic cholecystectomy

Hepato-Gastroenterology 1997 ; 44 ; 22-27

124 R.E. MILLER, F.M. KIMMELSTIEL, W.P. WIKLER

Management of common bile duct stones in the era of laparoscopic cholecystectomy

Am J Surg 1995 ; 169 ; 273-276



- 125 T. MONTARIOL, S. MSIKA, A. CHARLIER, C. REY, N. BATAILLE, J.M. HAY, F. LACAINE, A. FINGERHUT  
Diagnosis of asymptomatic common bile duct stones : preoperative endoscopic ultrasonography versus intraoperative cholangiography – a multicenter, prospective controlled study. French Associations for Surgical Research  
Surgery 1998 ; 124(1) ; 6-13
- 126 A.R. MOOSSA, D.W. EASTER, E.V. SONNENBERG, G. CASOLA, H. D'AGOSTINO  
Laparoscopic injuries to the bile duct  
Ann Surg 1992 ; 215 ; 203-208
- 127 J. MOREAUX  
Traditional surgical management of common bile duct stones : a prospective study during a 20-year experience  
Am J Surg 1995 ; 169 ; 220-226
- 128 H. MOSNIER, A. AUBERT, M. GUIVARC'H  
Réflexions sur le diagnostic et le traitement de la lithiase de la voie biliaire principale à l'époque de la chirurgie laparoscopique  
Gastroenterol Clin Biol 1993 ; 17 ; 395-396
- 129 P. MOURET  
Communication personnelle
- 130 H. NEUHAUS, H. FEUSSNER, A. UNGEHEUER, W. HOFFMANN, J.R. SIEWERT, M. CLASSEN  
Prospective evaluation of the use of endoscopic retrograde cholangiography prior to laparoscopic cholecystectomy  
Endoscopy 1992 ; 24 ; 745-749
- 131 R. ORDA, J. SAYFAN, Y. LEVY  
Routine laparoscopic ultrasonography in biliary surgery. A preliminary experience  
Surg Endosc 1994 ; 8 ; 1239-1242
- 132 E. OSTYN  
Cholangiographie et lithiase de la voie biliaire principale : le choix du traitement cœlioscopique  
Thèse – Université de Limoges 1993
- 133 L. PALAZZO  
Lithiase de la voie biliaire principale : écho-endoscopie  
Gastroenterol Clin Biol. 1998 ; 22 ; B7-B16



134 L. PALAZZO, B. GAYET  
Echo-endoscopie des voies biliaires  
Ann Chir 1990 ; 44 ; 265-268

135 P. PAVONE, A. LAGHI, C. CATALANO, L. BROGLIA, F. FIOCCA, R.  
PASSARIELLO  
Non-invasive evaluation of the biliary tree with magnetic resonance  
cholangiopancreatography : initial clinical experience  
Ital J Gastroenterol 1996 ; 28 ; 63-9

136 P. PAVONE, A. LAGHI, C. CATALANO, L. BROGLIA, V. PANEBIANCO, A.  
MESSINA, M. DI-GIROLAMO, R. PASSARIELLO  
Lithiasis of the common bile duct : the role of cholangiography and magnetic  
resonance  
Radiol Med Torino 1996 ; 91 ; 420-3

137 G. PELLETIER  
Y a-t-il encore une place pour le traitement non chirurgicaux de lithiase vésiculaire ?  
Gastroenterol Clin Biol 1994 ; 18 ; 1005-1008

138 J. PERISSAT, K. HUIBREGTSE, F.B.V. KEANE, R.C.G. RUSSELL, J.P.  
NEOPTOLEMOS  
Management of bile duct stones in the era of laparoscopic cholecystectomy  
Br J Surg 1994 ; 81 ; 799-810

139 J.B. PETELIN  
Laparoscopic approach to common duct pathology  
Am J Surg 1993 ; 165 ; 487-491

140 E. H. PHILLIPS, B.J. CARROLL, A.R. PEARLSTEIN, L. DAYKHOVSKY,  
M.J. FALLAS  
Laparoscopic choledochoscopy and extraction of common bile duct stones  
World J Surg 1993 ; 17 ; 22-28

141 E.H. PHILLIPS, R.J. ROSENTHAL, B.J. CARROLL, M.J. FALLAS  
Laparoscopic trans-cystic-duct common-bile-duct exploration  
Surg Endosc 1994 ; 8 ; 1389-1394

142 T. PONCHON  
Place de la lithotritie dans le traitement de la lithiase de la voie biliaire principale  
Chirurgie 1990 ; 116 ; 257-261

143 T. PONCHON, R. LAMBERT  
Lithotritie biliaire extra- et intracorporelle  
Gastroenterol Clin Biol 1988 ; 12 ; 953-961

- 144 F. PRAT, G. AMOUYAL, P. AMOUYAL, G. PELLETIER, J. FRITSCH, A.D. CHOURY, C. BUFFET, J.P. ETIENNE  
Prospective controlled study of endoscopic ultrasonography and endoscopic retrograde cholangiography in patients with suspected common-bileduct lithiasis  
Lancet 1996 ; 13 ; 75-9
- 145 F. PRAT ; G. PELLETIER ; C. BUFFET  
Explorations de la voie biliaire principale à l'ère de la chirurgie laparoscopique  
La Presse Médicale 25 juin 1994 ; 23, n°24 ; 1114-1116
- 146 F. PRAT ; G. PELLETIER ; JP. ETIENNE  
Diagnostic et traitement de la lithiase de la voie biliaire principale à l'époque de la chirurgie laparoscopique  
Gastroenterol Clin Biol, 1992 ; 16 ; 865-868
- 147 P. RAT, A. BERNARD, J.M. ROUSSELET, J.P. FAVRE  
Lithiase de la voie biliaire : résultats de la chirurgie « ouverte »  
Lyon Chir. 1997 ; 97 ; 1-2
- 148 B RAWAT, J. LOEWY  
Value of three-dimensional gradient-echo magnetic resonance cholangiography in diagnosing choledocholithiasis  
Can Assoc Radiol J 1996 ; 47 ; 265-9
- 149 F. REGAN, J. FRADIN, R. KHAZAN, M. BOHLMAN, T. MAGNUSON  
Choledocholithiasis : evaluation with MR cholangiography  
Am J Roentgenol 1996 ; 167 ; 1441-5
- 150 G. REUTHER, B. KIEFER, A. TUCHMANN, F.X. PESENDORFER  
Cholangiopancreatography as a single-shot projection : techniques and results of 200 examinations  
Rofo Fortschr Geb Rontenstr Neuen Bildgeb Verfarh 1996 ; 165 ; 535-43
- 151 H. RIJNA, P.J. BORGSTEIN, S.G.M. MEUWISSEN, L.M. DE BRAUWN, N.P. WILDENBORG, M.A. CUESTA  
Selective preoperative endoscopic retrograde cholangiopancreatography in laparoscopic biliary surgery  
Br J Surg 1995 ; 82 ; 1130-1133
- 152 M. RHODES, L. NATHANSON, N. O'ROURKE, G. FIELDING  
Laparoscopic exploration of the common bile duct : lessons learned from 129 consecutive cases  
British J Surg 1995 ; 82 ; 666-668

153 T.S. ROUSH ; W.TRAVERSO

Management and long-term follow-up of patient with positive cholangiograms during laparoscopic cholecystectomy  
Am J Surg 1995 ; vol 169 ; 484-487

154 J.ROYER

Quels sont les vrais résultats de la sphinctérotomie endoscopique ?  
Gastroenterol Clin Biol 1994 ; 18 ; 1009-1013

155 A.A. RYBERG ; R.J. FITZGIBBONS ; A. TSENG ; T.R. MAFFI ; I.J. BURR ; P.E. DORIS

Abnormal Cholangiograms During Laparoscopic Cholecystectomy  
Surg Endosc 1997 ; 11 ; 456-459

156 SAGES Guidelines

Guidelines for the clinical application of laparoscopic biliary tract surgery  
Surg Endosc 1994 ; 8 ; 1457-1458

157 E.C. SALZSTEIN ; J.B. PEACOCK ; M.D. THOMAS

Preoperative bilirubin, alkaline phosphatase and amylase levels as predictors of common duct stones  
Surgery, Gynecology & Obstetrics, March 1982 ; Vol 154, 381-384

158 G. SAMAMA, J.L. BREFORT, Y. LE ROUX

Traitement laparoscopique de la lithiase de la voie biliaire principale 53 cas  
100<sup>e</sup> Congrès Français de Chirurgie 1998

159 R. SANTAMBROGIO, P. BIANCHI, E. OPOCHER, A. MANTOVANI, L. SCHUBERT, F. GHELMA, M. PANZERA, M. VERGA, G.P. SPINA

Intraoperative ultrasonography (IOUS) during laparoscopic cholecystectomy  
Surg Endosc 1996 ; 10 ; 622-627

160 D. SAUTEREAU

Traitement endoscopique de la lithiase de la voie biliaire principale : résultats et indications  
Gastroenterol Clin Biol 1998 ; 22 ; B17-B22

161 P. SCOEFLER, J.E. BAZIN, I. CURT

Anesthésie pour cœliochirurgie  
Société Française d'anesthésie et de réanimation – Conférence d'actualisation  
Masson 1995 ; 305-326

162 B. SCHUMACHER, T. FRIELING, D. HAUSSINGER, C. NIEDERAU

Endoscopic treatment of symptomatic choledocholithiasis  
Hepatogastroenterology 1998 ; 45 ; 672-6

163 U. SEITZ, A. BAPAYE, S. BOHNAKER, C. NAVARRETE, A. MAYDEO, N. SOEHENDRA

Advances in therapeutic endoscopic treatment of common bile duct stones  
World J Surg 1998 ; 22 ; 1133-44

164 A. SEYRIG, G. LIGUORY, C. BUFFET, M. FABRE, J. FRITSCH, A. CHOURY, A. LADOUCH-BADRE, M.D. LIGUORY-BRUNAUD, J.P. ETIENNE

Dilatation de la voie biliaire principale sans obstacle visible à la cholangiographie rétrograde endoscopique. Description et évolution.  
Gastroenterol Clin Biol 1988 ; 12 ; 459-464

165 A. SIPERSTEIN, A. PEARL, J. MACHO, P. HANSEN, A. GITOMIRTSKY, S. ROGERS

Comparison of laparoscopic ultrasonography and fluorochoangiography in 300 patients undergoing laparoscopic cholecystectomy  
Surg Endosc 1999 ; 13 ; 113-117

166 N.J. SOPER, D.L. DUNNEGAN

Routine versus selective intra-operative cholangiography during laparoscopic cholecystectomy  
World J. Surg 1992 ; 16 ; 1133-1140

167 J.A. SOTO ; M.A. BARISH ; E.K. YUCEL ; D. SIEGENBERG ; J.T. FERRUCCI ; RAM CHUTTANI

Magnetic resonance cholangiography : comparison with endoscopic retrograde cholangiopancreatography  
Gastroenterology 1996 ; 110 ; 589-597

168 G.V. STIEGMANN, R. McINTYRE, N.W. PEARLMAN

Laparoscopic intracorporeal ultrasound : an alternative to cholangiography ?  
Surg Endosc 1994 ; 8 ; 167-172

169 M.E. STOKER

Common bile duct exploration in the era of laparoscopic surgery  
Arch Surg 1995 ; 130 ; 265-269

170 B. SUC, J. ESCAT, D. CHERQUI, G. FOURTANIER, J.M. HAY, A. FINGERHUT, B. MILLAT

Surgery vs endoscopy as primary treatment in symptomatic patients with suspected common bile duct stones : a multicenter randomized trial. French association for surgical research.  
Arch Surg 1998 ; 133 ; 702-8

171 B. SUC, G. FOURTANIER, J. ESCAT

Plaidoyer pour la cholécotomie, l'endoscopie per-opératoire et le drainage biliaire externe dans le traitement de la lithiase de la voie biliaire principale  
Ann Chir 1994 ; 48 ; 905-910

172 M. SUGIYAMA, Y. ATOMI

Endoscopic ultrasonography for diagnosing choledocholithiasis : a prospective comparative study with ultrasonography and computed tomography  
Gastrointestinal endoscopy 1997 ; 45 ; 143-146

173 L.L. SWANSTROM, D.R. MARCUS, T. KENYON

Laparoscopic treatment of known choledocholithiasis  
Surg Endosc 1996 ; 10 ; 526-528

174 T. TAKACS, J. LONOVICS, F.X. CAROLI-BOSC, A.M. MONTET, J.C. MONTET

Litholyse de contact des calculs de la voie biliaire principale. Étude chez 44 malades  
Gastroenterol Clin Biol 1997 ; 21 ; 655-659

175 P. TESTAS, M. BLERY, J.C. BERTHOU, F. DROUARD, J. ESCAT, F. GAYRAL, C. LIGUORY, H. MOSNIER, L. PALAZZO

La lithiase de la voie biliaire principale : vingt-cinq questions et leurs réponses à l'usage du chirurgien praticien  
Ann Chir 1996 ; 50 ; 502-506

176 C. THIBAUT, J. MAMAZZA, E.C. POULIN

La cholangio-pancréatographie rétrograde endoscopique dans le contexte de la cholécystectomie sous coelioscopie  
Ann Chir 1992 ; 46 ; 839-844

177 J.K. THORNTON

Cases illustrating hepatic surgery  
Lancet 1891 ; 1 ; 547-548

178 V. VILGRAIN

Lithiase de la voie biliaire principale : échographie, TDM, cholangio-IRM : Indication et résultats  
Gastroenterol Clin Biol. 1998 ; 22 ; B4-B6

179 L.W. WAY

Bile duct injury during laparoscopic cholecystectomy  
Ann Surg 1992 ; 215 ; 195

180 O. YUCEL, M.E. ARREGUI

Electrohydraulic lithotripsy combined with laproscopy and endoscopy for managing difficult biliary stones

Surg Laparoscopy and endoscopy 1993 ; 3 ; 398-402

## TABLE DES MATIERES

A – INTRODUCTION	p 16
B – HISTORIQUE	p 18
1- De la chirurgie biliaire	p 19
2- Maturation de la chirurgie biliaire	p 19
3- Epanouissement de la chirurgie biliaire	p 20
4- Naissance de la chirurgie biliaire sous coelioscopie	p 21
5- Evolution du traitement endoscopique de la voie biliaire principale	p 22
C – ANATOMIE DES VOIES BILIAIRES	p 23
1- Anatomie biliaire	p 24
a- voie biliaire accessoire	p 24
b- voie biliaire principale	p 25
c- vascularisation et innervation	p 26
2- Variations anatomiques	p 26
a- variations anatomiques de la vésicule biliaire	p 26
b- variations anatomiques du canal cystique	p 27
c- variations anatomiques de la voie biliaire principale	p 28
d- variations anatomiques concernant la vascularisation	p 30
D – EPIDEMIOLOGIE – PHYSIOPATHOLOGIE : RAPPELS	p 31
1- Fréquence de la lithiase de la voie biliaire principale	p 32
2- Rappels sur la lithogenèse	p 32



E – DIAGNOSTIC	p 33
1- Diagnostic clinique	p 34
a- Formes non compliquées	p 34
b- Formes compliquées	p 34
1- Diagnostic biologique	p 35
2- Diagnostic morphologique	p 37
. non chirurgical	p 37
a- échographie	p 37
b- tomodynamométrie (scanner hélicoïdal)	p 39
c- cholangiographie intra-veineuse	p 39
d- écho endoscopie	p 39
e- imagerie par résonance magnétique des voies biliaires	p 42
. chirurgical	p 43
a- cholangiographie per-opératoire	p 43
b- écho laparoscopie	p 48
F – MOYENS THERAPEUTIQUES	p 54
1- Traitement chirurgical conventionnel	p 55
a- technique	p 55
b- résultats	p 59
2- Endoscopique	p 60
a- principes généraux	p 60
b- techniques d'extraction	p 60
c- contre-indications de la sphinctérotomie endoscopique	p 61
d- résultats du traitement endoscopique	p 61
3- Autres traitements	p 65
a- dissolution in situ des calculs	p 65
b- lithotripsie extracorporelle	p 66

c- lithotripsie intracorporelle de contact	p 66
<b>G – CHIRURGIE DE LA VOIE BILIAIRE PRINCIPALE SOUS COELIOSCOPIE</b>	<b>p 68</b>
1- Anesthésie	p 69
2- Installation	p 71
3- Place des trocars et exposition du champs opératoire	p 72
4- Cholangiographie per-opératoire	p 74
5- Voie transcystique	p 75
a- préparation et dilatation du cystique	p 75
b- extraction des calculs	p 78
c- contrôle de la désobstruction	p 82
6-Voie transcholédocienne	p 83
a- libération et ouverture canalaire	p 83
b- exploration de la voie biliaire principale	p 84
c- extraction des calculs	p 84
d- fermeture et drainage	p 86
7- Drainage biliaire	p 87
8- Drainage externe	p 90
<b>H- SERIE PERSONNELLE</b>	<b>p 91</b>
1- Matériel et méthode	p 92
2- Population étudiée	p 93
a- âge	p 93
b- sex ratio	p 94
c- antécédents - classe ASA	p 94

d- Tableau clinique	p 94
e- Biologie	p 95
f- Examens morphologiques	p 95
- échographie pré-opératoire	p 95
- autres examens morphologiques	p 96
3- Technique opératoire	p 96
a- installation	p 96
b- instrumentation	p 96
c- exposition	p 97
d- déroulement de l'intervention	p 97
4- Résultats	p 100
a- diagnostic de la lithiase de la voie biliaire principale	p 100
b- résultats de la cholangiographie per-opératoire	p 100
c- procédés d'extraction	p 101
d- voie d'abord	p 102
e- taux de succès	p 102
f- temps opératoire	p 102
g- temps d'hospitalisation	p 104
h- conversion	p 105
i- mortalité	p 106
j- morbidité	p 106
k- sphinctérotomie	p 108
l- drainage biliaire	p 109
I- DISCUSSION	p 110
1- Résultats de la littérature	p 111
a- Succès et échec	p 111
b- Temps opératoire	p 114
c- Taux de conversion	p 115
d- Mortalité	p 116
e- Lithiases résiduelles	p 116
f- Morbidité	p 117

g- Temps d'hospitalisation	p 119
2-Technique	p 120
a- Quelle voie d'abord ?	p 120
-Indications de la voie transcystique	p 120
-Indications de la cholédocotomie	p 121
b- Quel drainage ?	p 121
* indications du drainage biliaire	p 121
. cholédocotomie idéale	p 121
. drainage transcystique	p 121
. drain de Kehr	p 122
. drain tuteur	p 122
- tuteur transcholédoco-papillaire double crosse	p 122
- drain transcystico- transpapillaire	p 123
* indications du drainage externe	p 124
* place de l'endoprothèse	p 124
c- Quelle alternative à l'échec ?	p 124
* place de la lithotripsie et résultats	p 124
a- lithotripsie extracorporelle	p 124
b- lithotripsie intracorporelle	p 125
* résultats et indications de la dilatation du sphincter d'Oddi	p 126
* place de la sphinctérotomie per-opératoire	p 128
3-Stratégie diagnostique	p 130
4-Stratégie thérapeutique	p 132
a- sujets avec suspicion de lithiase de la voie biliaire principale	p 133
b- sujets sans suspicion de lithiase de la voie biliaire principale	p 135
c- patients cholécystectomisés	p 136
J- CONCLUSION	p 137
K- REFERENCES BIBLIOGRAPHIQUES	p 146

## SERMENT D'HIPPOCRATE

---

En présence des maîtres de cette école, de mes condisciples, je promets et je jure d'être fidèle aux lois de l'honneur et de la probité dans l'exercice de la médecine.

Je dispenserai mes soins sans distinction de race, de religion, d'idéologie, ou de situation sociale.

Admis à l'intérieur des maisons, mes yeux ne verront pas ce qui s'y passe, ma langue taira les secrets qui me seront confiés et mon état ne servira pas à corrompre les mœurs ni à favoriser les crimes.

Je serai reconnaissant envers mes maîtres, et solidaire moralement de mes confrères. Conscient de mes responsabilités envers les patients, je continuerai à perfectionner mon savoir.

Si je remplis ce serment sans l'enfreindre, qu'il me soit donné de jouir de l'estime des hommes et de mes condisciples, si je le viole et que je me parjure, puissé-je avoir un sort contraire.

BON A IMPRIMER N° 28

LE PRÉSIDENT DE LA THÈSE

Vu, le Doyen de la Faculté

VU et PERMIS D'IMPRIMER  
LE PRÉSIDENT DE L'UNIVERSITÉ

## **RÉSUMÉ :**

Ce travail a pour but de situer la place de la chirurgie laparoscopique dans notre pratique actuelle du traitement de la lithiase de la voie biliaire principale et d'en préciser la technique, les indications et les résultats, tout en soulignant les difficultés.

Alors que la cholécystectomie par voie laparoscopique est devenue le traitement de choix de la cholécystectomie, il n'existe pas de consensus quant au traitement de la lithiase de la voie biliaire principale.

Notre étude rétrospective porte sur 53 patients sur la période d'avril 1992 à décembre 1998.

L'analyse de nos résultats et de ceux de la littérature permet de montrer l'efficacité de ce traitement, sa faisabilité et de mettre en évidence des facteurs prédictifs de réussite des différentes voies d'abord. Ces facteurs prédictifs associent des critères cliniques, macroscopiques per-opératoires et cholangiographiques, leur analyse permettant le choix de la meilleure voie d'abord.

## **MOTS CLES :**

- LITHIASE DE LA VOIE BILIAIRE PRINCIPALE
- CHOLANGIOGRAPHIE
- CHOLEDOCOTOMIE
- TRANSCYSTIQUE
- CÉLIOSCOPIE