

UNIVERSITE DE LIMOGES
FACULTE DE MEDECINE



ANNEE 1992



106 019897 4

THESE N° 50 12

LA SIRENE
A PROPOS DE DEUX CAS

THESE
POUR LE DIPLOME D'ETAT DE
DOCTEUR EN MEDECINE

PRESENTEE ET SOUTENUE PUBLIQUEMENT LE 29 SEPTEMBRE 1992

PAR

ANNIE NELIAS EPOUSE BEILLARD

NEE LE 03 FEVRIER 1962 A CONFOLENS (16)

EXAMINATEURS DE LA THESE

MONSIEUR LE PROFESSEUR	BAUDET J.	PRESIDENT
MONSIEUR LE PROFESSEUR	BARTHE D.	JUGE
MONSIEUR LE PROFESSEUR	CATANZANO G.	JUGE
MONSIEUR LE PROFESSEUR	DE LUMLEY WOODYEAR L.	JUGE
MONSIEUR LE DOCTEUR	RENAUDIE J.	MEMBRE INVITE

THESE MED LIMOGES 1992

LA SIRENE : A PROPOS DE DEUX CAS

1992

150



Ex: 1

Sibil 614 468

**UNIVERSITE DE LIMOGES
FACULTE DE MEDECINE**

ANNEE 1992

THESE N° 50

**LA SIRENE
A PROPOS DE DEUX CAS**

**THESE
POUR LE DIPLOME D'ETAT DE
DOCTEUR EN MEDECINE**

PRESENTEE ET SOUTENUE PUBLIQUEMENT LE 29 SEPTEMBRE 1992

PAR

ANNIE NELIAS EPOUSE BEILLARD

NEE LE 03 FEVRIER 1962 A CONFOLENS (16)

EXAMINATEURS DE LA THESE

MONSIEUR LE PROFESSEUR
MONSIEUR LE PROFESSEUR
MONSIEUR LE PROFESSEUR
MONSIEUR LE PROFESSEUR
MONSIEUR LE DOCTEUR

BAUDET J.
BARTHE D.
CATANZANO G.
DE LUMLEY WOODYEAR L.
RENAUDIE J.

PRESIDENT
JUGE
JUGE
JUGE
MEMBRE INVITE

UNIVERSITE DE LIMOGES

FACULTE DE MEDECINE

DOYEN DE LA FACULTE
M. LE PROFESSEUR BONNAUD

ASSESEURS
M. LE PROFESSEUR PIVA - M. LE PROFESSEUR COLOMBEAU

PERSONNEL ENSEIGNANT

PROFESSEURS DES UNIVERSITES

ADENIS JEAN-PAUL
ALAIN LUC
ARCHAMBEAUD FRANCOISE
ARNAUD JEAN-PAUL
BARTHE DOMINIQUE
BAUDET JEAN
BENSAID JULIEN
BONNAUD FRANCOIS
BONNETBLANC JEAN-MARIE
BORDESSOULE DOMINIQUE
BOULESTEIX JEAN
BOUQUIER JEAN-JOSE
BRETON JEAN-CHRISTIAN
CAIX MICHEL
CATANZANO GILBERT
CHASSAIN ALBERT
CHRISTIDES CONSTANTIN
COLOMBEAU PIERRE
CUBERTAFOND PIERRE
DE LUMLEY WOODYEAR LIONEL
DENIS FRANCOIS
DESCOTTES BERNARD
DESPROGES-GOTTERON ROBERT
DUDOGNON PIERRE
DUMAS MICHEL
DUMAS JEAN-PHILIPPE
DUMONT DANIEL
DUPUY JEAN-PAUL
FEISS PIERRE
GAINANT ALAIN
GAROUX ROGER
GASTINNE HERVE
GAY ROGER
GERMOUTY JEAN

OPHTALMOLOGIE
CHIRURGIE INFANTILE
MEDECINE INTERNE
CHIRURGIE ORTHOPEDIQUE & TRAUMATOLOGIQUE
HISTOLOGIE - EMBRYOLOGIE
CLINIQUE OBSTETRICALE & GYNECOLOGIE
CLINIQUE MEDICALE CARDIOLOGIQUE
PNEUMO-PHTISIOLOGIE
DERMATOLOGIE
HEMATOLOGIE & TRANSFUSION
PEDIATRIE
CLINIQUE DE PEDIATRIE
BIOCHIMIE
ANATOMIE
ANATOMIE PATHOLOGIQUE
PHYSIOLOGIE
CHIRURGIE THORACIQUE & CARDIAQUE
UROLOGIE
CLINIQUE DE CHIRURGIE DIGESTIVE
PEDIATRIE
BACTERIOLOGIE - VIROLOGIE
ANATOMIE
CLINIQUE THERAPEUTIQUE & RHUMATOLOGIQUE
REEDUCATION FONCTIONNELLE
NEUROLOGIE
UROLOGIE
MEDECINE DU TRAVAIL
RADIOLOGIE
ANESTHESIOLOGIE & REANIMATION
CHIRURGIE DIGESTIVE
PEDOPSYCHIATRIE
REANIMATION MEDICALE
REANIMATION MEDICALE
PATHOLOGIE MEDICALE & RESPIRATOIRE

GUERET PASCAL
HUGON JACQUES
LABADIE MICHEL
LABROUSSE CLAUDE
LASKAR MARC
LAUBIE BERNARD
LEGER JEAN-MARIE
LEROUX-ROBERT CLAUDE
LIOZON FREDERIC
LOUBET RENE
MALINVAUD GILBERT
MENIER ROBERT
MERLE LOUIS
MOREAU JEAN-JACQUES
MOULIES DOMINIQUE
OLIVIER JEAN-PIERRE
OUTREQUIN GERARD
PECOUT CLAUDE
PESTRE-ALEXANDRE MADELEINE
PILLEGAND BERNARD
PIVA CLAUDE
RAVON ROBERT
RIGAUD MICHEL
ROUSSEAU JACQUES
SAUTEREAU DENIS
SAUVAGE JEAN-PIERRE
TABASTE JEAN-LOUIS
TREVES RICHARD
VALLAT JEAN-MICHEL
VANDROUX JEAN-CLAUDE
WEINBRECK PIERRE

CARDIOLOGIE & MALADIES VASCULAIRES
HISTOLOGIE - EMBRYOLOGIE - CYTOGENETIQUE
BIOCHIMIE
REEDUCATION FONCTIONNELLE
CHIRURGIE THORACIQUE & CARDIO-VASCULAIRE
ENDOCRINOLOGIE & MALADIES METABOLIQUES
PSYCHIATRIE D'ADULTES
NEPHROLOGIE
CLINIQUE MEDICALE A
ANATOMIE PATHOLOGIQUE
HEMATOLOGIE
PHYSIOLOGIE
PHARMACOLOGIE
NEUROCHIRURGIE
CHIRURGIE INFANTILE
RADIOTHERAPIE & CANCEROLOGIE
ANATOMIE
CHIRURGIE ORTHOPEDIQUE & TRAUMATOLOGIE
PARASITOLOGIE
HEPATOLOGIE - GASTROLOGIE - ENTEROLOGIE
MEDECINE LEGALE
NEUROCHIRURGIE
BIOCHIMIE
RADIOLOGIE
HEPATO-GASTRO-ENTEROLOGIE
OTO-RHINO-LARYNGOLOGIE
GYNECOLOGIE OBSTETRIQUE
THERAPEUTIQUE
NEUROLOGIE
BIOPHYSIQUE
MALADIES INFECTIEUSES

SECRETARE GENERAL DE LA FACULTE - CHEF DES SERVICES ADMINISTRATIFS

POMMARET MARYSE

JE DEDIE CE TRAVAIL

A MON EPOUX FRANCOIS,

POUR SON AIDE ET SA CONFIANCE DURANT TOUTES CES
ANNEES D'ETUDES

A MES FILS YOANN ET PIERRE,

AVEC TOUT MON AMOUR

A MES PARENTS,

MA SOEUR,

MON FRERE,

MES NIECES,

MON NEVEU,

MES BELLES-SOEURS,

MES BEAUX-FRERES,

MES BEAUX-PARENTS,

POUR LEUR SOUTIEN ET LEURS ENCOURAGEMENTS
CONSTANTS

CE TRAVAIL EST L'ABOUTISSEMENT DE TOUS VOS EFFORTS.
QU'IL SOIT LE TEMOIGNAGE DE TOUTE MA RECONNAISSANCE ET DE TOUTE
MON AFFECTION.

NOUS REMERCIONS

**LE PROFESSEUR BAUDET JEAN
PROFESSEUR DES UNIVERSITES
DE CLINIQUE OBSTETRICALE ET GYNECOLOGIQUE
GYNECOLOGUE - ACCOUCHEUR DES HOPITAUX
CHEF DE SERVICE**

**VOUS NOUS AVEZ FAIT L'IMMENSE HONNEUR D'ACCEPTER LA PRESIDENCE
DE NOTRE JURY.**

**QUE CE TRAVAIL SOIT LE TEMOIN DE NOTRE PROFOND RESPECT ET DE
NOTRE ADMIRATION POUR LA QUALITE DE VOTRE ENSEIGNEMENT.**

NOUS REMERCIONS

LE PROFESSEUR BARTHE DOMINIQUE
PROFESSEUR DES UNIVERSITES
D'HISTOLOGIE - EMBRYOLOGIE - CYTOGENETIQUE
BIOLOGISTE DES HOPITAUX
CHEF DE SERVICE

NOUS AVONS ETE SENSIBLES
A VOTRE AIDE PRECIEUSE LORS DE LA REALISATION DE CE TRAVAIL
ET
A L'HONNEUR QUE VOUS NOUS FAITES D'AVOIR ACCEPTE DE SIEGER DANS
NOTRE JURY

NOUS REMERCIONS

LE PROFESSEUR CATANZANO GILBERT

**PROFESSEUR DES UNIVERSITES
D'ANATOMIE-PATHOLOGIQUE**

BIOLOGISTE DES HOPITAUX

CHEF DE SERVICE

**NOUS SOMMES SENSIBLES A L'HONNEUR QUE VOUS NOUS FAITES D'AVOIR
ACCEPTÉ DE SIEGER DANS NOTRE JURY.**

NOUS REMERCIONS

LE PROFESSEUR DE LUMLEY WOODYEAR LIONEL

**PROFESSEUR DES UNIVERSITES
DE PEDIATRIE**

MEDECIN DES HOPITAUX

**NOUS SOMMES SENSIBLES A L'HONNEUR QUE VOUS NOUS FAITES D'AVOIR
ACCEPTÉ DE SIEGER DANS NOTRE JURY.**

NOUS REMERCIONS

**LE DOCTEUR RENAUDIE JOEL
CHIRURGIEN DES HOPITAUX
DIRECTEUR DE THESE**

**NOUS AVONS ETE SENSIBLES A VOTRE BIENVEILLANTE ATTENTION ET A
LA CHALEUR DE VOTRE ACCUEIL LORS DE LA REALISATION DE CE
TRAVAIL.**

VEUILLEZ TROUVER ICI L'EXPRESSION DE TOUTE NOTRE GRATITUDE.

NOUS REMERCIONS

**TOUS LES PROFESSEURS
DE LA FACULTE DE LIMOGES**

POUR LEUR ENSEIGNEMENT

CHAPITRE	I	INTRODUCTION
CHAPITRE	II	DEUX OBSERVATIONS PERSONNELLES
	I	PREMIERE OBSERVATION
	II	DEUXIEME OBSERVATION
CHAPITRE	III	LA SIRENOMELIE DANS LA LITTERATURE
	I	ETUDE MYTHIQUE ET ARTISTIQUE
	II	LA SIRENE : MONSTRE HUMAIN
	III	CLASSIFICATION - TERMINOLOGIE - TERATOLOGIE
	IV	FREQUENCE
	V	SEXE
	VI	PARITE
	VII	PRESENTATION PAR LE SIEGE
	VIII	PREMATURITE ET TAILLE
	IX	RACE
	X	GEMELLITE
	XI	DESCRIPTION DES PRINCIPALES MALFORMATIONS
	XII	REMARQUE : SIRENE VIABLE
CHAPITRE	IV	EMBRYOPATHOGENIE
	I	RAPPEL EMBRYOLOGIQUE
	II	EMBRYOPATHOLOGIE
CHAPITRE	V	DONNEES ETIOLOGIQUES
	I	FACTEURS GENETIQUES
	II	FACTEURS EXOGENES
	III	LE DIABETE
	IV	FACTEURS INFECTIEUX
	V	CONCLUSION
CHAPITRE	VI	DIAGNOSTIC PRENATAL
	I	INTERET DE L'ECHOGRAPHIE
	II	INTERET DE L'I.R.M. DANS L'OLIGOAMNIOS
CHAPITRE	VII	CONCLUSION

CHAPITRE I
INTRODUCTION

On devine souvent à travers les légendes une part de vérité, même lorsque cette dernière se présente à nous de façon moins attrayante que le modèle auquel elle a donné naissance. La **SIRENOMELIE** se prête remarquablement à ce parallèle entre figures imaginaires et réalité anatomique et tératologique.

C'est **ISIDORE GEOFFROY SAINT-HILAIRE** (22) qui, en 1836, place la sirénomélie dans le cadre de la **TERATOLOGIE** et donne la première classification scientifique des sirènes qui comportent selon lui :

- une fusion des deux membres inférieurs
- une agénésie habituelle des deux reins
- l'absence commune d'organes génitaux externes
avec malformations importantes des organes génitaux internes
- une imperforation anale constante
- des malformations du bassin et du rachis.

Cette monstruosité est **léthale** du fait des **malformations primordiales des organes pelviens**, malformations beaucoup plus graves que la fusion des deux membres inférieurs dans un même étui cutané qui est "la moins grave et la plus variable des anomalies" que présentent les sirènes selon **DUHAMEL** (16).

Ce travail a été entrepris à propos de **deux observations de sirènes au C.H.R.U. de LIMOGES** et il nous a paru intéressant, à travers une revue de la littérature :

- d'une part :
de faire une **recherche des facteurs embryopathogéniques et étiologiques** pour mieux comprendre cette malformation
- d'autre part et surtout :
d'insister sur l'**intérêt du diagnostic échographique anténatal** permettant une attitude obstétricale adaptée.

CHAPITRE II
DEUX OBSERVATIONS
PERSONNELLES

I PREMIERE OBSERVATION

1) Histoire de la maladie et Echographie

Il s'agit d'une femme de 39 ans adressée à **16 semaines de grossesse** pour un examen échographique devant un problème de masse abdomino-pelvienne.

Dans les antécédents, on note :

- Sur le plan obstétrical :

- En 1972 : un garçon de 2 650 g
- En 1974 : une fille de 2 390 g
- En 1976 : un garçon de 2 650 g
- En 1978 : une fille de 1 980 g

avec des accouchements normaux à chaque fois.

- Il ne semble pas exister d'autres antécédents particuliers.

- Par ailleurs, il existe une surcharge pondérale : 62 kg pour 1,49 m (avec perte de 3 kg pendant la grossesse, puisque le poids initial était de 65 kg).

Il existe effectivement à l'échographie une masse liquidienne de 2 cm de diamètre qui pourrait être une vessie, un BIP à 34, mais ce qui inquiète le plus l'examineur, c'est la présence **d'un seul fémur** et d'un **oligoamnios**.

Ce dernier décide donc de faire trois jours plus tard un nouveau contrôle échographique et une amniocentèse pour détermination du caryotype foetal.

Le deuxième contrôle échographique confirme la présence d'un **oligoamnios sévère et d'un seul fémur**, avec persistance de la masse liquidienne abdomino-pelvienne. L'échographiste, **dès ce stade précoce de la grossesse** fait le **diagnostic de sirénomélie**.

Le caryotype des parents est normal. Celui du foetus **également**, et de sexe masculin (46,XY).

Par ailleurs, on note une absence d'activité acétylcholinestérasique du liquide amniotique avec augmentation de l'activité cholinestérasique (12,38 UI/l pour des valeurs normales inférieures à 4 UI/l pour une gestation inférieure à 24 semaines).

A 18 semaines d'aménorrhée et 3 jours, la patiente bénéficie d'une **interruption thérapeutique de grossesse** pour **polymalformations foetales** caractéristiques de la sirénomélie, comme en témoigne l'examen anatomopathologique.

2) Compte-rendu anatomopathologique

- MACROSCOPIQUEMENT :

Le laboratoire a reçu un foetus **polymalformé** qui pèse 103 g. On note la présence d'un **hématocèle occipital** qui mesure 3 cm de diamètre, à contenu hémorragique.

A l'ouverture, on note un aspect normal de l'encéphale comportant les deux hémisphères cérébraux ; le cervelet et le bulbe sont en place, d'aspect macroscopique normal.

Il n'y a pas d'anomalie de la face associée. Les organes nasopharyngés ainsi que la cavité buccale ne présentent pas d'anomalie.

Les deux membres supérieurs sont présents sans anomalie apparente en dehors d'un **pli palmaire médian**.

Le thorax est fermé.

A l'ouverture, les deux poumons et le coeur sont orthotopiques.

La partie sacrée de la colonne vertébrale est en torsion sur un axe vertical, entraînant les membres inférieurs en rotation à 90°.

Le membre inférieur droit est complet sans autre anomalie. **Le membre inférieur gauche apparaît très hypoplasique, limité à un fin bourgeon ostéo-cartilagineux de 2 cm de long.**

Il existe une exstrophie de toute la partie abdominale avec extériorisation du foie, de la rate, des reins, du tube digestif dans sa totalité avec présence d'un méésentère médian. Il n'y a pas de périnée, ni d'organes génitaux identifiables. A noter la présence d'une mince membrane qui recouvre partiellement ces viscères.

- MICROSCOPIQUEMENT :

Les poumons, au stade tubuleux embryonnaire, sont dépourvus de phénomène pathologique.

Les prélèvements effectués au niveau du coeur montrent les trois tuniques (endocarde, myocarde, péricarde) bien différenciées, dépourvues de lésion.

Le foie est le siège d'une hématopoïèse très active. On observe quelques foyers de suffusions hémorragiques, entourés de sidérophages pigmentés.

La rate apparaît très congestive, la pulpe blanche n'est pas encore individualisée.

Les reins apparaissent bien lobulés. On y observe de nombreux glomérules foetaux.

Les deux surrénales sont bien en place. la cortico et la médullo-surrénale sont déjà nettement individualisées.

Sur les prélèvements effectués au niveau du tube digestif, on identifie une muqueuse colique, grêlique et gastrique bien différenciée, dépourvue de phénomène pathologique.

Sur les prélèvements effectués au niveau des hémisphères cérébraux, on identifie le cortex cérébral primitif.

Les prélèvements effectués au niveau de l'excroissance occipitale montrent une fine paroi constituée d'un tissu d'aspect mésenchymateux richement vascularisé, recouvert d'un épithélium de type malpighien aplati. A noter la présence de foyers d'hématopoïèse dans l'épaisseur de cette paroi membranaire. Elle délimite une cavité à contenu hémorragique. On n'y observe pas de tissu méningothélial identifiable.

- CONCLUSION :

STROPHOSOMIE correspondant à une **aplasie du pelvis** avec **absence de périnée et de paroi abdominale**, entraînant une **exstrophie des viscères abdominaux**, avec **rotation externe à 90° du membre inférieur droit** et **aplasie du membre inférieur gauche**.

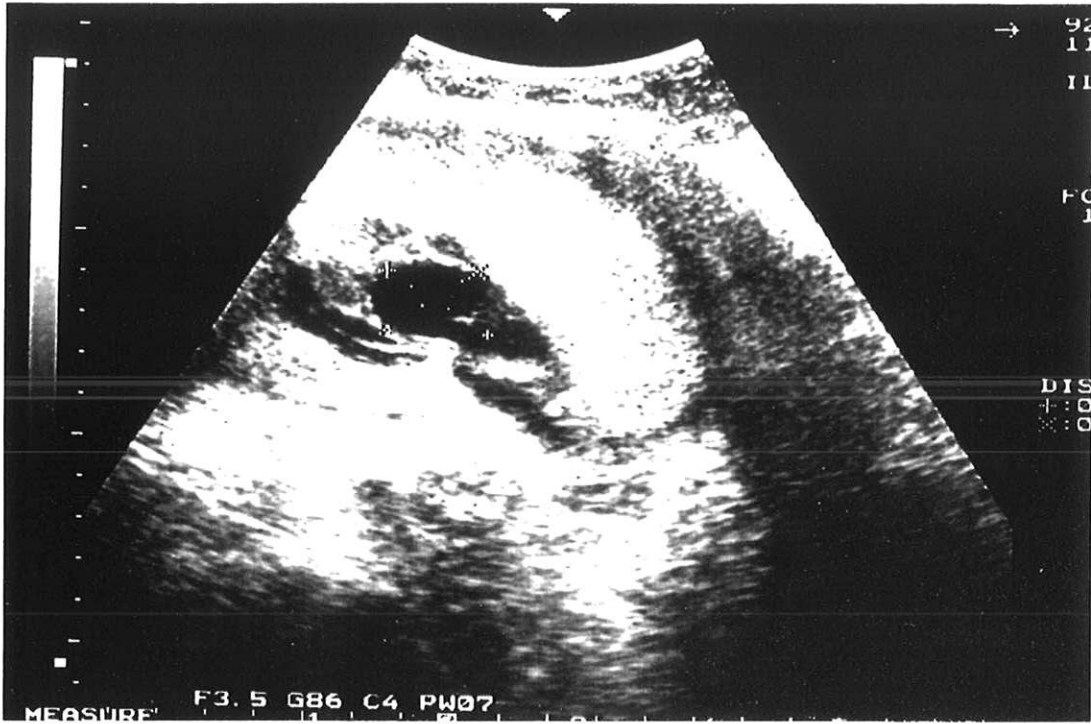
Absence d'organes génitaux et de vessie.

Les reins et les surrénales sont présents.

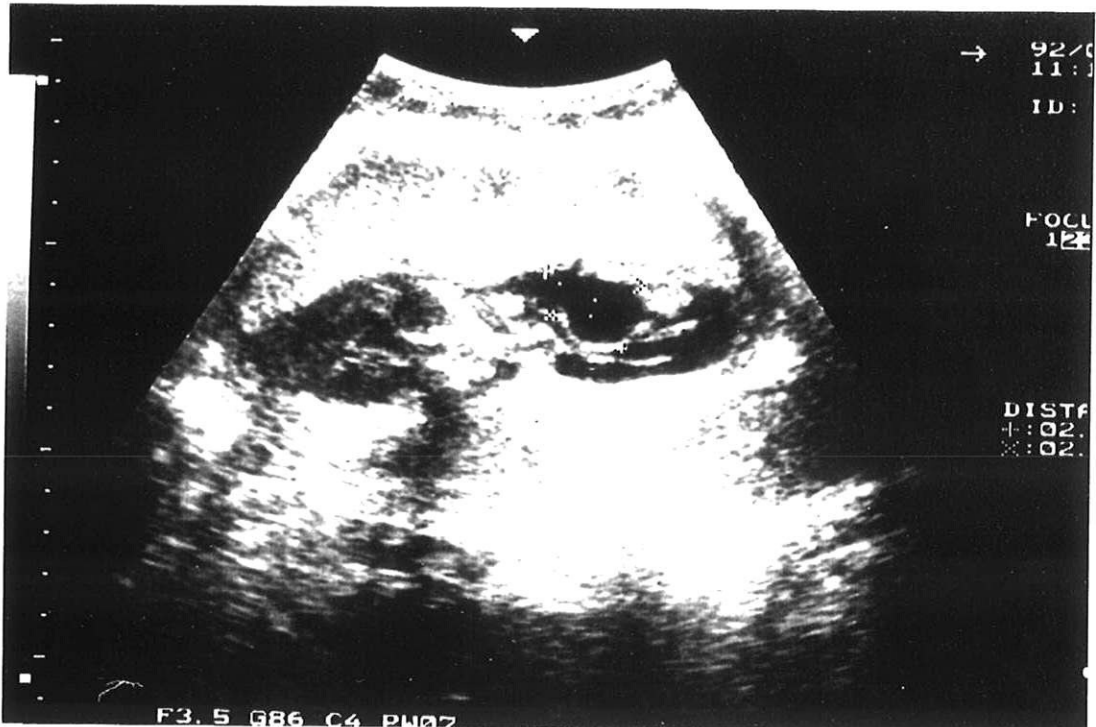Polymalformation complexe en rapport avec une anomalie de morphogénèse précoce du bourgeon caudal, probablement avant la 4ème semaine d'embryogénèse.

Il n'a malheureusement pas été réalisé d'examen anatomo-pathologique du placenta et du cordon ombilical.

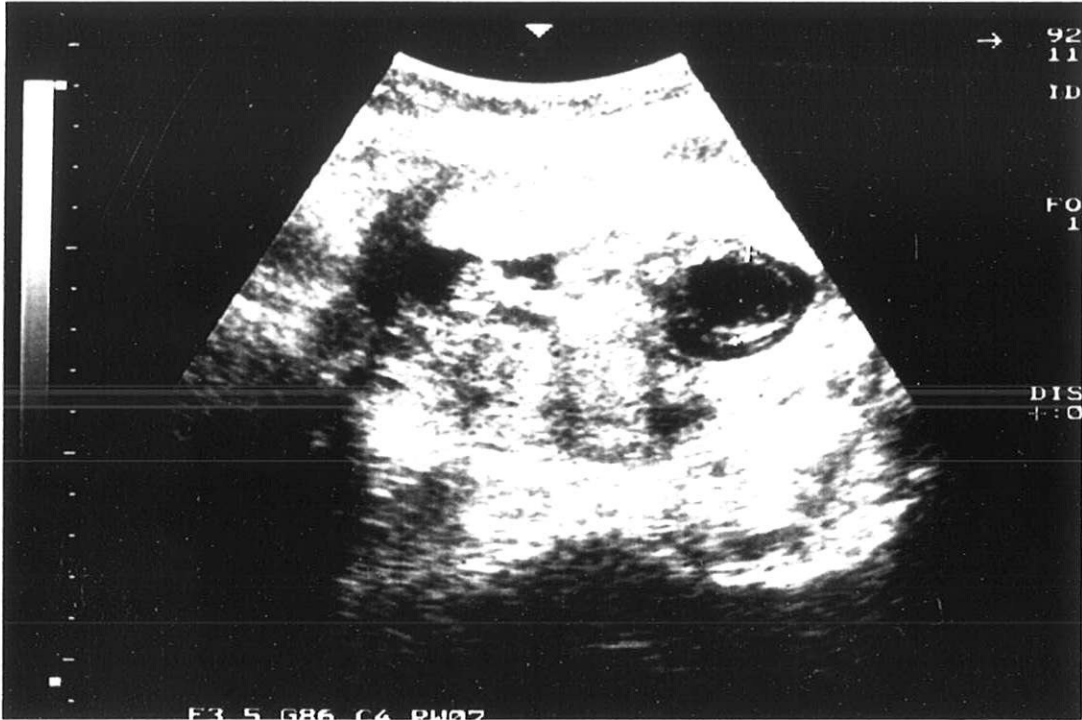
PHOTOGRAPHIE N°1
ECHOGRAPHIE A 16 SEMAINES ET 3 JOURS DE GROSSESSE
INSERTION DU CORDON, MASSE LIQUIDIENNE ABDOMINO-PELVIENNE ET OLIGOAMNIOS SEVERE



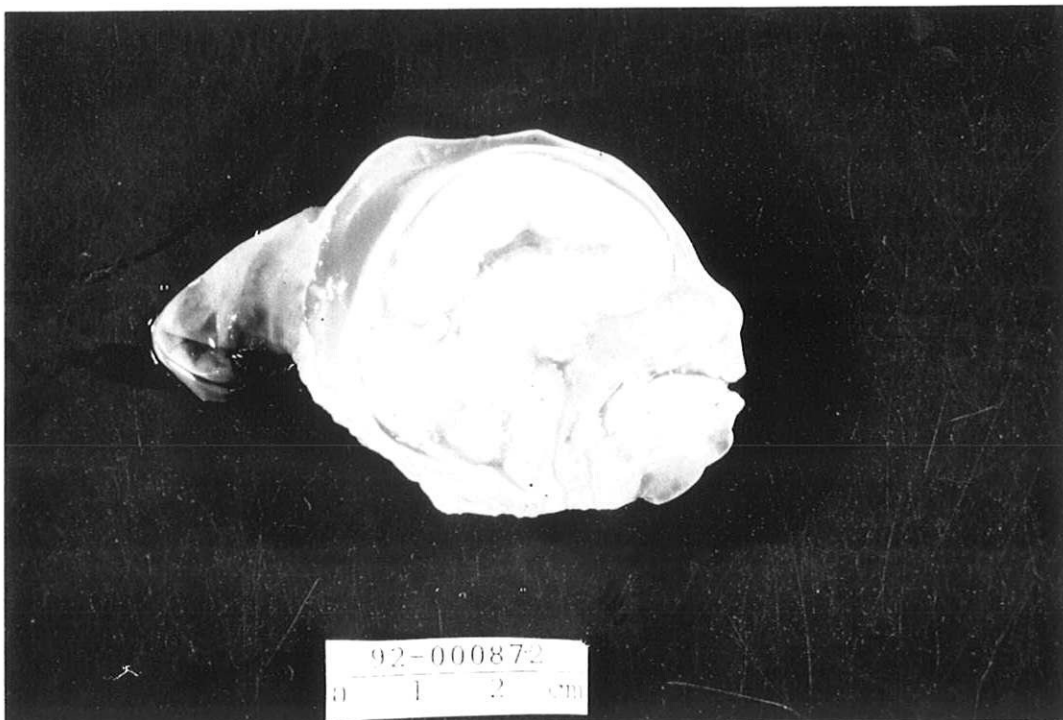PHOTOGRAPHIE N° 2
ECHOGRAPHIE A 16 SEMAINES ET 3 JOURS DE GROSSESSE
INSERTION DU CORDON, MASSE LIQUIDIENNE ABDOMINO-PELVIENNE ET OLIGOAMNIOS SEVERE



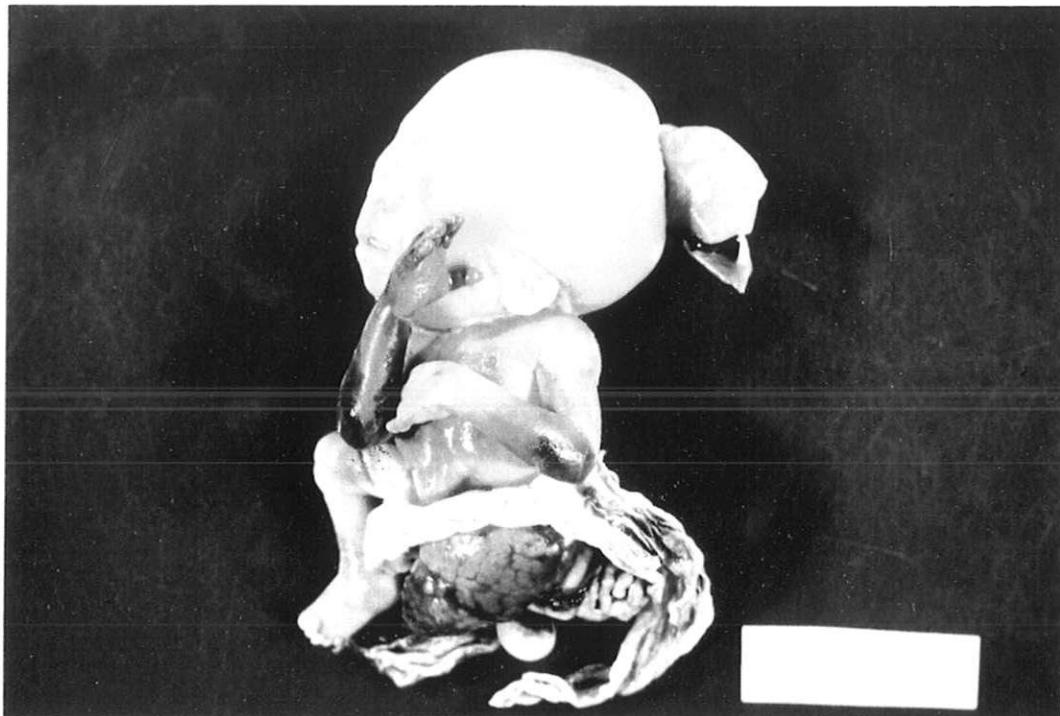
PHOTOGRAPHIE N° 3
ECHOGRAPHIE A 6 SEMAINES ET 3 JOURS DE GROSSESSE
MASSE LIQUIDIENNE ABDOMINO-PELVIENNE, MEMBRE INFERIEUR UNIQUE ET OLIGOAMNIOS SEVERE



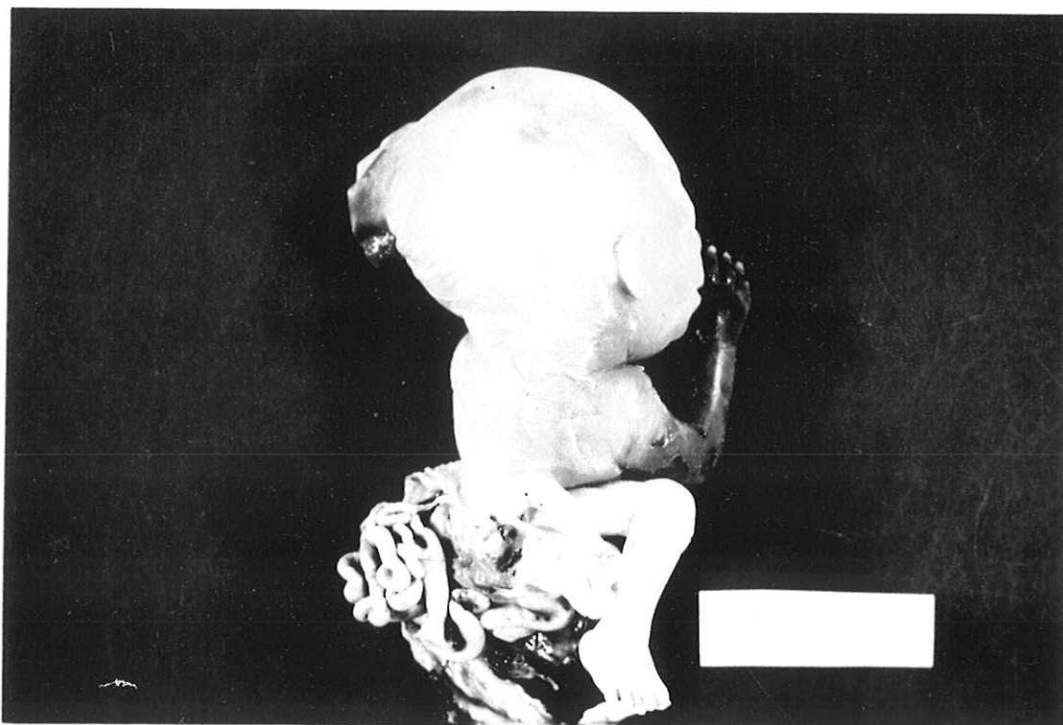
PHOTOGRAPHIE N° 4
COUPE SAGITALE DU CRANE D'UNE SIRENE
HEMATOCELE OCCIPITAL



PHOTOGRAPHIE N° 5
VUE ANTERIEURE D'UNE SIRENE
LAPAROSCHISIS ET HEMATOCELE OCCIPITAL



PHOTOGRAPHIE N° 6
VUE POSTERIEURE D'UNE SIRENE
LAPAROSCHISIS ET HEMATOCELE OCCIPITAL



II DEUXIEME OBSERVATION

1) Histoire de la maladie

Il s'agit d'une femme de 38 ans adressée par S.A.M.U. (à environ 6 mois de grossesse) pour hémorragie utérine importante après effort.

Dans les antécédents, on note :

- Sur le plan obstétrical :
 - 7 enfants
 - 3 fausses couches
 - 1 césarienne pour stagnation de la dilatation cervicale pour la naissance de son sixième enfant en 1982
 - Accouchement normal d'une fille ensuite en 1985
- Les autres antécédents sont inconnus chez une patiente sans domicile fixe.

La patiente avait fait deux menaces d'accouchement prématuré en 24 heures, avec ensuite et suite à un effort, une importante hémorragie utérine.

A la prise en charge par le S.A.M.U., elle est consciente, avec des pupilles normales, une tension artérielle à 90/70 mmHg, un pouls à 80/mn ; une bonne efficacité cardio-circulatoire est obtenue avec arrêt des saignements ; les mouvements fœtaux ne sont pas perçus.

Le 31.12.1989, l'échographie met en évidence une tête dans le fond utérin, 1 BIP à 71 (donc une grossesse de 26 semaines), un décollement placentaire latéral, l'absence de bruits du coeur fœtaux. Le toucher vaginal retrouve un col à 0,5/0,5/0 cm. Un traitement par CLAMOXYL IV est instauré.

Le 01.01.1990 : la T.A est à 12/7 ; la température à 37° ; le col à 0,5/1/1.

Le 02.01.1990 : le toucher vaginal ne montre aucune modification quant aux mensurations du col mais il existe des glaires brunâtres sur le doigtier, avec toujours absence de contractions utérines.

Le 03.01.1990 : malgré la persistance de l'apyrexie, l'antibiothérapie est prolongée.

Le 04.01.1990 : on note une hyperthermie à 38,6°, l'apparition des contractions utérines, l'ouverture du col avec ensuite expulsion d'un fœtus mort-né, macéré, infecté, d'environ 1 300 g, avec un aspect de sirénomélie (une jambe gauche), avec un cordon ombilical comportant deux vaisseaux et un placenta pesant 300 g.

Les examens biologiques révèlent que la mère n'est pas immunisée contre la Rubéole, l'Hépatite B, la Rickettsiose, la Toxoplasmose. Par contre, elle possède une immunité ancienne anti Cytomégalo-Virus. Le Sérodiagnostic anti HIV est négatif.

Il existe des Protéus Mirabilis au niveau des prélèvements foetaux du nez, de la bouche, des oreilles, comme sur le prélèvement placentaire.

Comme il s'agissait d'une grossesse non suivie tant sur le plan clinique que para-clinique chez une patiente sans domicile fixe, il n'a malheureusement pas été réalisé de diagnostic anté-natal échographique, ni de caryotype. Par contre, l'examen anatomo-pathologique et l'étude radiographique apportent une description précise de cette sirène.

2) Compte-rendu anatomo-pathologique

- ASPECT DU CADAVRE

Le Laboratoire a reçu un foetus macéré de sexe masculin pesant 1,244 kg et mesurant 23 cm du vertex au coccyx, 39 cm de hauteur totale, un cordon ombilical attenant mesurant 34 cm de long.

A l'examen externe, au niveau de la face, on observe un grand front, des oreilles bassement implantées, un nez légèrement épaté avec une dépression de l'arête nasale et un discret épicanthus bilatéral.

Au niveau du tronc, on ne met pas en évidence d'anomalie. Les membres supérieurs sont bien formés. Il n'existe pas de pli palmaire médian.

On note la présence d'un seul membre inférieur de forme conique terminé par un pied rudimentaire.

Les organes génitaux externes sont réduits à la présence du scrotum. Il n'y a pas de verge. Les testicules ne sont pas intra-scrotaux.

Au niveau de la face dorsale, le relief fessier est réduit à une seule convexité centrée par une petite fossette borgne à la place présumptive de l'anus. Il n'y a donc pas de perforation anale.

Le membre inférieur est en rotation externe. Le genou est postérieur et présente une flexion antérieure. La plante du pied regarde en avant et en dehors. Le pied se termine par deux gros orteils en position externe ; on remarque une zone dépourvue d'orteils en position centrale.

- EXAMEN MACROSCOPIQUE & MICROSCOPIQUE DES VISCERES

A) LE FOETUS

a) Organes abdomino-pelviens

A l'ouverture, on note l'absence de sérosité dans le péritoine. Il n'existe **pas de mésentère commun**.

- LE TUBE DIGESTIF :

l'intestin se termine au fond du pelvis par un **colon borgne**. Celui-ci est rattaché à la paroi cutanée hypogastrique par un récessus fibreux de 5 cm de long. Il n'existe **pas de rectum ni d'anus**. Au microscope, les différents prélèvements effectués au niveau de l'intestin montrent une muqueuse autolysée, reposant sur une paroi d'aspect normal.

- LA RATE :

Elle pèse 4 g. Elle présente un aspect très congestif. Au microscope, on note une importante autolyse du parenchyme splénique. La pulpe blanche est encore mal différenciée.

- LE FOIE :

Il pèse 20 g. A la face antérieure, on observe une vésicule d'aspect normal. Au microscope, celui-ci est entièrement autolysé. En effet, il ne persiste que des fantômes de sinusoides. Au niveau des vaisseaux congestifs, on met en évidence de nombreux embols bactériens.

- LE PANCREAS :

Il est d'aspect normal macroscopiquement. Au microscope, il est en partie détruit par autolyse.

b) Organes rétro-péritonéaux et pelviens

On note **une agénésie des deux reins, des voies urinaires excrétrices et de la vessie**.

Les surrénales sont en place. Elles pèsent 1,5 g à droite et 1,3 g à gauche. Elles sont légèrement congestives. Au microscope, elles apparaissent totalement lysées.

Il a été retrouvé **deux gonades en position ectopique intra-abdominale**. Au microscope, on observe un tissu testiculaire immature d'aspect normal.

c) Organes cervico-thoraciques

- LES POUMONS :

Sont **légèrement atelectasiques**. Ils ne flottent pas après immersion dans l'eau. Ils pèsent 4,1 g à gauche et 6,1 g à droite. Ils sont congestifs. Au microscope, les alvéoles apparaissent le plus souvent non dépliées. Il s'y associe une forte congestion des cloisons inter-alvéolaires. Les bronches et les gros vaisseaux ont un aspect normal.

- LE COEUR :

Il pèse 12 g. Il mesure 3,5 cm de diamètre vertical et 3,5 cm de diamètre horizontal. Il ne montre pas d'anomalie des vaisseaux de la base. A la dissection, il existe un trou de Botal perméable. Les ventricules sont normaux sans communication inter-ventriculaire. Le canal artériel est perméable. Au niveau de l'orifice aortique, les ostia coronaires sont en place. Au microscope, les prélèvements effectués au niveau du myocarde montrent un tissu musculaire d'aspect normal.

- LE THYMUS :

Il pèse 5,3 g. Il est légèrement congestif. Au microscope, on note une discrète autolyse. Il présente une structure normale.

B) LE CORDON OMBILICAL

Il était attenant au fœtus et mesure 34 cm de long. A la section, on observe **deux vaisseaux**. Au microscope, on note la présence d'**une artère** et d'une veine d'aspect normal. Ils siègent au sein d'une gelée de Wharton légèrement fibreuse. Il n'y a pas d'infiltrat inflammatoire à ce niveau.

C) LE PLACENTA

Le laboratoire a reçu un fragment placentaire pesant 130,5 g. Le gâteau placentaire mesure 13 cm de diamètre sur 1 cm. On note une insertion centrale du cordon ombilical. Les membranes et la plaque basale présentent un aspect nécrotique.

Au microscope, le placenta examiné montre une plaque basale recouverte par un revêtement cubique. Il n'y a pas de phénomène inflammatoire sous-jacent. Cependant, on note d'importantes plages de nécrose. Les villosités apparaissent extrêmement fibreuses, souvent de petite taille. Elles sont vascularisées. L'espace inter-villeux est augmenté. Il n'y a pas de chorio-amnionite. Les membranes sont fibreuses mais sans infiltration inflammatoire.

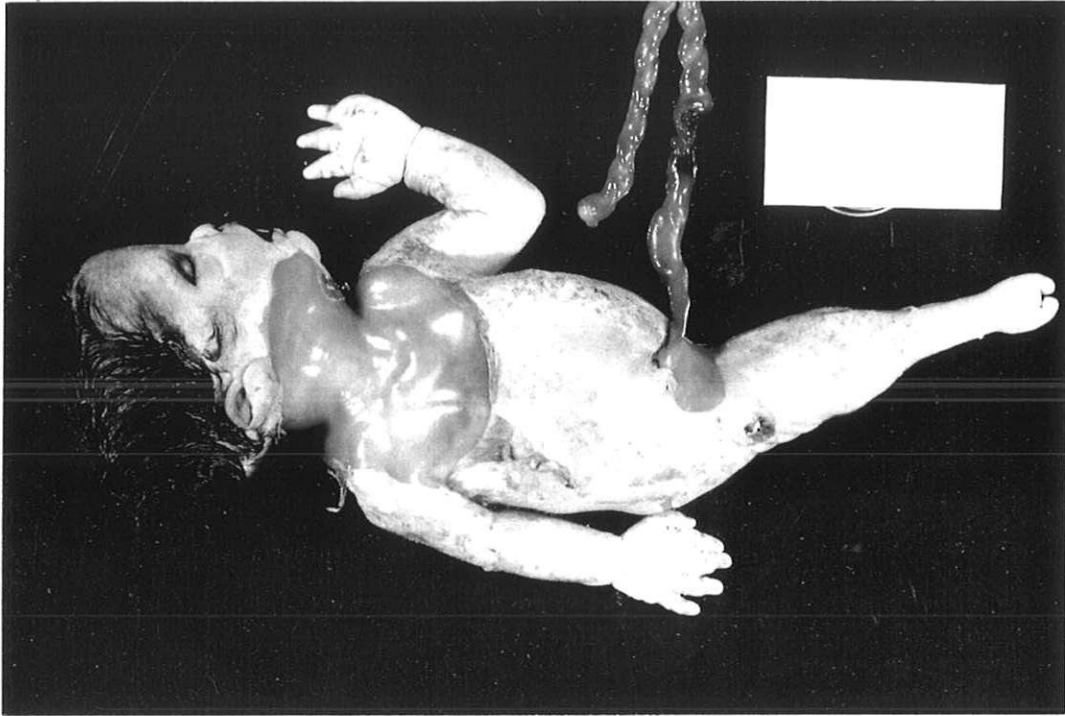
- CONCLUSION

SIRENE SYMPODE associant une fusion des deux membres inférieurs dans un même étui cutané, une agénésie des deux reins, une imperforation anale, des testicules ectopiques et une malformation du bassin. Le cordon ombilical est formé par une artère et une veine. Le placenta involutif et nécrotique est compatible avec une mort foetale in utéro.

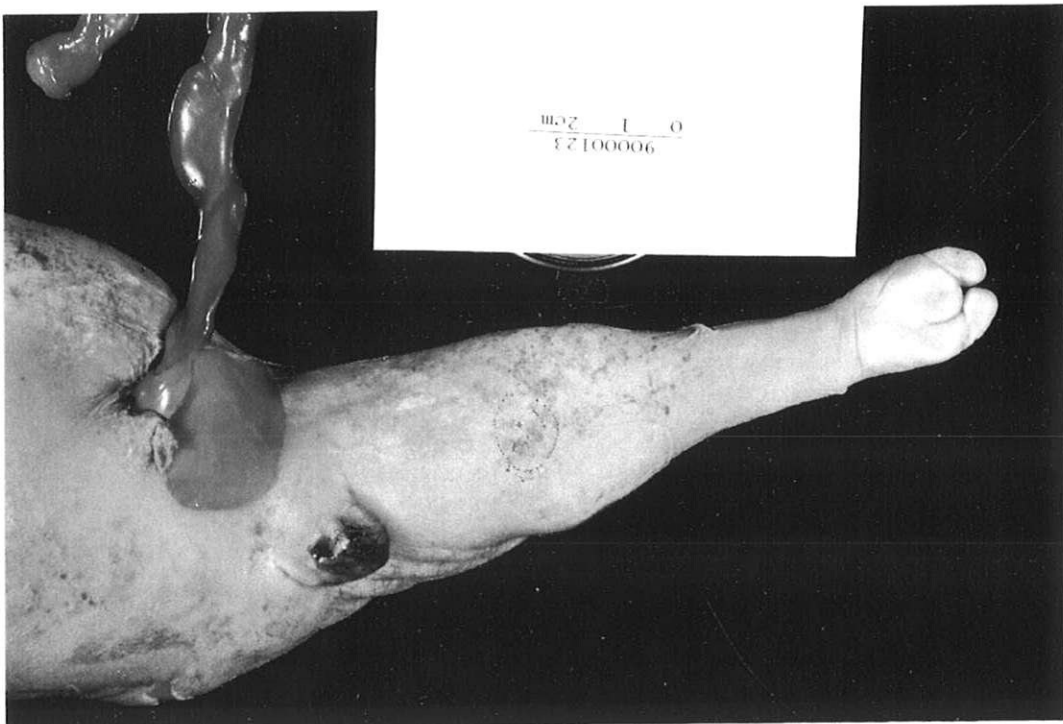
3) Etude radiographique

Il existe une agénésie lombaire partielle (4 vertèbres lombaires), une agénésie du sacrum et du coccyx, un membre inférieur unique comprenant un seul fémur raccourci, d'extrémité inférieure élargie, deux tibias sans péroné, un pied rudimentaire avec deux orteils seulement (un métatarse et deux phalanges grossières pour chacun).

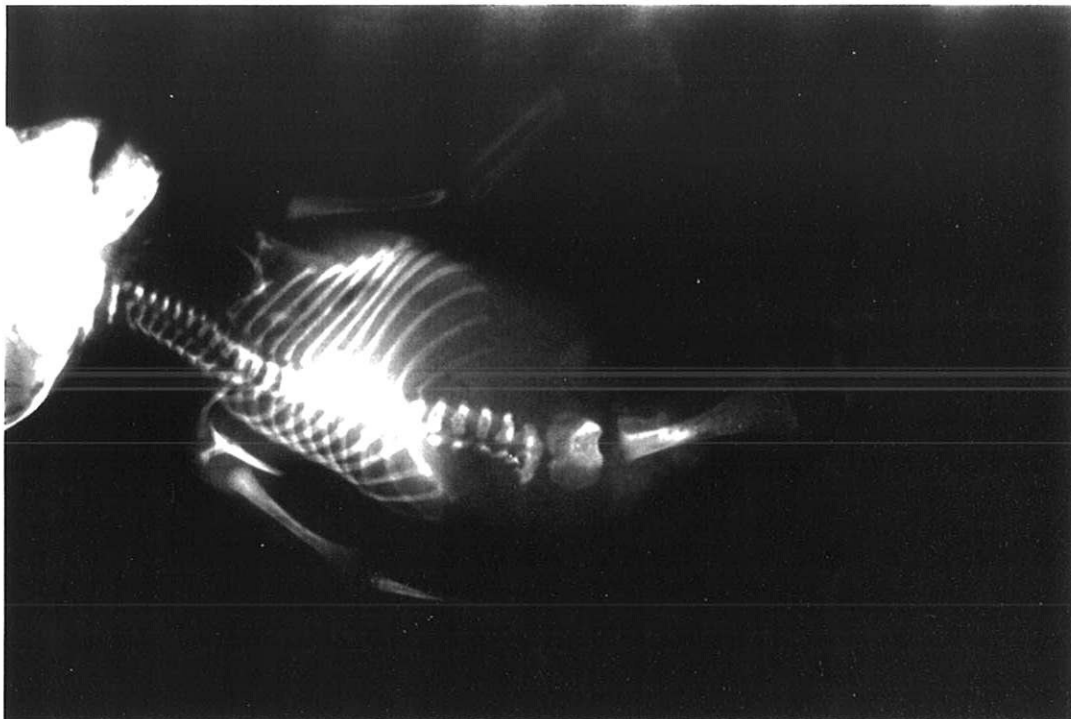
PHOTOGRAPHIE N° 7
VUE ANTERIEURE D'UNE SIRENE
MEMBRE INFERIEUR UNIQUE ET SCROTUM



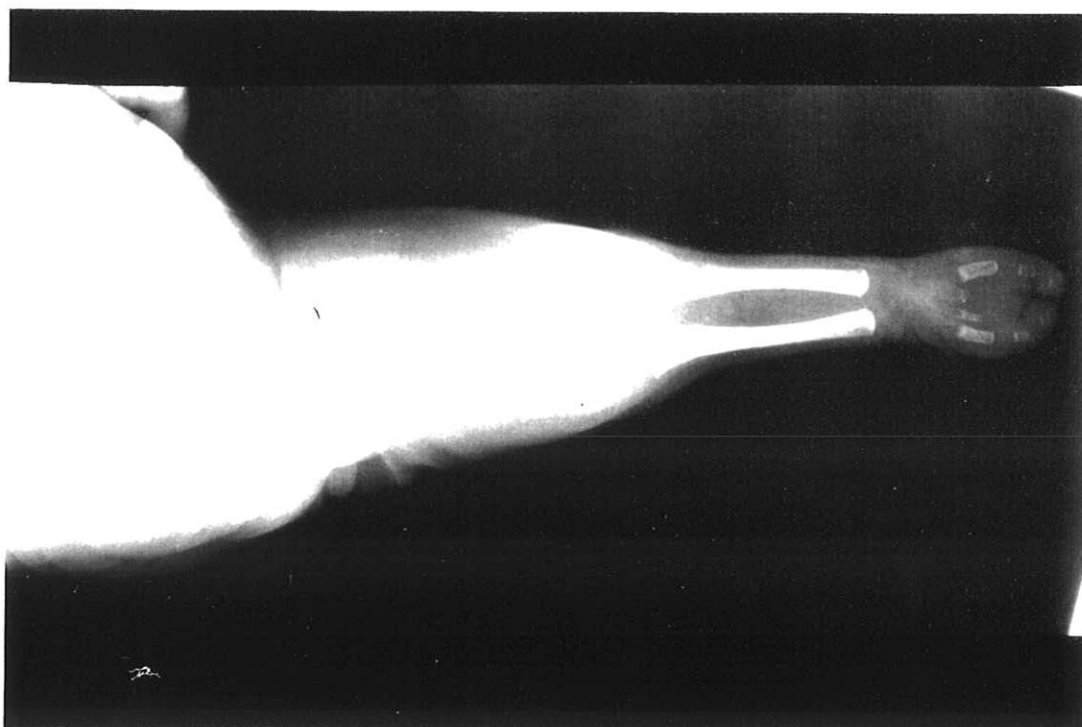
PHOTOGRAPHIE N° 8
VUE ANTERIEURE DE L'EXTREME INFERIEURE D'UNE SIRENE
MEMBRE INFERIEUR UNIQUE ET SCROTUM



PHOTOGRAPHIE N° 9
RADIOGRAPHIE VUE ANTERIEURE D'UNE SIRENE
AGENESIE LOMBAIRE PARTIELLE, SACREE ET COCCYGIENNE
PRESENCE D'UN FEMUR, DE DEUX TIBIAS ET D'UN PIED RUDIMENTAIRE



PHOTOGRAPHIE N° 10
RADIOGRAPHIE VUE ANTERIEURE DU MEMBRE INFERIEUR D'UNE SIRENE
PRESENCE D'UN FEMUR, DE DEUX TIBIAS ET D'UN PIED RUDIMENTAIRE



CHAPITRE III
LA SIRENE
DANS LA LITTERATURE

I ETUDE MYTHIQUE ET ARTISTIQUE

Le terme SIRENE est dérivé du latin : SIREN, emprunté au grec : SEIREN.

L'**éthymologie** du terme sirène vient du grec : le **chant** par allusion à l'envoûtement que les sirènes provoquent : "elles charment tous les mortels qui les approchent. Mais bien fou qui relâche pour entendre leurs chants ... écoute si tu veux mais pieds et mains liés, fais-toi fixer au mât pour goûter le plaisir d'entendre la chanson" (HOMERE) (25).

Selon la **mythologie** grecque, les sirènes sont les filles d'ACHELOS (dont le nom désignait le plus grand fleuve de la GRECE) et de MELPOMENE, muse de la tragédie. Leur métamorphose en monstres **moitié femmes et moitié poissons** résulterait de la colère de DEMETER (déesse du blé) qui les aurait ainsi puni d'avoir assisté d'un oeil indifférent à l'enlèvement de sa fille par PLUTON (roi des Enfers, frère de ZEUS et de POSEIDON). D'une île de la Méditerranée (entre l'île de CAPREE et la côte italienne) où elles vivaient, elles ensorcelaient les marins par leur chant envoûtant, le bateau faisait naufrage et l'équipage était dévoré. Mais, après leur échec auprès d'ULYSSE, elles se jetèrent dans la mer et furent transformées en rochers (07).

Dans l'**art sumérian** déjà (Vème millénaire avant J.C), ce thème de la sirène était utilisé, mais c'est surtout dans l'**art roman** que l'**architecture** nous apporte ces figures de sirènes **oiseaux** et de sirènes **poissons** qui ornent châteaux, cathédrales, églises, apparaissant parfois sur des armoiries . Le livre de DEBIDOUR (1961) en présente de nombreux exemples : les sirènes des cathédrales de LYON, du PUY, celle de la MISERICORDE DE STALLE DE FLAVIGNY (COTE D'OR) et l'église SAINT-MICHEL à PAVIE où CHARLEMAGNE fut couronné roi des Lombards.

Lorsque la sirène représente le motif de chapiteaux, elle possède généralement deux queues pour des raisons de symétrie.

Dans les ports, sur les bateaux, la sirène, **créature terrestre et maritime**, est souvent utilisée comme **motif décoratif** : par exemple, à LENINGRAD, l'un des ponts sur la NEVA possède de belles rampes constituées par des sirènes.

Enfin, la sirène se retrouve encore au théâtre, dans les dessins humoristiques et figure comme élément décoratif sur de nombreux objets (salière...) (46).

Dans les **CONTES D'ANDERSEN**, se retrouve le thème de la sirène moitié femme, moitié **poisson**.

On peut considérer les **siréniens** comme étant à l'origine du mythe de la sirène, selon WENDT dans son livre (71) : "Ils n'étaient pas dans l'arche". En effet, selon lui, cet ordre de mammifères marins comprendrait les **dugongs femelles** observées par les navigateurs de l'Antiquité, qui avaient une peau glabre de couleur chair, qui prenaient leurs petits et les serraient sur leurs poitrines, ce qui leur donnait un aspect humain.

Enfin, le mythe de la sirène peut provenir de l'observation de **monstres humains** par les Anciens ; par exemple, MARTIN parle des deux monstres de KAW BOERHAVE nés à SAINT-PETESBOURG en 1754 et qui ressemblaient à des **poissons** (44).

CONSOLI, lui, émet l'hypothèse que la sirène est une **projection de l'inconscient de l'homme**, créature imaginaire à la fois **désirée** et **dangereuse** (08).

De nos jours, l'imagination populaire a associé la figure de la sirène à celle d'un être **imaginaire féminin** moitié femme, moitié **poisson**.

II LA SIRENE : MONSTRE HUMAIN

Si depuis l'Antiquité, les sirènes mythiques sont bien connues, la **sirène entité anatomique et tératologique** l'est certes moins bien. Il en est fait mention en 1665 dans le traité "DE MONSTRIS" de FORTUNO LICETI (41), le monstre décrit n'avait **pas d'organes génitaux externes** et avait les **traits d'un garçon**.

MARTIN en 1880, dans son ouvrage "HISTOIRE DES MONTRES" parle d'une sirène née en 1820 avec **un seul membre inférieur** (44).

AMBROISE PARE décrit une sirène dont la **tête en forme de "mitre d'Evêque"** pourrait bien être un faciès de POTTER.

C'est ISIDORE GEOFFROY SAINT-HILAIRE qui place la sirène dans le cadre de la tératologie, en 1836 (22).

Par la suite, plusieurs cas sont publiés, la plupart de ces études étant recensées dans le travail de KAMPMEIER (1927) (33) qui collige 79 observations dont 18 concernent des sujets nés vivants. On peut aussi citer l'étude de BRACK (1929), de BILLET (1936), les travaux expérimentaux de WOLFF, d'ANCEL, ceux de DUHAMEL et la thèse de SOYMIE (1960).

III CLASSIFICATION TERMINOLOGIE TERATOLOGIE (SCHEMAS N° I - II)

* C'est donc à ISIDORE GEOFFROY SAINT-HILAIRE que l'on doit la **première classification scientifique des sirènes** (22). Il prend comme critère la soudure des membres inférieurs ou **symélie**, et classe les monstres syméliens en **trois groupes** :

- **LES SYMELES (SYMELUS) (SIRENES A PIED DOUBLE) :**

Les deux membres inférieurs presque entiers ont fusionné, mais avec persistance de deux pieds distincts, et importante rotation des membres amenant le talon en position antérieure.

- **LES UROMELES (UROMELUS) (SIRENES A PIED SIMPLE) :**

La fusion est plus accentuée avec pied simple.

- **LES SIRENOMELES (SIRENOMELUS) (SIRENES SANS PIED) :**

Toute trace de duplicité a disparu avec absence de pied.

* FORSTER (20) propose une **autre** classification toujours en faisant référence aux différents degrés de fusion des extrémités inférieures :

- **SYMPUS DIPUS :**

Deux pieds distincts sont présents, donnant l'apparence de nageoires, d'où le nom de foetus sirène pour cette anomalie. La fusion des membres ne s'étend que dans la mesure où les chevilles et les muscles des deux membres sont tous présents.

- **SYMPUS MONOPUS ou MONOPODUS :**

Pour les cas où il n'y a qu'un seul pied ou bien une fusion partielle des deux pieds. On peut trouver jusqu'à dix orteils avec les cinquièmes orteils soudés ensemble. La face plantaire du pied est orientée antérieurement. Deux fémurs, deux tibias et deux péronés sont présents, le péroné étant médian par rapport au tibia ; les principaux groupes de muscles peuvent généralement être identifiés.

- **SYMPUS APUS :**

Pour les cas dans lesquels les jambes sont complètement soudées en un seul membre et où aucun pied n'est présent (un seul fémur et un seul tibia sont présents).

Ces trois termes sont habituellement transformés en :

- **SIRENES DIPODES**
- **SIRENES MONOPODES**
- **SIRENES APODES**

* BALLANTYNE (04) distingue :

- **MONOPODIE :**

qui consiste en une fusion complète des deux membres inférieurs.

- **SYMPODIE :**

qui fait référence à une fusion incomplète.

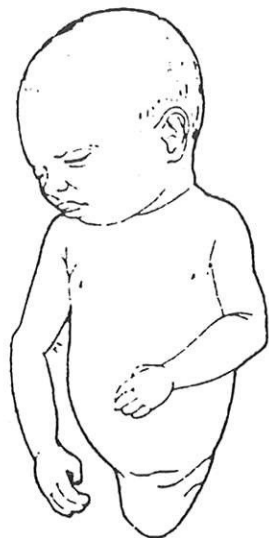

FIGURE N° 1
SIRENE ECTROMELE

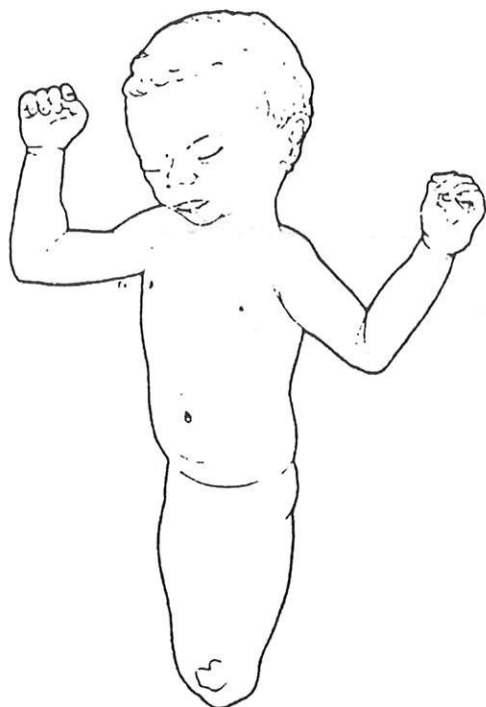


FIGURE N° 2
SIRENE HEMIMELE

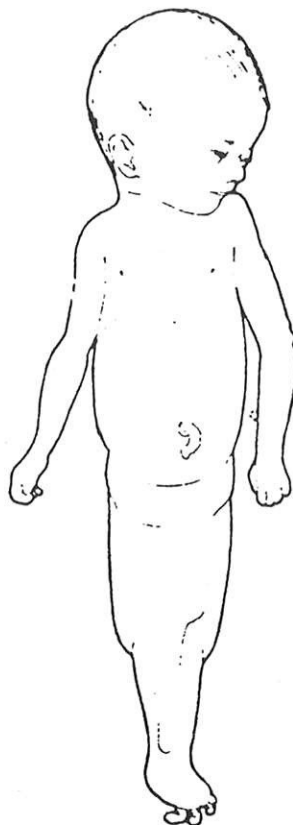


FIGURE N° 3
SIRENE MONOPODE

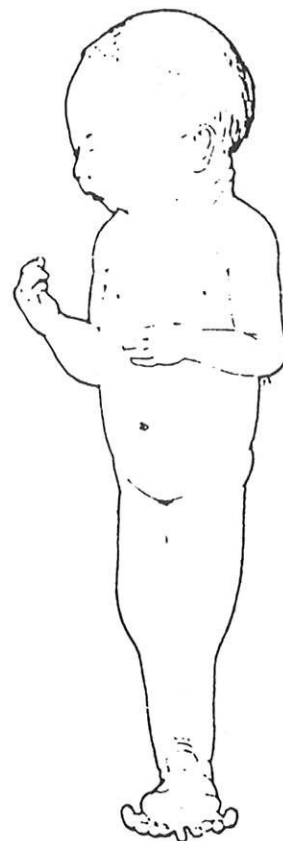


FIGURE N° 4
SIRENE SYMPODE

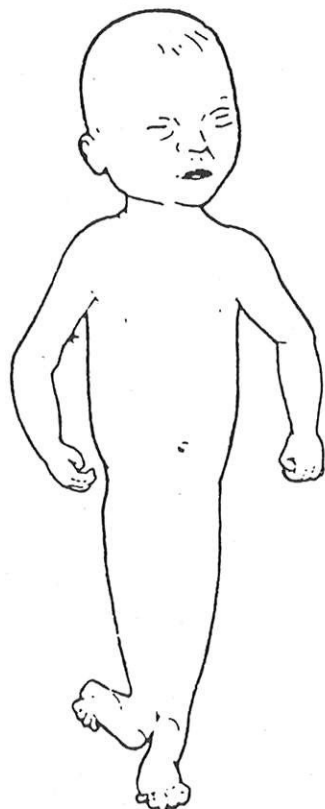


FIGURE N° 5
SYMELOIDE DIPODE

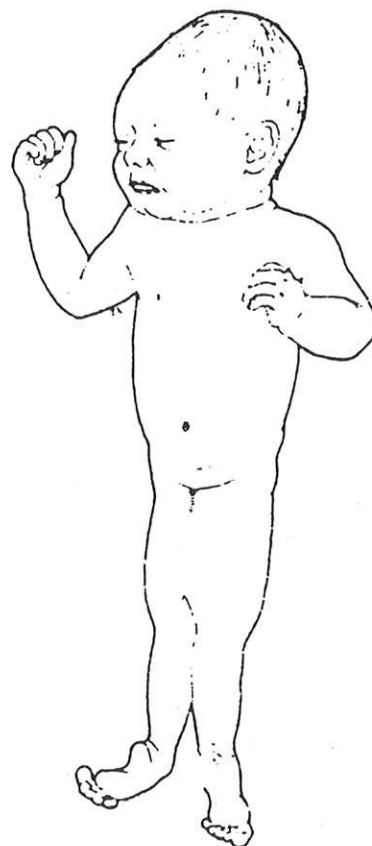


FIGURE N° 6
SYMELOIDE LAMBDOIDE

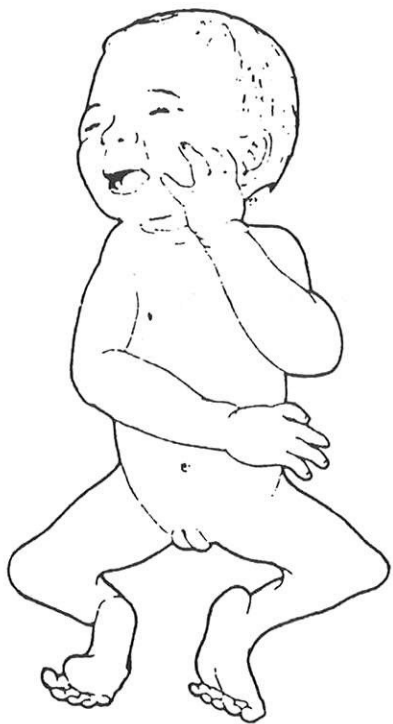

FIGURE. N° 7
SIRENOIDE ANCHIPODE

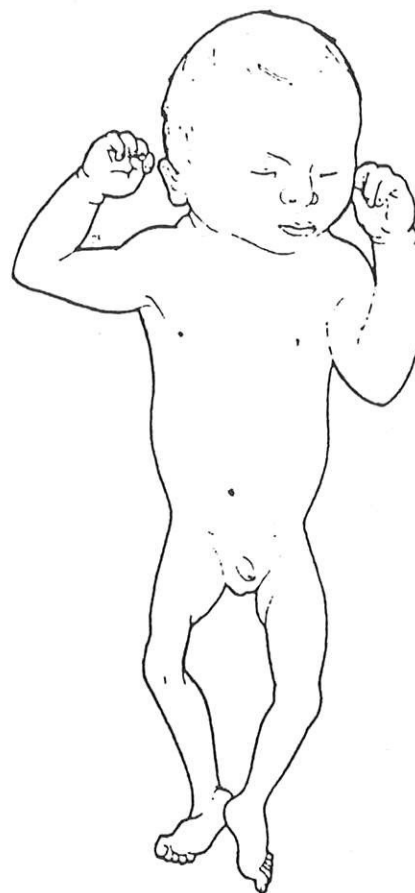


FIGURE N° 8
REGRESSION CAUDALE AVEC ARTHROGRYPOSE
DES MEMBRES INFERIEURS

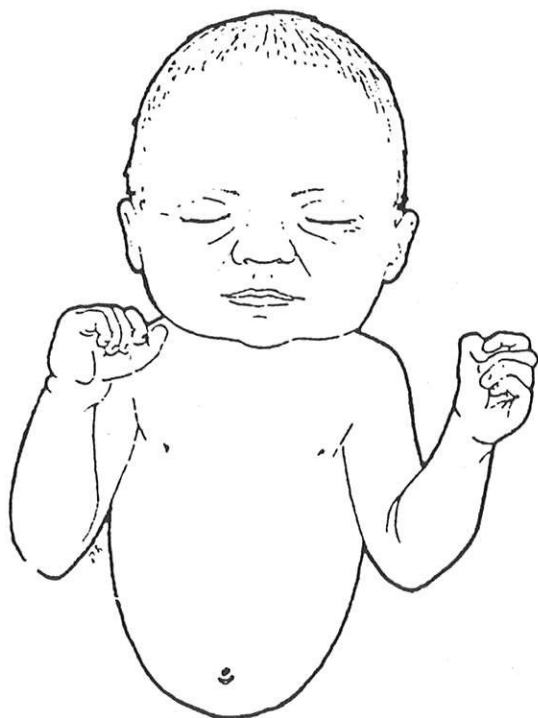

FIGURE. N° 9
ECTROSOMIE CAUDALE

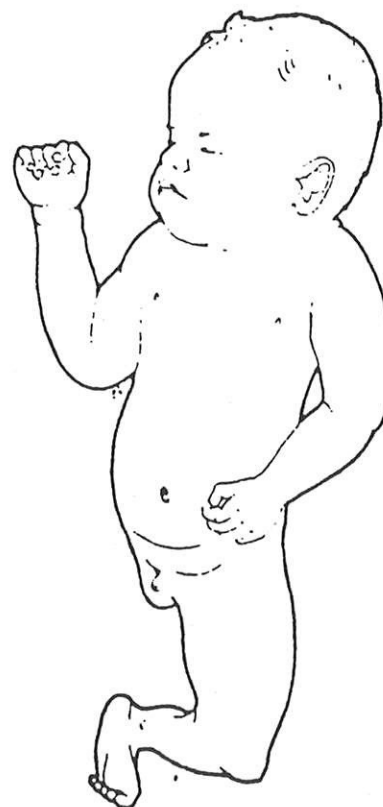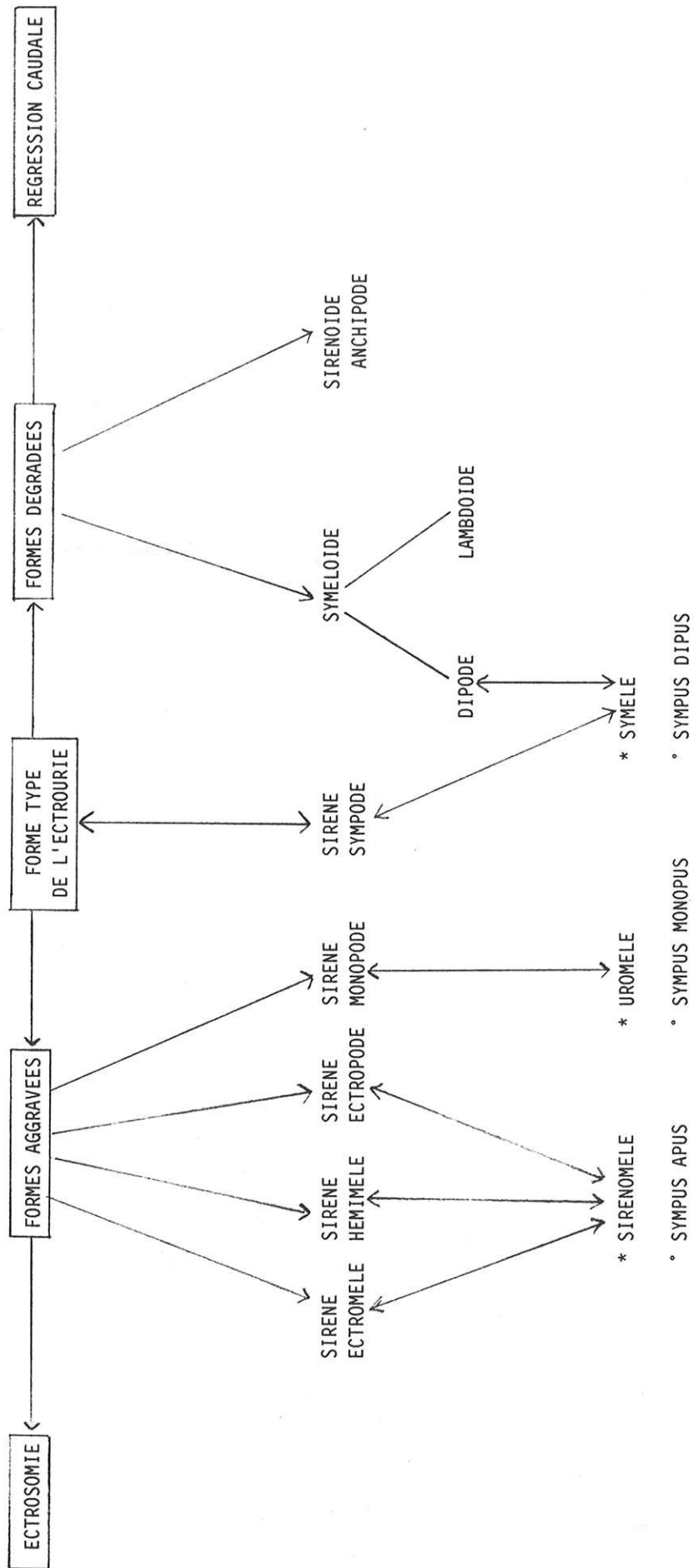


FIGURE N° 10
FAUSSE SIRENE : ECTROURIE & ECTROMELIE UNILATERA

SCHEMA N° II

RECAPITULATIF DES DIFFERENTES CLASSIFICATIONS DE SIRENES A PARTIR DE LA CLASSIFICATION DE

DUHAMEL
 * GEOFFROY SAINT-HILAIRE
 ° FORSTER



* Plus tard, les termes généraux de "SYMPODIA" ou "SIRENOMELIA" ont été attribués à un groupe de monstruosités par KAMPMEIER (33). L'auteur précise par ailleurs que les principales caractéristiques des sirènes qu'il a étudiées sont :

- la prédominance des sirènes mâles
- la fréquence des sirènes issues de grossesses gémellaires
- les anomalies graves des viscères pelviens
- une artère ombilicale unique constante
- un oligoamnios très fréquent

* FELLER et STERNBERG (17) parlent de "SIRENOIDES" pour décrire les monstres qui présentent deux membres inférieurs indépendants en abduction et rotation externe, associés à des malformations viscérales graves incluses dans le syndrome de régression caudale.

* ANCEL (2) parle de "SYMELOIDES" pour décrire les monstres exceptionnels avec un membre inférieur double terminé par deux pieds (SYMELOIDES DIPODES) (FIGURE N° 5) ou avec une cuisse double prolongée par deux jambes distinctes (SYMELOIDES LAMBDOIDES) (FIGURE N° 6).

* Selon DUMAMEL (16), la soudure des membres inférieurs ou **symélie** est la conséquence "la moins grave et la plus variable" de l'avortement du bourgeon caudal ou **ECTROURIE**, dont la traduction habituelle est la disparition des organes pelviens (absence de rectum et d'anus, absence des organes génitaux externes et internes à l'exception des gonades, agénésie rénale bilatérale entraînant le syndrome de POTTER), l'apparition de malformations du rachis et du bassin (agénésie sacrée, anomalies numériques ou morphologiques des vertèbres lombaires), et de malformations des membres inférieurs. Selon cette théorie, l'imperforation anale proviendrait d'une pathogénie distincte c'est-à-dire d'une exagération d'un processus normal de régression de l'appendice caudal, alors qu'en 1961, dans son ouvrage "DE LA SIRENE A L'IMPERFORATION ANALE" (15), il émettait l'hypothèse que la sirène et l'imperforation anale étaient les deux aspects extrêmes du même syndrome de régression caudale.

Par ailleurs, l'auteur apporte une nouvelle classification des sirènes :

- **SIRENE SYMPODE** (FIGURE N° 4)
forme "type" avec deux pieds plus ou moins complets qui sont soudés.
- **SIRENE MONOPODE** (FIGURE N° 3)
avec un seul pied malformé.
- **SIRENE ECTROPODE**
sans pied.
- **SIRENE HEMIMELE** (FIGURE N° 2)
sans segment jambier.

- **SIRENE ECTROMELE** (FIGURE N° 1)

avec des membres inférieurs réduits à une extrémité très rudimentaire.

Selon l'auteur, la **SIRENE SYMPODE** représente la forme **type** de l'ectrourie alors que les autres sont des formes **aggravées** pouvant, à l'extrême, conduire à la disparition de toute la partie du corps située en dessous du pédicule ombilical (**ECTROSOMIE**) (FIGURE N° 9).

A l'inverse, les formes **dégradées** de l'ectrourie qui comprennent les **SIRENOIDES** et les **SYMELOIDES** (FIGURE N° 5-6-7-8) seraient une forme de passage entre les sirènes (ECTROURIE VRAIE) et la régression caudale.

Enfin, il ne faut pas confondre les **SIRENES HEMIMELES** (sans segment jambier) et les **SIRENES ECTROMELES** (avec une extrémité très rudimentaire) avec l'hémimélie ou l'ectromélie simple qui n'ont pas les malformations viscérales ou rachidiennes de la sirène.

De plus, selon DUHAMEL, il existe des monstres présentant un seul membre et qui ne sont pas des sirènes mais de simples ectromèles unilatéraux ou des monomèles (FIGURE N° 10) avec ectrourie unilatérale et survie possible.

En fait, plutôt que de parler de SYMELE, de SIRENOIDE ou de SYMPODE, et afin d'éviter toute confusion, il est préférable de parler de **SIRENE** ainsi que nos Ancêtres et DUHAMEL le faisaient.

IV FREQUENCE

Les sirènes ne sont pas si rares que cela puisqu'elles ont une incidence de **1 pour 60 000 naissances** (CRAWFURD)(09). Il existe actuellement approximativement 380 cas de sirènes décrits dans la littérature jusqu'en 1991.

Elles auraient une incidence de **4 pour 1 000 dans les avortements spontanés** selon FANTEL (42) et il faudrait donc faire des études de tous les matériaux d'avortement spontané afin de trouver la réelle incidence de la sirénomélie.

Elles représentent **1 % de tous les nourrissons malformés** pour de nombreux auteurs (74) et 0,1 à 1 % pour d'autres (24).

V SEXE

Bien que les sirènes de l'histoire aient été traditionnellement décrites comme étant de sexe féminin (11), la **majorité d'entre elles a des gonades mâles** pour de nombreux auteurs (05).

Dans la plupart des cas rapportés, il n'y avait pas d'organes génitaux externes manifestes et cela a probablement fait croire que ces créatures étaient de sexe féminin alors que les gonades n'étaient pas encore observées histologiquement (11).

Le rapport masculin-féminin est d'environ **2,7 pour 1** pour cette monstruosité selon SMITH (63).

Nos deux observations personnelles concernent également deux foetus de sexe masculin.

La raison pour laquelle les hommes sont plus touchés que les femmes n'est pas encore connue même après l'étude de la sirénomélie déterminée génétiquement chez la souris (26).

Le sexe de la sirène, devant l'**absence** presque constante d'organes génitaux **externes**, ne peut donc être déterminé que par l'**étude anatomo-pathologique** des organes génitaux **internes** et/ou par l'**étude du caryotype**.

Dans notre première observation, il n'y a pas d'organes génitaux identifiables à l'examen anatomo-pathologique mais l'étude du **caryotype** révèle un sexe **masculin**.

A l'opposé, dans notre seconde observation, il n'y a pas eu d'étude du caryotype mais l'examen anatomo-pathologique met en évidence des organes génitaux externes **réduits** à la **présence du scrotum**, l'absence de verge et la présence de **testicules en position ectopique intra-abdominale**, avec un aspect immature normal du tissu testiculaire.

VI PARITE

Il y aurait **une plus grande incidence de primigestes** dans la sirénomélie, pour certains auteurs mais sans preuve (43) (55).

Nos observations sont pourtant en désaccord avec cette théorie
puisque :
- le premier cas concernait une femme G_5P_4
- le second cas concernait une femme $G_{11}P_7$

VII PRESENTATION PAR LE SIEGE

Plus de la moitié des sirènes montrent une présentation par le siège (74).

La **difficulté** pour le foetus de **se mouvoir** avec son unique membre **inférieur** dans un liquide amniotique en plus petite quantité peut être une explication (31).

VIII PREMATUREITE ET TAILLE

Les sirènes sont **très souvent prématurées et petites pour leur âge gestationnel**, selon certains auteurs (74) (43).

Nos observations en témoignent puisque :

- le premier cas est un embryon de 16 semaines et 3 jours, pesant 103 g
- le second cas est un fœtus de 26 semaines pesant 1,244 kg et mesurant 23 cm du vertex au coccyx, pour une hauteur totale de 39 cm.

IX RACE

La **première sirène noire** a été décrite par GOODLOW (24). Bien que l'agénésie sacrée ait déjà été décrite dans la race noire, il n'y avait pas eu jusque là de documentation sur la sirène noire.

X GEMELLITE

Une étude sur le lien entre la sirénomélie et la jumeauté est faite par DAVIES (10). Il retrouve 23 cas de jumeaux parmi 327 sirènes et en déduit donc que **7 % des sirènes proviennent d'une grossesse gémellaire**, contre moins de 1 % des naissances pour la population générale.

Il démontre que tous les jumeaux syméliens sont de même sexe et probablement monozygotes (49). Toutes sauf 2 des 24 paires de jumeaux rapportées sont discordantes extérieurement mais dans 2 cas, le cojumeau a respectivement une atrésie anale et des organes génitaux absents. (Les jumeaux ne sont donc concordants que dans deux cas). KALLEN et WINBERG rapportent que l'UIV du frère apparemment bien portant révèle l'existence d'une agénésie rénale unilatérale. A partir de ces observations, une relation entre divers degrés du syndrome de régression caudale de DUHAMEL et la mise au monde de **jumeaux monozygotes le plus souvent discordants** a été conclue par SMITH (65).

Quoiqu'une discordance de survenue de la sirénomélie chez les jumeaux soit de règle, **trois** publications sur des jumeaux ont montré une **concordance** (58).

L'incidence de la sirénomélie est **150 fois plus élevée chez les jumeaux monozygotes** que chez les jumeaux dizygotes ou chez les enfants uniques selon SMITH (65).

En fait, selon STEVENSON (03) et SCHINZEL (60), la fréquence des **malformations congénitales** est **deux fois plus élevée** chez les jumeaux monozygotes que chez les jumeaux dizygotes ou chez les enfants uniques.

SCHWAIBOLD (61) rapporte le premier cas **d'association** de sirénomélie et **d'anencéphalie** chez un jumeau **dizygote** mort-né, RODRIGUEZ (56) cite les trois uniques cas de jumeaux **monozygotes** ayant également un **anencéphalie** et une sirénomélie.

KAPUR (34) présente le premier rapport documenté de sirène née de grossesse gémellaire, avec, par la suite, une **résorption complète de l'un des jumeaux**. Sur la base de ce cas et de la survenue habituelle de la mort du second jumeau dans le premier trimestre de la grossesse, avec disparition ultérieure (phénomène de "disparition gémellaire"), il a suggéré que la **gémellité pourrait être à l'origine de plus d'incidences de survenue de la sirénomélie** que ce qui est couramment apprécié.

Dans nos deux observations personnelles, les sirènes ne sont pas issues de grossesses gémellaires.

XI DESCRIPTION DES PRINCIPALES MALFORMATIONS

1) Malformations des membres inférieurs

La **SYMELIE** est caractérisée par la réunion des deux membres inférieurs dans un même étui cutané. On y trouve deux squelettes distincts ou qui ont **fusionné** par quelques points osseux et avec une **prédominance distale** : les deux péronés ne forment qu'un seul os médian entre les deux tibias.

Dans les cas de fusion plus accentuée, les péronés sont absents, les fémurs fusionnent par leurs extrémités distales ; à l'extrême, les tibias puis une partie des fémurs qui ont fusionné, disparaissent : on parle alors de **SIRENE ECTROMELE**.

Par ailleurs, le degré de fusion des pieds est proportionnel au degré de fusion des os des deux membres inférieurs, sans parallélisme exact.

Le membre inférieur de la sirène subit une **rotation de 180° par rapport à sa position normale**, si bien que la face du membre qui est antérieure chez le sujet normal apparaît postérieure chez la sirène ; la rotule se retrouve donc postérieure.

Pour **WOLFF (73)** qui produit des sirènes chez les embryons de poussin en détruisant la portion axiale de la zone caudale, cela résulte d'une **atrophie des structures caudales qui favorisent le rapprochement des bourgeons des membres inférieurs par leur bord caudal** (c'est-à-dire par le futur bord externe du membre inférieur normal) et **qui supprime la possibilité de rotation normale** (qui oriente le bord caudal du membre inférieur vers l'extérieur).

Pour **DUHAMEL (16)** l'orientation du membre inférieur chez la sirène est due à **une absence de rotation normale des membres**. Les pieds et les orteils regardent en arrière avec les gros orteils en dehors, les petits orteils étant réunis, avec la plante du pied tournée vers l'avant.

Par ailleurs, le membre inférieur double est en **flexion permanente à 90° sur le tronc**.

Notre première observation diffère quelque peu de cette description puisque **la partie sacrée de la colonne vertébrale, en torsion sur un axe vertical, entraîne les membres inférieurs en rotation à 90° seulement** ; le membre inférieur droit est complet sans autre anomalie alors que **le membre inférieur gauche apparaît très hypoplasique, limité à un fin bourgeon ostéo-cartilagineux de 2 cm de long**, les deux squelettes étant donc distincts. Il est important de noter que l'échographiste avait très **précocément (à 16 semaines de grossesse)** constaté la présence d'un **fémur unique**. (PHOTOGRAPHIE N° 3).

Notre deuxième observation rapporte une **sirène sympode** avec fusion des deux membres inférieurs dans un même étui cutané en **un seul membre inférieur de forme conique terminé par un pied rudimentaire** ; ce membre inférieur est en rotation externe, le genou est postérieur et présente une flexion antérieure, la plante du pied regarde en avant et en dehors, le pied se termine par deux gros orteils en position externe, avec une zone dépourvue d'orteil en position centrale. Cette observation est donc typique de la sirène décrite classiquement. La radiographie qui a tout son intérêt ici met en évidence **un seul fémur malformé, court et avec une extrémité inférieure élargie, deux tibias également malformés sans péroné, un seul pied rudimentaire avec seulement deux orteils** (2 métatarses et 4 phalanges) (PHOTOGRAPHIES N° 9-10).

2) Malformations de l'appareil urinaire

A) Variétés de malformations

Dans la plupart des cas, on observe une **agénésie rénale bilatérale**, avec **absence plus ou moins complète de la vessie**, des **uretères** et de l'**urètre**.

A noter que l'on observe parfois une ou deux ébauches de reins, un rein unique en fer à cheval ou polykystique, ou une agénésie rénale droite avec rein gauche hypoplasique ou dysplasique (59).

Notre première observation apparaît donc en contradiction avec ce tableau car les deux reins sont présents et bien lobulés, avec présence de nombreux glomérules foetaux (les deux surrénales sont bien en place, la cortico et la médullo-surrénale sont déjà nettement individualisés) ; par contre, **il n'est pas retrouvé de vessie**.

Notre deuxième observation, elle, apparaît, plus caractéristique des malformations de l'appareil urinaire habituellement constatées chez la sirène puisqu'on note une **agénésie des deux reins**, des **voies urinaires excrétrices** et de la **vessie** (avec surrénales en place).

L'agénésie rénale bilatérale à elle seule explique le **caractère incompatible avec la vie** de telles monstruosité (39).

B) Agénésie rénale bilatérale Syndrome de Potter et Sirénomélie

* L'agénésie rénale bilatérale est également **constante dans le syndrome de POTTER** qui est associé à la sirénomélie.

Ce syndrome qui n'a pas été décrit avant 1663 à cause de la nature interne de ses anomalies est caractérisé par les éléments suivants :

- UNE AGENESIE RENALE BILATERALE
- UN OLIGOAMNIOS
- UN FACIES PARTICULIER MONGOLOIDE
 - avec - un grand front
 - un nez épaté
 - un épicanthus bilatéral
 - mais avec des malformations du pavillon de l'oreilleexemple : fusion hélix anthélix (39)
- UNE HYPOPLASIE PULMONAIRE
- DES ANOMALIES DIVERSES DES MEMBRES
 - (mains botes, pieds bots, arthrogrypose des membres inférieurs)

Cette définition découle de l'étude par E.L. POTTER de 48 agénésies rénales bilatérales découvertes sur 11 000 autopsies pratiquées entre 1935 et 1959 au "LYING HOSPITAL DE CHICAGO".

Elle estime la fréquence du syndrome de POTTER qui est léthal à 1 cas sur 4800 naissances et constate une prédominance du sexe masculin ; sur ces 48 cas, 7 sont des sirènes (50).

Il existerait 11 cas du syndrome de POTTER pour 1 cas de sirène, **alors que la sirénomélie serait toujours associée au syndrome de POTTER** selon l'auteur.

* D'après SMITH (18), l'agénésie rénale provoque l'absence d'élimination urinaire dans la cavité amniotique avec déficit en liquide amniotique durant la vie intra-utérine, ce qui engendre :

- UNE COMPRESSION FOETALE
 - avec - faciès anormal
 - déformations des mains et des pieds
 - présentation en siège
- UN AMNIOS GRANULEUX
- UNE HYPOPLASIE PULMONAIRE
 - (secondaire également à la compression foetale)
 - et qui provoque le décès rapide par insuffisance respiratoire

* Comme étiologies possibles de l'association sirénomélie-syndrome de POTTER (74),

des théories anciennes suggèrent :

- une implantation défectueuse de l'oeuf
- une hypoxie foeto-placentaire
- des défauts allantoidiens primaires
- des adhésions amniotiques
- un oligoamnios

Les théories récentes se concentrent sur :

- les défauts de la ligne primitive
- les défauts internes secondaires à une lésion mésodermique caudale
- les défauts mésodermiques crânio-caudaux multiples en association avec l'oligoamnios.

Ces théories sont similaires en ceci qu'elles tendent toutes à placer le défaut initial dans la région caudale de l'embryon, défaut qui se développe de manière précoce dans l'embryogénèse pour atteindre un nombre aussi grand d'organes.

C) Principales anomalies du syndrome de Potter chez la sirène

a) L'OLIGOAMNIOS

On peut s'attendre selon POTTER & SMITH à trouver l'OLIGOAMNIOS associé à une aplasie rénale quand il n'y a pas d'orifice urétral.

Si KOHLER en 1972 a suggéré que le manque de liquide amniotique pouvait jouer un rôle étiologique dans le développement de la sirène à travers une compression mécanique au niveau de l'extrémité inférieure du fœtus, de nombreux auteurs trouvent cette suggestion difficile à accepter (11).

Selon KERISIT (35), l'association **amnion nodosum** (nodules jaunes de vernix caseosa parsemant le placenta) - **OLIGOAMNIOS** est un fait **constant**.

La réduction souvent importante du liquide amniotique serait pour de nombreux auteurs à l'origine des lésions amniotiques.

L'association **amnion nodosum - malformations foetales** est très fréquente mais **non constante**. Il existe **toujours** des malformations rénales :

- agénésie bilatérale
- agénésie unilatérale avec rein controlatéral hypoplasique ou polykystique,
- ou reins polykystiques bilatéraux.

Elles interviendraient dans l'OLIGOAMNIOS puisque, indépendamment des autres phénomènes complexes régissant la formation et la circulation amniotique, il est actuellement admis que l'**absence de mictions foetales entraîne un OLIGOAMNIOS**.

A ces anomalies urinaires, s'associent fréquemment d'autres malformations :

- génitales
- pulmonaires : toujours présentes lorsqu'il existe une agénésie rénale, pouvant résulter de l'insuffisance du liquide amniotique
- cardiaques
- digestives
- squelettogènes.

L'association **amnion nodosum - malformations foetales - artère ombilicale unique** est également signalée par plusieurs auteurs. Elle existerait environ **une fois sur dix** dans les cas d'**amnion nodosum** selon POTTER et ne doit pas surprendre puisque l'artère ombilicale unique s'accompagne dans environ 1/3 des cas de malformations foetales, en particulier rénales.

L'association à d'autres malformations foetales est habituelle mais non obligatoire.

L'OLIGOAMNIOS est heureusement **facilement décelable** à l'échographie, à un **stade précoce de la grossesse**. Dans notre première observation, l'échographiste le met en évidence de manière très précoce, à 16 semaines de grossesse (PHOTOGRAPHIES N° 1-2-3).

b) LE FACIES PARTICULIER

Selon POTTER (51), il comprend :

- un nez aplati
- des malformations du pavillon de l'oreille
- oreilles parfois basses
- un épicanthus bilatéral
- des fentes palpébrales légèrement obliques en haut et en dehors
- un menton effacé

Ce sont selon HOYME (28) des déformations secondaires à une contrainte foetale intra-utérine prolongée à cause d'un OLIGOAMNIOS.

A noter que si dans notre première observation, il n'y a pas d'anomalie de la face, la sirène de notre deuxième observation a un **grand front**, des **oreilles bassement implantées**, un **nez légèrement épaté** avec une **dépression de l'arête nasale** et un **discret épicanthus bilatéral**.

c) LA PRESENTATION PAR LE SIEGE

Fréquente dans le syndrome de POTTER et chez la sirène, elle est également facilement décelable à l'échographie.

Selon WHRIGHT (74), cela concernerait plus de la moitié des sirènes.

Elle serait expliquée par :

- le manque de liquide amniotique
- la difficulté pour le foetus de s'y mouvoir avec son membre inférieur unique selon JOHNSON (31)

d) L'HYPOPLASIE PULMONAIRE

La plupart du temps, elle est responsable d'une **mort rapide par insuffisance respiratoire** ; l'insuffisance rénale étant responsable seulement lorsqu'elle survient après la 48ème heure (59).

Notre première sirène, malgré l'existence d'un OLIGOAMNIOS sévère décelé à l'échographie, ne possède pas d'hypoplasie pulmonaire.

A l'inverse, notre seconde sirène qui possède une agénésie de tout l'appareil urinaire, présente effectivement des **poumons légèrement atélectasiques**.

3) Absence d'organes génitaux externes et internes

Les organes génitaux **externes** sont **absents** chez la **plupart** des sirènes, suite à une lésion du tubercule génital. Mais on peut voir des organes génitaux externes ambigus (19) (59) ; la présence d'une éminence génitale pouvant faire croire à l'existence d'une verge mais sans formation dépendant des bourrelets génitaux (ni scrotum, ni grandes lèvres) (39) jusqu'à l'absence totale d'organes génitaux externes (61).

Les organes génitaux **internes** sont également **généralement absents** (39) (61) ; en tout cas, il n'existe aucune formation müllérienne distale (utérus et vagin). Parfois, on trouve une ébauche de trompe de Fallope.

Par contre, les **gonades** (qu'elles soient masculines ou féminines) sont fréquemment **retrouvées** à l'examen anatomo-pathologique selon DUHAMEL. (16) Elles sont le plus souvent normales et de sexe masculin (33).

Quand elles ne sont pas retrouvées à l'anatomo-pathologie, une étude du **caryotype** permet la détermination du sexe.

Dans notre première observation, il n'y a pas d'organes génitaux identifiables mais le **caryotype** confirme le sexe **masculin**.

Dans notre seconde observation, les organes génitaux externes sont **réduits à la présence du scrotum** (PHOTOGRAPHIES N° 7-8). **Il n'y a pas de verge. Les testicules ne sont pas intra-scrotaux mais en position ectopique intra-abdominale.** Au microscope, on observe un tissu testiculaire immature d'aspect normal. Le caryotype n'est donc pas nécessaire dans ce cas.

4) Malformations du bassin et du rachis

Les os du bassin sont toujours trouvés mais le bassin est **étroit** avec **agénésie du sacrum fréquente et donc ilions soudés sur la ligne médiane**. Les **Cotyles** sont donc **déplacés** et dans les formes graves de symélie, ils **peuvent se réunir** en arrière dans le prolongement du rachis malformé, selon SOMYE (66), sans que cette malformation soit responsable de la rotation des membres inférieurs.

* Pour DUHAMEL (15), l'**agénésie sacrée** est due à une **malformation régressive de la région caudale de l'embryon, et peut parfois déborder sur le rachis lombaire**.

Il n'y a pas, selon l'auteur, de malformations du rachis typiques de la sirène, mais **quatre groupes** d'anomalies peuvent être retrouvés :

- des AGENESIES SACRO-COCCYGIENNES et parfois LOMBAIRES déjà citées
- des MALFORMATIONS DES CORPS VERTEBRAUX

Les corps vertébraux sont parfois fendus sagittalement : **vertèbres papillon**, des **hémi-vertèbres surnuméraires** peuvent être retrouvées.

- des DYSMORPHOSES

C'est l'association de **plusieurs** malformations des corps vertébraux sur un **même segment du rachis**, regroupant : fentes vertébrales, hémi-vertèbres et blocs vertébraux.

- des ANOMALIES NUMERIQUES

* PAR EXCES :

Existence d'une **vertèbre lombaire surnuméraire** avec 34 vertèbres au total, c'est-à-dire avec un nombre normal des vertèbres des autres segments du rachis ; cette anomalie congénitale traduisant un arrêt dans l'évolution a été ainsi appelée "**EPISTASIS**" par GADOW cité par DUHAMEL (14)

* PAR DEFAUT :

Par exemple, quatre vertèbres sacrées avec rachis lombaire et coccyx normaux.

* En fait, selon SOMYE (66), les anomalies osseuses les plus fréquentes chez la sirène sont :

- L'AGENESIE PARTIELLE OU TOTALE DU SACRUM
et
- LA PRESENCE D'UNE 6EME VERTEBRE LOMBAIRE

Notre première observation ne met pas en évidence ce type de malformation puisque la partie sacrée de la colonne vertébrale est simplement en torsion sur un axe vertical.

A l'opposé, notre seconde observation est plus typique et la radiographie qui a tout son intérêt ici met en évidence :

- une **agénésie lombaire partielle**.
(Il ne semble exister que 4 vertèbres lombaires)
- une **agénésie du sacrum et du coccyx**

(PHOTOGRAPHIES N° 9-10)

* Les malformations osseuses sont pour DUHAMEL **celles les plus fréquemment associées aux anomalies ano-rectales** (13).

5) Les anomalies ano-rectales

Toujours selon DUHAMEL (16), l'intestin chez les sirènes se termine toujours en **cul de sac** au fond du pelvis, **sans rectum ni anus**.

Selon SOMYE (66), **l'imperforation anale est l'anomalie la plus souvent citée**, même dans les descriptions les plus incomplètes.

Pourtant, dans notre première observation, le tube digestif exstrophé en totalité, avec présence d'un mésentère médian, a une muqueuse colique, grêlique et gastrique bien différenciée, dépourvue de phénomène pathologique. L'examen anatomo-pathologique ne précise malheureusement pas s'il existe ou pas un rectum et/ou un anus, mais on peut penser qu'il existe une imperforation anale.

Notre seconde observation, elle, illustre bien ce décrit par DUHAMEL car au niveau de la face dorsale, le relief fessier est réduit à une seule convexité centrée par une petite **fossette borgne** à la place présumptive de l'anus, avec donc **absence de perforation anale** ; l'intestin se termine au fond du pelvis par un **colon borgne**, celui-ci étant rattaché à la paroi cutanée hypogastrique par un récessus fibreux. Il n'y a pas non plus de mésentère commun.

6) L'artère ombilicale unique

Le cordon ombilical contient habituellement une veine et deux artères issues des vaisseaux hypogastriques.

Les sirènes présentent très fréquemment une artère ombilicale unique **naissant de l'aorte directement**.

Les artères ombilicales uniques surviendraient pour de nombreux auteurs, selon MALKASIAN (43), chez **0,65 à 1 % de tous les nouveaux-nés**, seraient **légèrement plus fréquentes** dans le sexe féminin avec **46 %** d'artères ombilicales uniques **associées à des anomalies congénitales**.

Pour DESURMON (12) la fréquence de cette anomalie est de **0,2 à 1%** dans la population générale et cette anomalie s'associe à des **malformations diverses dans 23 % des cas**, touchant par ordre décroissant :

- l'appareil digestif
- le squelette
- l'appareil génito-urinaire
- le système cardio-vasculaire
- le système nerveux

ces malformations pouvant toucher un ou plusieurs appareils.

L'artère ombilicale unique est par ailleurs parfois retrouvée chez des nouveaux-nés normaux en dehors de cette anomalie.

Nous reviendrons ultérieurement sur l'artère ombilicale unique, à propos d'une discussion sur son éventuel rôle étiopathogénique chez la sirène.

S'il n'y a malheureusement pas eu d'étude du cordon ombilical dans notre première observation, notre seconde observation décrit bien un cordon comprenant deux vaisseaux dont une **artère** et une veine d'aspect normal.

7) Autres anomalies

En dehors des malformations caractéristiques citées ci-dessus, quatre anomalies, non rares, peuvent être rencontrées avec une fréquence variable chez les sirènes.

- CARDIOPATHIE CONGENITALE
- FISTULE TRACHEO-OESOPHAGIENNE AVEC OU SANS ATRESIE DE L'OESOPHAGE
- MAIN BOTE PAR AGENESIE DU RAYON RADIAL
- SPINA BIFIDA

SOMYE (66) mentionne d'autres anomalies survenues chez les sirènes comme :

- L'HYDROCEPHALIE
- L'ABSENCE D'YEUX
- LA FENTE LABIALE ET LA DIVISION PALATINE
- LES MALFORMATIONS DES MEMBRES SUPERIEURS EN DEHORS DE L'AGENESIE RADIALE
- L'ABSENCE DE L'UN OU DES DEUX MEMBRES SUPERIEURS
- L'ABSENCE D'AVANT-BRAS
- DES DOIGTS SURNUMERAIRES OU ABSENTS
- UNE SYNDACTYLIE

BISWAS (05) cite le cas d'une SYMELIE ASSOCIEE A UNE AMELIE DES MEMBRES SUPERIEURS chez un des deux jumeaux monozygotes, l'autre jumeau étant normal.

SCHWAIBOLD (61), PFEIFFER & BECKER (49) évoquent L'ANENCEPHALIE ASSOCIEE A LA SIRENOMELIE.

Dans notre première observation, est décrit un **hématocèle occipital** (PHOTOGRAPHIES N° 4-5-6) de 3 cm de diamètre, à contenu hémorragique, avec aspect normal de l'encéphale par ailleurs.

Les prélèvements effectués au niveau de l'excroissance occipitale montrent une fine paroi constituée d'un tissu d'aspect mésenchymateux richement vascularisé, recouvert d'un épithélium de type malpighien aplati, avec présence de foyers d'hématopoïèse dans l'épaisseur de cette paroi membranaire, délimitant une cavité à contenu hémorragique, sans tissu méningothélial identifiable.

Il est aussi décrit une **EXSTROPHIE DE TOUTE LA PARTIE ABDOMINALE (Laparoschisis)** avec extériorisation des viscères abdominaux recouverts partiellement d'une mince membrane, soit une STROPHOSOMIE correspondant à une aplasie du pelvis avec absence de périnée et de paroi abdominale : **LAPAROSCHISIS** (PHOTOGRAPHIES N° 5-6). Enfin, on retrouve un **pli palmaire médian**.

Notre deuxième observation n'apporte pas d'exemple d'anomalies autres que les malformations caractéristiques de la sirénomélie.

XII REMARQUE : SIRENE VIABLE

Le rapport de SAVADER (59) présente une occurrence **unique** de sirène chez un nourrisson bien portant qui a les manifestations externes les plus significativement typiques du syndrome, mais qui a des reins et des poumons bien développés et fonctionnels.

Cela a donné **un nourrisson sirène avec une anatomie et une physiologie compatibles avec la survie à long terme.**

On ne peut trouver aucun autre cas similaire dans la littérature. L'évaluation de ce nourrisson, par résonance magnétique, a tenu compte des extrémités inférieures, du tissu mou, du tissu musculaire et de la description précise de l'anatomie épiphysaire, et a, de ce fait, démontré que la séparation chirurgicale des extrémités inférieures était une possibilité viable, dans ce cas précis.

CHAPITRE IV
EMBRYOPATHOGENIE

I RAPPEL EMBRYOLOGIQUE (01) (38) (68)

Les malformations constatées chez la sirène concernent plusieurs appareils et le rappel de leur morphogénèse permettra de mieux comprendre les différentes hypothèses embryopathogéniques de cette monstruosité qui seront évoquées ultérieurement.

1) Embryologie Générale

A) 1ère semaine de développement

a) SEGMENTATION

Après que l'ovocyte soit fécondé (12ème - 24ème heure), il se segmente au cours de sa migration tubaire en 2 **blastomères** (30ème heure) puis en 4 (40ème - 50ème heure) puis en 8 (60ème heure) et enfin en 12 à 16 (4ème jour) : c'est le stade de la **morula**, au niveau de l'isthme de la trompe.

Durant le "voyage tubaire" jusqu'à la fin du stade morula, l'oeuf ne change pratiquement pas de volume (150 μ) et reste entouré de sa membrane pellucide, tandis que les blastomères sont de plus en plus petits.

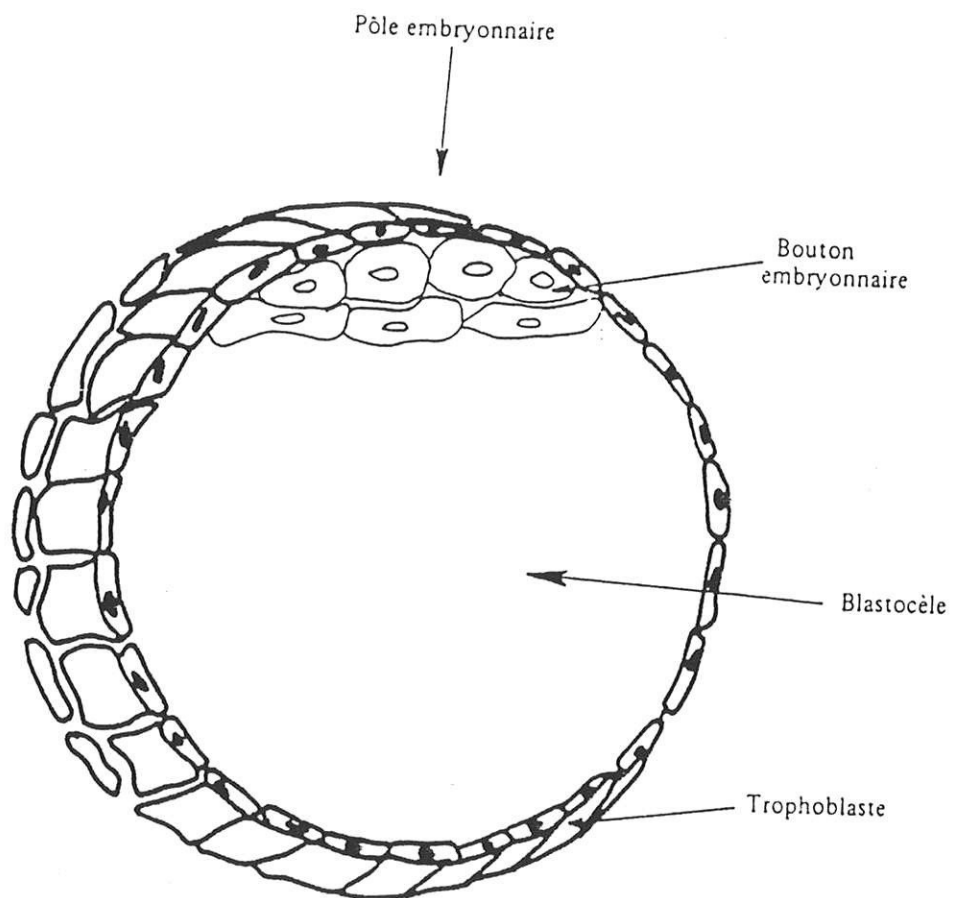
Lorsque la morula pénètre dans la cavité utérine (5ème jour), les espaces intercellulaires confluent pour former le **blastocèle** encore appelé **cavité de segmentation** qui contient le magma réticulé tandis que la membrane pellucide disparaît rapidement : la morula s'est transformée en **blastocyste libre** (qui va progressivement augmenter de volume). Les blastomères périphériques forment le **trophoblaste** (paroi du blastocyste), tandis que les blastomères centraux forment, à un pôle de l'oeuf, serrés les uns contre les autres, le **bouton embryonnaire**.

(SCHEMA N° III)

b) NIDATION

Le blastocyste commence à s'implanter vers le 6ème - 7ème jour par son pôle embryonnaire, dans la muqueuse utérine grâce à l'activité lytique du syncytiotrophoblaste qui est la couche externe du trophoblaste ; la couche interne étant appelée cytotrophoblaste.

A ce stade, le bouton embryonnaire commence à s'individualiser nettement du trophoblaste.



BLASTOCYSTE LIBRE (4^e jour 1/2) SECTIONNE

SCHEMA N° III

D'APRES EMBRYOLOGIE HUMAINE (01)

B) 2ème semaine de développement Formation du disque embryonnaire

La multiplication des cellules du bouton embryonnaire est suivie d'un clivage en son sein, clivage assurant la formation de la cavité amniotique **primaire** dont le plancher, l'**ectoblaste** est un premier feuillet doublé en dessous d'un second feuillet : l'**entoblaste** qui, lui, sert de plafond à une seconde cavité : la **vésicule vitelline** ou **lécithocèle**.

Entoblaste et Ectoblaste forment donc le **disque embryonnaire** séparant cavité amniotique et vésicule vitelline.

Par ailleurs le mésenchyme primaire (constitué du magma réticulé et des cellules isolées) qui est un tissu de soutien lâche entre les cavités et le trophoblaste, forme avec le trophoblaste le **chorion**.

Enfin, l'**allantoïde** est un petit diverticule qui naît de la vésicule vitelline, au voisinage de la partie caudale du disque embryonnaire.

C'est à la jonction du mésenchyme allantoïdien, entre l'embryon et le Chorion que se développent les **vaisseaux ombilicaux** assurant la nutrition de l'embryon.

(SCHEMA N° IV)

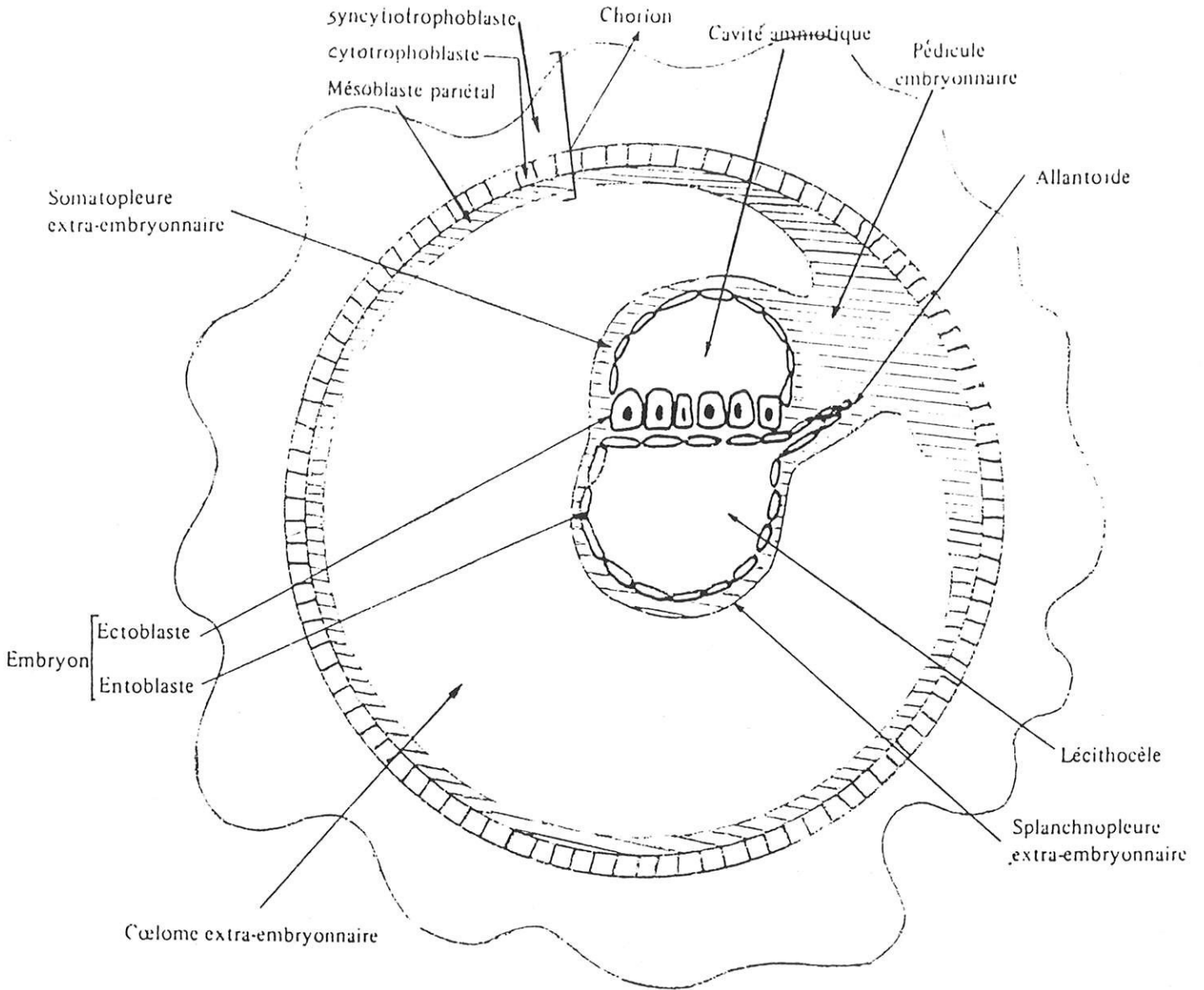
C) Mise en place et destinée du mésoderme

La **gastrulation** est un phénomène fondamental correspondant à la mise en place du 3ème feuillet de l'embryon : le **chordomésoblaste**.

Une étroite rainure médiane, longée de chaque côté par de légers renflements, apparaît à la surface de l'ectoblaste, en regard de la cavité amniotique : c'est la **ligne primitive** (fin de la 2ème semaine) (15ème-16ème jour) limitée en avant par le **noeud de HENSEN** et en arrière par la **membrane cloacale**.

Les cellules ectoblastiques glissent en profondeur au niveau de la ligne primitive et migrent entre ectoblaste et entoblaste pour former un feuillet intermédiaire : le **mésoblaste**.

Les cellules qui s'invaginent dans la région du noeud de HENSEN se dirigent sur la ligne médiane, en direction crâniale, formant une invagination en doigt de gant : le **canal chordal**.



ŒUF HUMAIN A LA FIN DE LA 2e SEMAINE

SCHEMA N° IV
D'APRES EMBRYOLOGIE HUMAINE (01)

Vers le 17^{ème} jour, le mésoblaste, situé entre les deux feuillets primitifs, occupe la totalité du disque germinal sauf en deux points :

l'un en avant du canal chordal
constituant la **membrane pharyngienne** et qui formera la limite crâniale (antérieure) de l'axe embryonnaire

l'autre en arrière de la ligne primitive
constituant la **membrane cloacale** et qui formera la limite caudale (postérieure) de l'axe embryonnaire.

(SCHEMA N° V - VI)

Au 18^{ème} jour, le canal chordal fusionne avec l'entoblaste sous-jacent et s'ouvre dans la vésicule vitelline. La portion restante du canal chordal se replie autour d'un axe longitudinal pour former la **chorde dorsale** qui représente le squelette primaire de l'embryon devenu tridermique.

A partir du 18^{ème} jour du développement, un certain nombre de cellules du mésoblaste jouxtant la ligne médiane se mettent à proliférer pour former une plaque épaisse : le **mésoblaste para-axial**.

Plus latéralement, le mésoblaste reste peu épais et constitue la **lame latérale** qui se clive en deux couches :

l'une en continuité avec le mésenchyme extra-embryonnaire tapissant l'amnios : c'est la somatopleure intra-embryonnaire,

l'autre en continuité avec le mésenchyme tapissant la vésicule vitelline : c'est la splanchnopleure intra-embryonnaire.

A elles deux, ces couches limitent une nouvelle cavité : le coelome interne, lequel, de chaque côté de l'embryon, s'ouvre dans le coelome externe.

Le tissu qui unit au début le mésoblaste para-axial et la lame latérale, est appelé **mésoblaste intermédiaire**.

Vers le 21^{ème} jour :

Le **mésoblaste para-axial** se segmente en massifs cellulaires métamérisés : les **somites**.

On peut apprécier la taille et l'âge de l'embryon en fonction du nombre de ses somites.

Les premiers somites apparaissent à la partie moyenne de l'embryon, mais en raison du développement céphalique prédominant dès ce stade, cette zone correspond en fait à la future région occipitale. La segmentation progresse ensuite vers la région caudale.

La **lame intermédiaire** est à l'origine du **cordon métanéphrogène** qui donnera l'**appareil rénal**. Cette masse mésoblastique subit dans les régions cervicale et thoracique supérieure une segmentation métamérique parallèle à celle des somites et formant des amas cellulaires isolés : les **néphrotomes**. Mais cette

CINÉTIQUE DE LA GASTRULATION

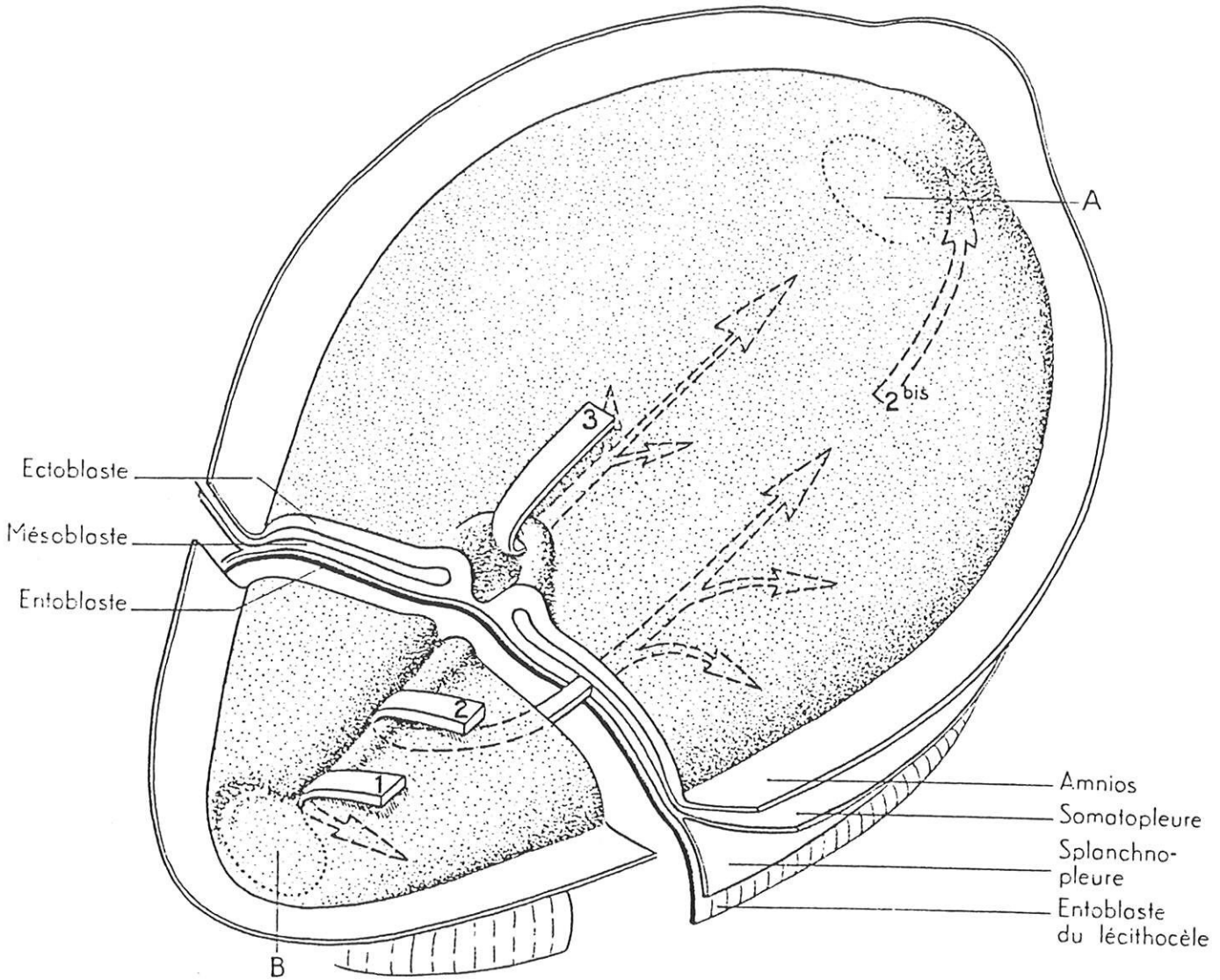


Fig. 3. — Vue générale des migrations cellulaires lors de la gastrulation, les flèches indiquent la direction des mouvements des cellules ectoblastiques :

- flèche 1 : origine du mésoblaste de l'extrémité caudale;
- flèche 2 : origine du mésoblaste latéral;
- flèche 2 bis : une partie du mésoblaste latéral atteint l'extrémité céphalique;
- flèche 3 : origine du matériel chordal (invaginé au niveau du nœud de Hensen).

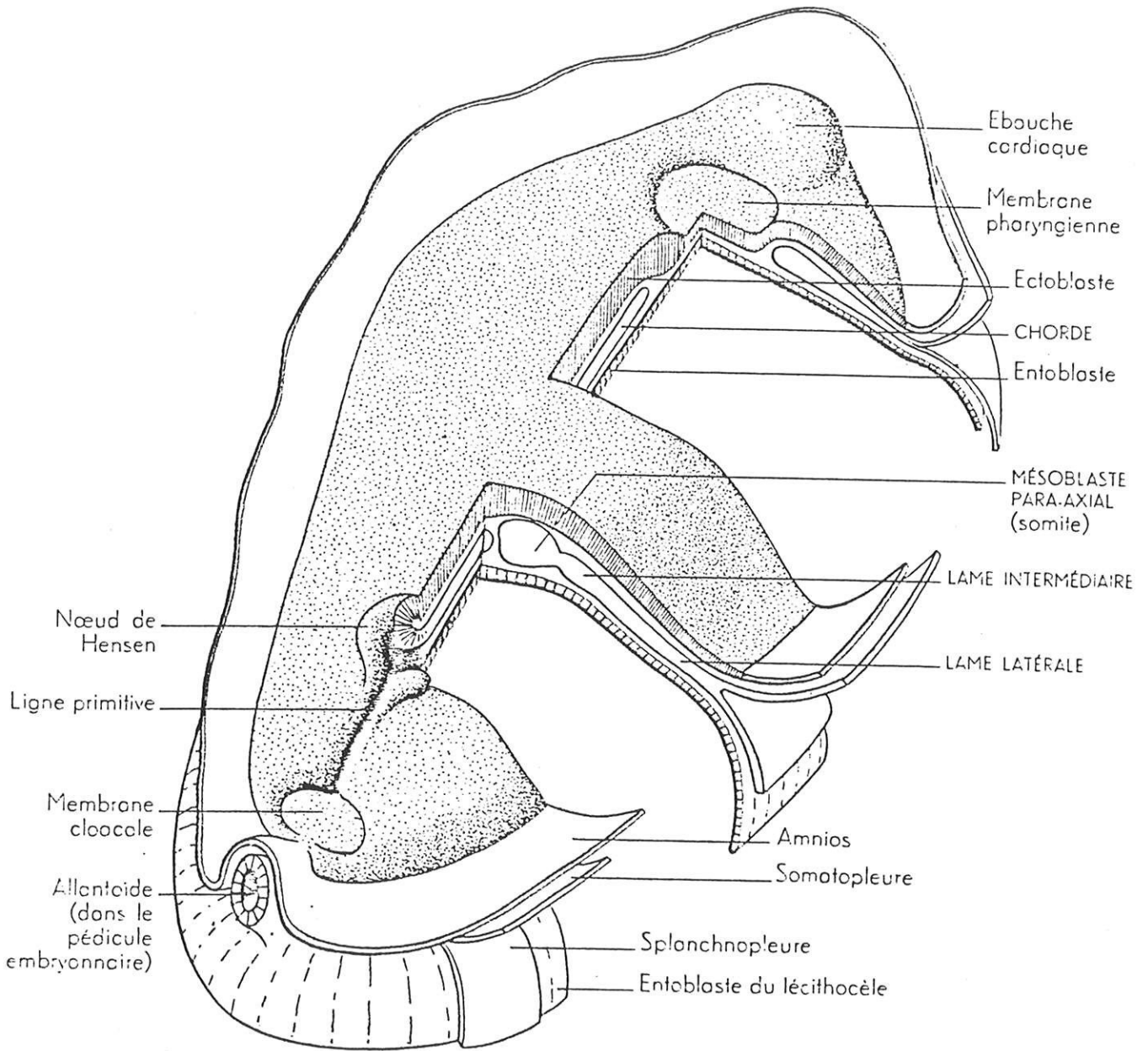
Les lettres A et B repèrent deux zones où le mésoblaste ne s'interpose pas entre ectoblaste et entoblaste : ce sont les futures membranes pharyngienne (A) et cloacale (B).

L'embryon a été sectionné transversalement dans son tiers postérieur pour montrer les rapports des 3 feuilletts.

SCHEMA N° V

D'APRES TUCHMANN-DUPLESSIS (68)

EVOLUTION DU MESOBLASTE



SCHEMA N° VI

D'APRES TUCHMANN-DUPLESSIS (68)

segmentation restera incomplète et n'atteindra pas la partie caudale du cordon métanéphrogène (lame non segmentée).

La **lame latérale** se divise par clivage en deux feuillets :

l'un double l'entoblaste et se continue avec la splanchnopleure extra-embryonnaire recouvrant le lecithocèle : c'est la splanchnopleure intra-embryonnaire qui donnera essentiellement les **tuniques musculaires et conjonctives des viscères du tronc.**

l'autre double l'ectoblaste et se continue avec la somatopleure extra-embryonnaire qui participera à la constitution des **parois latérales et ventrale du tronc.**

Entre les deux feuillets de la lame latérale, apparaît une cavité qui prolonge le coelome extra-embryonnaire : c'est le **coelome interne, future cavité pleuro-péricardo-péritonéale.**

A la fin de la 5ème semaine, l'embryon humain possède environ 42 paires de somites. Le somite est essentiellement à l'origine du **sclérotome** qui donnera l'**ébauche vertébrale** et du **dermomyotome** qui donnera **une partie de l'appareil musculaire, le derme et le tissu sous-cutané.**

D) La délimitation

Jusqu'à la gastrulation, l'embryon est un disque en continuité avec les annexes sur toute sa périphérie. La délimitation qui consiste en un phénomène **d'enroulement** autour du disque embryonnaire, le transforme en un tube et **l'isole** de ses annexes auxquelles il n'est plus relié, finalement que par un mince pédicule, le **cordons ombilical.**

Au niveau de la région ombilicale, la fermeture reste **incomplète** jusqu'à la naissance : c'est le lieu de passage des éléments du cordon ombilical.

Au dessus et au dessous de l'ombilic, les processus initiaux sont exactement les mêmes, mais par la suite, ils aboutissent à une fermeture **complète** de la paroi et à la constitution d'un mésentère ventral. C'est l'involution différente de ce mésentère qui imprime sa particularité à chacune de ces régions.

* L'extrémité crâniale résulte

- du développement prépondérant de l'encéphale
 - du mouvement de bascule de l'ébauche cardiaque qui, de sa situation initiale nettement crâniale, devient franchement ventrale.
- Le développement encéphalique et la bascule cardiaque contribuent à délimiter, de part et d'autre de la membrane pharyngienne :
- * en arrière d'elle, un diverticule entoblastique, **futur intestin antérieur**
 - * en avant d'elle, une dépression épiblastique largement ouverte dans la cavité amniotique : le stomodaeum ou **bouche primitive.**

* **L'extrémité caudale**, tout en ayant un développement moindre, subit le même enroulement ventral. Le pédicule embryonnaire contenant l'allantoïde et les vaisseaux placentaires passe d'une position primitivement dorsale à une position définitivement ventrale. Ce mouvement contribue à délimiter :

- la région cloacale, zone de confluence de la partie terminale de l'intestin postérieur et de l'allantoïde
- le bourgeon caudal contenant la partie terminale de la chorde, du mésenchyme et un diverticule de l'intestin postérieur. Ce bourgeon caudal régressera totalement.

E) Réseau vasculaire

Il existe 4 réseaux :

- réseau vitellin vasculo-sanguin
- réseau allantoïdien vasculaire
- réseau vasculaire intra-embryonnaire
- réseau villositaire (dans le chorion) vasculaire

Le réseau allantoïdien se transformera en **réseau ombilical**.

Les trois réseaux (vitellin, ombilical et villositaire) se connecteront entre eux et aussi au réseau vasculaire embryonnaire.

F) Les annexes embryonnaires chez les jumeaux

Chez les jumeaux, la disposition des membranes foetales varie selon le type de jumeaux et chez les jumeaux monozygotes, selon le moment de la séparation. La variété de jumeaux la plus fréquente est constituée par les jumeaux dizygotes ou "faux jumeaux".

a) LES JUMEAUX DIZYGOTES :

Ils résultent de la ponte simultanée de deux ovocytes et de leur fécondation simultanée par deux spermatozoïdes différents. Les deux zygotes ont une constitution généralement totalement différente et les deux jumeaux n'ont **pas plus de ressemblance que des frères ou des soeurs d'âge différent**.

Ils peuvent être de **même sexe** ou de sexe **différent**. Chaque zygote s'implante individuellement dans l'utérus et y développe son **propre placenta**, son **propre annios** et son **propre chorion**. Parfois, toutefois les deux placentas sont situés au contact l'un de l'autre et peuvent se fusionner (de même que les chorions).

b) LES JUMEAUX MONOZYGOTES :

Ils proviennent d'un seul oeuf fécondé et résultent du clivage du zygote à des stades divers du développement.

- Au stade des deux blastomères (cas le plus rare) :

Les deux zygotes se développent séparément à l'intérieur de la membrane pellucide. Après disparition de la membrane pellucide, deux blastocystes s'implantent séparément et chaque embryon possède son placenta et son chorion. La disposition des membranes est la même que chez les jumeaux dizygotes mais le diagnostic de monozygotisme est fait sur la **similitude des groupes sanguins, des empreintes digitales, du sexe et de l'aspect physique extérieur** (couleur des yeux et des cheveux).

- Au début du stade blastocyste (majorité des cas) :

Le bouton embryonnaire se clive en deux amas cellulaires à l'intérieur d'une même cavité de segmentation. Les deux embryons ont un **placenta commun et une cavité exocoelomique commune**, mais des **cavités amniotiques séparées**.

- Au stade didermique (dans de rares cas) :

Juste avant l'apparition de la ligne primitive, le mode de clivage aboutit à la formation de deux jumeaux ayant un **seul placenta**, une **seule cavité chorionique** et une **seule cavité amniotique**.

- A un stade ultérieur du développement :

Le clivage du zygote peut alors aboutir à un clivage incomplet de l'axe embryonnaire. Cette séparation incomplète du disque embryonnaire aboutit au développement de **monstres doubles**. Ces derniers étant toujours contenus dans un amnios unique sont donc, d'après DUHAMEL (16) "toujours déterminés au stade du disque germinal et résultent de la **fusion partielle** de deux lignes primitives (quand elles forment un angle entre elles), de leur **rapprochement** (quand elles sont parallèles) ou de leur **opposition** (quand elles sont bout à bout)".

La **fréquence** des jumeaux varie considérablement d'une région à l'autre. Les chiffres varient de 0,65 % des naissances (JAPON) à 1,45 % (NORVEGE). Aux ETATS-UNIS, la fréquence des jumeaux est de 1,08 % dans la population blanche et de 1,36 % dans la population de couleur. **70 %** environ appartiennent au type **dizygote** et **30 %** au type **monozygote**.

La fréquence des monozygotes est indépendante de l'âge maternel, mais les jumeaux dizygotes sont plus fréquents chez les mères âgées. Après une première grossesse gémellaire, les chances de nouvelle grossesse gémellaire sont de 3 à 5 fois plus grandes que dans le reste de la population. La fréquence des grossesses gémellaires est principalement sous l'influence du génotype maternel(38).

2) Embryologie spéciale

A) Formation du système uro-génital selon FERRU (18)

(SCHEMA N° VII - VIII)

a) DANS LA REGION CEPHALIQUE

Au cours de la 3ème semaine de développement, le mésoblaste intermédiaire donne les néphrotomes qui, par fusion se transforment en **pronéphros**. A la fin de la 4ème semaine, le pronéphros disparaît et donne le **canal de WOLFF**.

b) DANS LA REGION DORSALE

Les néphrotomes se transforment en **mésonephros** qui, à la fin du 2ème mois, se différencie en **corps de WOLFF**.

Sur sa face interne, apparaissent, dès la 4ème semaine, les **crêtes génitales** (ébauches des futures gonades).

Sur la face externe, apparaît le **canal de MULLER**. Celui-ci prolifère vers la région caudale, croisant le canal de WOLFF, pour s'adosser au canal de MULLER controlatéral sur la ligne médiane. Ils s'accolent ainsi pour former, dans la dernière partie de leur trajet, le **canal utéro-vaginal** qui s'abouche à la face postérieure du **sinus uro-génital**.

Entre la 8ème et la 10ème semaine de développement, la différenciation des organes génitaux internes se fait en fonction de la différenciation des gonades :

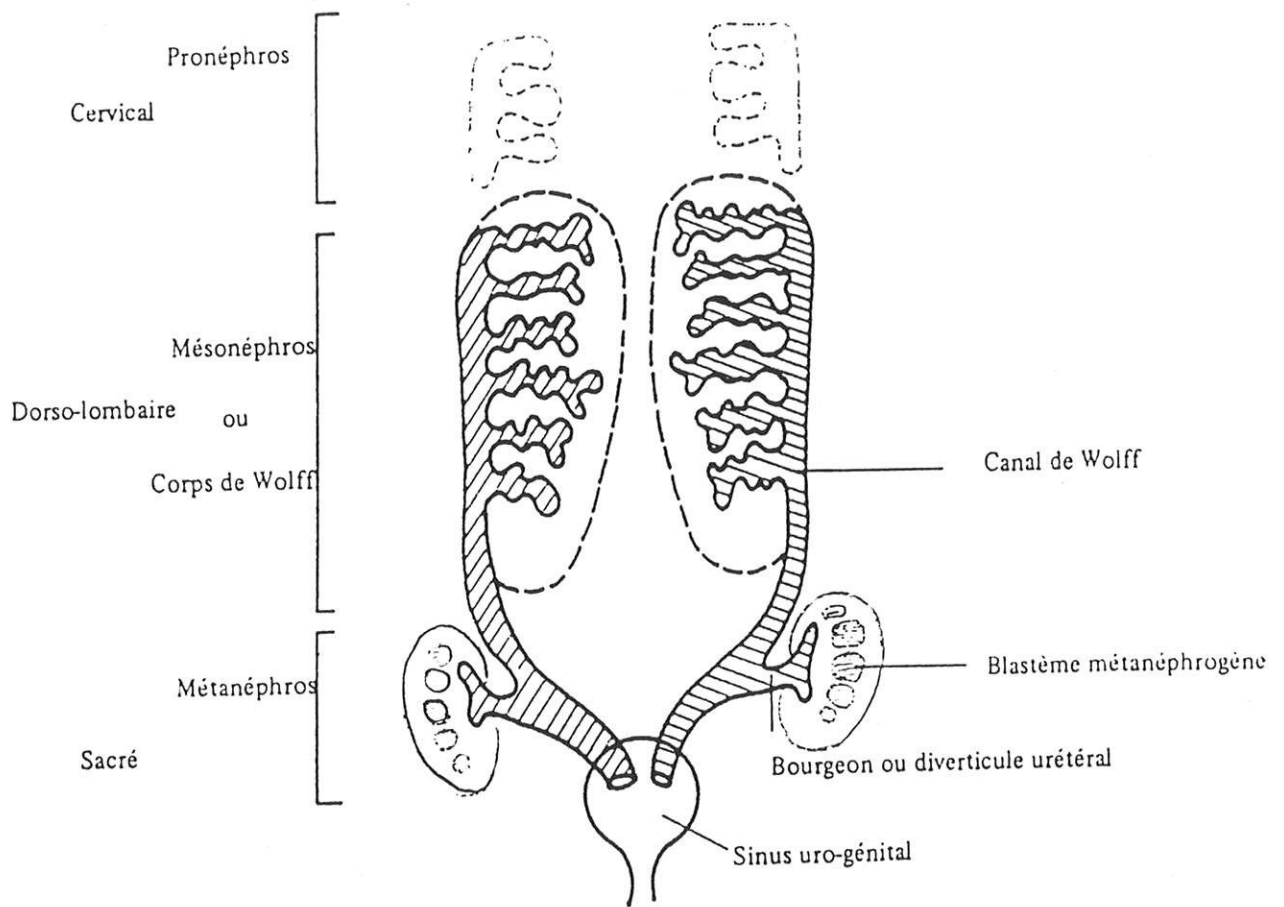
- POUR L'HOMME :

Les canaux de MULLER régressent en presque totalité alors que les **canaux de WOLFF** forment les **voies génitales principales** (**épididyme, canal déférent, vésicule séminale, canal éjaculateur**). La prostate naît dans la zone où arrivent les canaux de WOLFF.

- POUR LA FEMME :

Les canaux de WOLFF vont régresser. Les **canaux de MULLER** vont atteindre leur plein développement et leurs parties supérieures et moyennes donneront les **trompes**, alors que le canal utéro-vaginal donnera l'**utérus** et le **vagin**.

LES TROIS REINS EN VUE VENTRALE

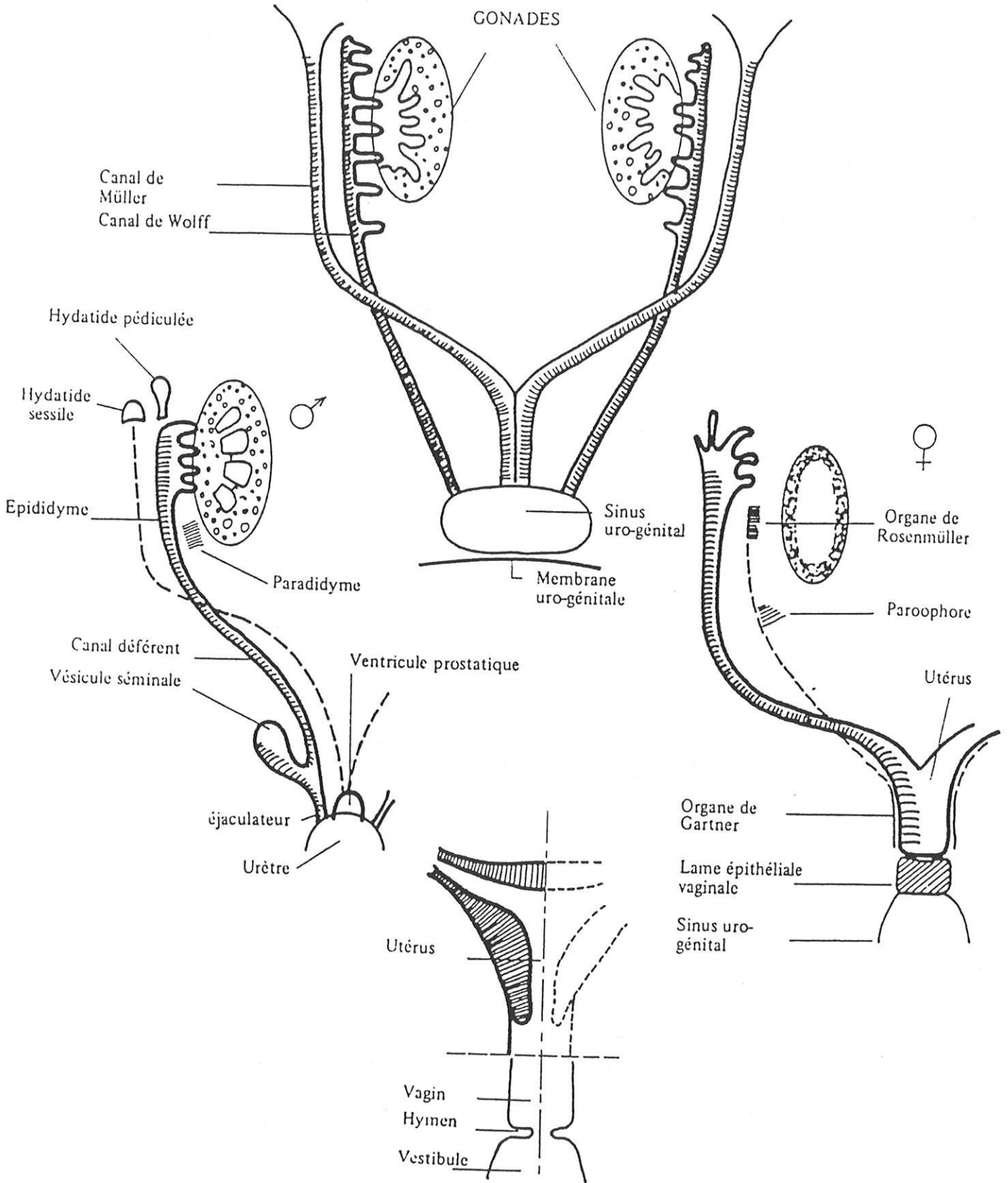


SCHEMA N° VII

D'APRES EMBRYOLOGIE HUMAINE (01)

VOIES GENITALES

STADE INDIFFERENCIE



SCHEMA N° VIII

D'APRES EMBRYOLOGIE HUMAINE (01)

c) DANS LA REGION CAUDALE

Le mésoblaste intermédiaire, non segmenté, constitue le **métanéphros** ou **blastème métanéphrogène**.

A la 5ème semaine de développement, le **bourgeon urétéral** pénètre le métanéphros, constituant ainsi le **système excréteur du rein**.

Le bourgeon urétéral engendre par sa croissance l'**ascension** du **futur rein définitif**. La formation de celui-ci résulte d'une série de transformations et **une interruption à un quelconque stade de ce développement** peut conduire à une **agénésie rénale** par :

- absence de formation ou de segmentation du mésoblaste intermédiaire
- absence de pronéphros, puis de mésonéphros
- développement imparfait du métanéphros
- développement imparfait du bourgeon urétéral.

Toute **anomalie** atteignant le **pôle postérieur** de l'embryon avant le **2ème mois** peut toucher le **métanéphros** qui se situe au début, en **région caudale** et en **rapport étroit** avec **d'autres formations** situées dans la même région: **cloaque, partie terminale de l'intestin, bassin, rachis sacré, appendice caudal**.

Il existe des **relations étroites** entre le développement du canal de WOLFF et celui du rein et du système génital.

Le canal de WOLFF est à l'origine du bourgeon urétéral nécessaire à la différenciation du rein.

Le canal de MULLER a une croissance liée à celle du canal de WOLFF, dans la formation de l'appareil génital.

Ainsi, l'**absence de développement des canaux de MULLER**, qui atteste aussi d'un arrêt de progression du canal de WOLFF, est **associée à une anomalie génitale et à une agénésie rénale**.

B) Formation de la colonne vertébrale

Au cours de la **4ème semaine du développement**, les cellules du sclérotome migrent en direction médiale, viennent entourer la chorde dorsale, formant ainsi une **longue colonne mésenchymateuse**.

Cette colonne conserve la trace de son origine segmentaire, car les massifs de sclérotomes sont séparés par des espaces moins denses contenant des artères inter-segmentaires.

Puis la partie caudale de chaque sclérotome prolifère activement et se réunit à la partie céphalique du sclérotome sous-jacent et le tissu intersegmentaire est ainsi incorporé dans le corps vertébral. Celui-ci est donc **d'origine intersegmentaire**.

Les cellules originaires de la partie céphalique du sclérotome sous-jacent remplissent l'espace situé entre les deux vertèbres précartilagineuses et contribuent ainsi à former le **disque intervertébral**.

Tandis que la **chorde dorsale régresse entièrement** dans la région des **corps vertébraux**, elle **persiste et s'élargit** dans la région des **disques intervertébraux**. Elle subit là une dégénérescence mucoïde et forme le **nucleus pulposus**, qui va être entouré plus tard des fibres circulaires de l'annulus fibrosis. L'ensemble de ces deux structures constitue le disque intervertébral.

La chorde intervenant en tant "qu'organisateur" dans la formation du rachis, en se développant anormalement, elle **peut entraîner de multiples malformations vertébrales** : spina bifida antérieurs, vertèbres "papillon", hémivertèbres... ; elle **peut compromettre la fusion des sclérotomes** ; les **régions cervicales et sacrées sont également concernées**, la chorde s'y situant de manière antérieure par rapport aux corps vertébraux.

Une division localisée de la notochorde, quel qu'en soit le mécanisme, s'accompagne toujours d'une adhérence du feuillet entoblastique qui se fait, selon les cas, avec l'ectoblaste, la plaque neurale ou la notochorde.

Cette **notochordo-dysraphie** pourra avoir pour conséquence une malformation des corps vertébraux mais également la constitution de **fistules, de diverticules, de cordons** qui affecteront plus ou moins gravement le **développement du tube digestif**.

Si le corps vertébral est d'origine intersegmentaire, la segmentation rachidienne résulte de la segmentation somitique et l'anomalie sera donc un **excès ou un défaut du nombre des vertèbres**.

C) Développement du pôle caudal

a) INTRODUCTION

Cette partie de l'embryologie est fondamentale pour expliquer l'**embryopathogénie de la sirénomélie**.

Selon DUHAMEL (16), le développement du pôle caudal s'effectue en trois stades distincts :

- la mise en place du **mésoblaste au pourtour de la membrane cloacale** avec formation du **périnée primaire** vers la fin de la 3ème semaine
- le **développement de l'appendice caudal** qui atteint sa grandeur maximum à la 6ème semaine et qui commence à involuer dès la 7ème semaine

- la formation du périnée secondaire et le cloisonnement du cloaque.

b) FORMATION DU PERINEE PRIMAIRE

La membrane cloacale située au pôle caudal de la ligne primitive du disque embryonnaire est constituée de deux couches entoblastique et ectoblastique intimement adhérentes, et n'est pas pénétrée par le mésoblaste au cours de la gastrulation.

L'intestin postérieur se termine à la membrane cloacale qui marque donc la limite caudale de l'axe embryonnaire. La membrane cloacale ferme le cloaque formé de la réunion de la partie distale de l'intestin postérieur et de la partie proximale de l'allantoïde.

Le **mésoblaste** qui va entourer la membrane cloacale provient de la ligne primitive avant que celle-ci ne régresse sous la forme d'une petite masse cellulaire comprise entre le noeud de HENSEN et la membrane. Cette masse deviendra le **BOURGEON CAUDAL**. Ce dernier surplombe donc en arrière la membrane cloacale.

Le mésoblaste, à la fin de la 3^{ème} semaine, forme deux épaisissements latéraux (plis cloacaux) qui se réunissent en avant de la membrane cloacale pour former le **tubercule génital** qui sépare la membrane cloacale du pli embryonnaire inférieur qui donnera naissance à la paroi hypogastrique.

A partir des deux épaisissements latéraux, se différencient deux structures caractéristiques du périnée primaire :

- LA REGION ISCHIO-PUBIENNE EN DEHORS :

à l'origine des **branches ischio-pubiennes**, des **corps caverneux** et des **muscles ischio-caverneux**. Elle isole l'ébauche des membres inférieurs et de la paroi hypogastriques, de l'ébauche périnéale.

- LE SPHINCTER CLOACAL EN DEDANS :

il entoure la membrane cloacale et comporte :

- des éléments profonds :

sangle pubo-rectale, faisceau sphinctérien du releveur de l'anus

- des éléments moyens :

sur le même plan que la membrane cloacale : la majorité du sphincter externe de l'anus, le constricteur de la vulve, le sphincter de l'urètre et le muscle transverse profond

- des éléments superficiels :

la partie superficielle du sphincter externe de l'anus, les muscles bulbo-caverneux, le muscle transverse superficiel.

c) FORMATION DE L'APPENDICE CAUDAL

Le bourgeon caudal donne naissance à l'APPENDICE CAUDAL au sein duquel diverses formations se développent :

- **LE TUBE NEURAL :**

se forme à partir d'un cordon cellulaire plein qui se creuse ensuite avant de se séparer du revêtement épiblastique superficiel.

- **L'INTESTIN POST-ANAL :**

diverticule caudal de l'intestin terminal qui se différencie à partir d'un massif entoblastique qui se creuse secondairement.

A la fin du 2ème mois, alors que l'intestin post-anal commence sa régression, l'axe mésoblastique se segmente en somites caudaux. Cette POUSSEE MESENCHYMATEUSE ne peut se faire qu'en direction du périnée. Elle comble le territoire occupé par l'intestin post-anal, migre sur les faces latérales du cloaque et contribue à fournir le matériel nécessaire à l'organisation du périnée profond = cloison uro-rectale, noyau central du périnée, faisceau externe du releveur de l'anus. Les vertèbres formées vont constituer le coccyx.

d) FORMATION DU PERINEE SECONDAIRE

La formation du périnée secondaire et le cloisonnement du cloaque sont contemporains de la régression de l'appendice caudal à la fin du 2ème mois. C'est le résultat du développement d'une cloison transversale : le septum uro-rectal qui prend naissance dans l'angle formé par l'allantoïde et l'intestin postérieur.

Le cloisonnement du cloaque s'effectue par la descente "en rideau de théâtre" du septum uro-rectal, (éperon périnéal de TOURNEUX) formé par la réflexion de la paroi ventrale de l'intestin sur la paroi dorsale de l'allantoïde, (parois entoblastiques doublées de mésoblaste) mais également selon DUHAMEL par le rapprochement et la fusion sur la ligne médiane de deux replis mésodermiques latéraux (théorie de RATHKE), ceux-ci accompagnant les canaux mésonéphrotiques et paramésonéphrotiques.

Ce mécanisme expliquerait le siège variable en hauteur des fistules représentant la persistance du canal cloacal.

Dans sa partie basse, la cloison uro-rectale s'épaissit pour former le noyau central du périnée qui divise la membrane cloacale en un segment antérieur (membrane uro-génitale) et un segment postérieur (membrane anale).

La rupture des membranes uro-génitale et anale (7ème et 9ème semaine) laisse persister un repli muco-cutané, le repli génital qui formera chez la fille les petites lèvres et chez le garçon les bords de la gouttière urétrale.

II EMBRYOPATHOLOGIE

1) Le syndrome de régression caudale de DUHAMEL (15)

La sirène et les malformations de la région anale représenteraient les deux extrêmes d'un seul syndrome résultant d'un trouble embryonnaire de formation de la région caudale, qu'il appelle le syndrome de régression caudale.

Nous avons déjà expliqué qu'à la fin du 2ème mois, alors que l'axe mésoblastique se développe en se segmentant en un nombre indéterminé de somites (la poussée mésenchymateuse ne pouvant se faire qu'en direction du périnée), l'intestin post-anal, puis l'appendice caudal régressent. Cette poussée mésenchymateuse comble le territoire occupé par l'intestin post-anal qui a régressé, migre sur les faces latérales du cloaque et contribue à fournir le matériel nécessaire à l'organisation du périnée profond.

- LES MALFORMATIONS DU PERINEE PROFOND

Un excès de régression de l'intestin post-anal aura plusieurs répercussions sur le périnée secondaire profond :

- si la poussée mésenchymateuse dépasse le bord postérieur de la membrane anale, on obtiendra une **sténose du canal anal** (imperforation anale où la membrane anale persiste sous forme d'un diaphragme entre les portions supérieure et inférieure du canal anal) ou une **atrésie de l'intestin terminal avec fistule in situ**.
- si la régression de l'intestin post-anal dépasse largement la membrane anale, la poussée mésenchymateuse occupe toute la région anale et parfois rectale inférieure et on obtiendra :
 - une **fistule recto-périnéale** ou une **imperforation anale sans fistule**
 - une **fistule recto-urétrale** ou **recto-vésicale** chez le garçon
 - une **fistule recto-vestibulaire** ou **recto-vaginale** ou **recto-cloacale** chez la fille
- si la régression de l'intestin post-anal dépasse en hauteur le plan de l'éperon périnéal, on obtiendra une **imperforation anale haute sans fistule**.

- LES MALFORMATIONS DU PERINEE SUPERFICIEL

Sont observées à côté des malformations du périnée secondaire profond et comprennent :

- les **anus couverts** (le rectum est normal jusqu'à la membrane anale qui, elle peut persister)
- **imperforation anale simple incomplète**

- chez la fille :
 - anus couvert vulvaire
 - anus couvert périnéal
 - chez le garçon :
 - fistule in situ
 - fistule périnéale préanale
 - fistule scrotale
 - fistule ano-scroto-pelvienne
- et très rarement - diaphragmes de la jonction ano-rectale

- LES MALFORMATIONS ANO-RECTALES

Sont exceptionnellement isolées et sont associées le plus souvent aux **MALFORMATIONS VERTEBRALES** dont la fréquence de survenue augmente proportionnellement à l'étendue de la mésenchymation anormale du périnée profond.

Ces anomalies vertébrales sont représentées par :

- des agénésies sacrées partielles ou totales
- un épistasis (augmentation du nombre de vertèbres pré-sacrées)
- des hémivertèbres surnuméraires
- des blocs vertébraux avec réduction du nombre de vertèbres (dysmorphoses).

- LES MALFORMATIONS URINAIRES

Sont fréquemment associées également aux malformations ano-rectales et comportent :

- une agénésie rénale bilatérale avec absence constante d'uretère, une vessie rudimentaire ou absente, un urètre absent ou normal
- une agénésie rénale unilatérale avec reins polykystiques
- reins uniques en fer à cheval, ectopiques, métaplasiques ou dysplasiques
- uretères avec duplication ou mégauretères
- anomalies de la vessie : vessie neurogénique ou vessie double ou exstrophie vésicale, absence de vessie ou vessie très rudimentaire.

- LES MALFORMATIONS GENITALES

Font également partie du syndrome de régression caudale.

Les canaux de **WOLFF** et de **MULLER** peuvent être touchés alors que les gonades issues de la région lombaire haute sont intactes en général.

Par ailleurs, dans les malformations ano-rectales hautes, les organes génitaux externes sont en général intacts car ils sont issus du tubercule génital qui se différencie avant le périnée secondaire ; parfois, cependant, on observe un **hypospadias**.

Parfois aussi, on retrouve une agénésie complète des organes génitaux externes.

Les malformations des organes génitaux internes sont caractérisées pour les filles par une **aplasie du vagin**, une **agénésie utéro-vaginale**, **utérus et vagin doubles**.

- LES MALFORMATIONS DES MEMBRES INFÉRIEURS

Pieds-bots unilatéraux ou bilatéraux, luxations de hanche, atrophie des membres inférieurs, anchipodie... témoignent d'une forme grave du **syndrome de régression caudale** constituée par l'**ECTROURIE** (ou avortement du bourgeon caudal), (dont la traduction habituelle est la disparition des organes pelviens, l'apparition de malformations du rachis et du bassin et de malformations des membres inférieurs).

Selon SOMYE (66), c'est l'absence de fusion des membres inférieurs qui fait la différence entre les syndromes de régression caudale mineurs et les sirènes ; les formes d'imperforation anale avec malformations au niveau des membres inférieurs étant des cas de transition les plus proches des deux états.

2) L'Ectrourie - Avortement du bourgeon caudal

* La lésion embryonnaire responsable de l'ectrourie interviendrait selon DUHAMEL (16), au stade de la **ligne primitive (16ème jour)** avec défaut de mise en place de l'axe mésodermique.

En effet, l'insuffisance de mésoenchymation ne permet pas le cloisonnement du cloaque et le développement du périnée central.

Si le **bourgeon caudal** est **totalement absent**, cela conduit à l'**absence du rectum, du sinus uro-génital et des canaux s'y abouchant**, avec secondairement **rapprochement des ébauches des membres inférieurs d'où la SYMÉLIE**.

La symélie présente alors l'**ensemble malformatif caractéristique de L'ECTROURIE** syndrome de POTTER, agénésie sacro-coccygienne et anomalies vertébrales, imperforation anale et agénésie du rectum, absence des organes génitaux externes et internes à l'exception des gonades, agénésie rénale bilatérale avec absence de vessie et d'uretères, artère ombilicale unique.

La **symélie** qui provient de la **réunion des deux membres inférieurs complets** dans un même étui cutané et qui est la forme **typique d'ectrourie**, correspond à la **SIRENE DIPODE**.

* Selon PEUCH (48): "A côté de cette **FORME TYPIQUE DE L'ECTROURIE**, il existe :

- **DES FORMES AGGRAVÉES D'ECTROURIE**

ECTROURIE associée à un avortement plus ou moins complet des ébauches des membres inférieurs (ECTROMÉLIE) d'où les **SIRENES**

MONOPODES (1 pied), ECTROPODE (sans pied), HEMIMELE (sans jambe), ECTROMELE (membre inférieur très rudimentaire)

ECTROURIE avec défaut de fermeture de la paroi abdominale (ECTROURIE ET COELOSOMIE INFERIEURE)

ECTROSOMIE c'est-à-dire disparition de toute la partie du corps située au-dessous du pédicule ombilical.

- **DES FORMES DEGRADEES DE L'ECTROURIE**

où la réunion des membres inférieurs tend à diminuer d'où les SIRENES LAMBDOIDES, les SIRENOIDES ANCHIPODES"

* Selon SOMYE (66) :

"On voit la progression qui existe entre :

- **LES SIRENES ECTROMELES**

où la fusion complète des membres s'accompagne d'un très gros défaut de développement

- **LES SIRENES MONOPODES**

où le pied apparaît mais est très imparfait

- **LES SIRENES DIPODES**

où la fusion des membres est souvent réduite aux parties molles mais avec des pieds-bots soudés

- **LES ANCHIPODES**

où la réunion des membres inférieurs disparaît mais la rotation persiste.

A un moindre degré de malformation, la rotation s'atténue, il ne reste que les pieds-bots.

Si toutes les anomalies des membres inférieurs disparaissent, c'est-à-dire si les membres inférieurs sont normaux, toutes les autres malformations peuvent cependant exister : nous obtenons alors le SYNDROME DE REGRESSION CAUDALE.

Ce syndrome peut lui-même être incomplet, c'est-à-dire qu'on peut voir l'absence d'un ou de plusieurs éléments du syndrome.

Au maximum, il ne persiste que les malformations ano-rectales qui nous semblent être les premières à apparaître puisque ce sont statistiquement les plus fréquentes".

3) Hypothèses embryopathogéniques

A) Enumération des différentes théories d'embryopathogénie envisagées

MALKASIAN a considéré la possibilité de facteurs agissant avant la 8ème semaine de gestation, donnant un défaut généralisé des éléments embryogénétiques caudaux (11)

DUHAMEL a opté pour une altération de la différenciation mésodermique caudale définie comme "le syndrome de régression caudale" (11).

BETTI & SMITH ont suggéré la possibilité d'une lésion primaire subie par l'axe caudal avant la 4ème semaine de gestation, ce qui pourrait engendrer plusieurs anomalies d'organes mésodermiques. (11)

WILLIS a pensé à la possibilité d'un défaut tissulaire précoce dans une "position clé" au stade de la ligne primitive, de la membrane allantoïde mais il a aussi suggéré un facteur génétique (11).

DAVIES a suggéré un défaut mésodermique primaire lors de l'étape de la ligne primitive tardive, qui empêcherait le développement et la formation normale du cloaque. Cette différenciation cloacale défectueuse entraînerait un arrêt du développement du sinus rectal, du sinus uro-génital et du tubercule génital.

A cause de l'agénésie du tubercule génital, les organes génitaux externes ne se développeraient pas.

Les bourgeons des membres ne seraient pas séparés et se souderaient en suivant une rotation inversée (11).

DAVID, FERN & RUSSEL ont établi qu'un désordre dans le développement de la ligne primitive, avec un dommage secondaire dans la migration du mésoderme caudal causait plusieurs formes d'anomalies dans le syndrome de régression caudale et, de surcroît, des malformations majeures dans la région crânienne (61).

Une surdistention du tube neural embryonnaire a été prise pour la cause de la sirénomélie par GARDNER & BREUER. Une surpression excessive du liquide du tube neural chez l'embryon atteindrait à une extension du tube neural, déplaçant latéralement le mésoderme caudal latéral et les bourgeons des membres (61).

SCHREINER & HORBECK croyaient que la sirénomélie était créée par une **compression latérale de l'extrémité** de l'embryon (61).

DARESTE parlait d'une **quelconque force intra-utérine** jouant un rôle (06).

KAMPMEIER, et plus tard TALAMO ont considéré l'**artère omibilicale unique** comme une artère vitelline simple et ont postulé comme étiopathogénie de la sirénomélie : une **suppression de la vascularisation caudale** et donc une déviation des substances nutritives (61).

STEVENSON a proposé comme mécanisme responsable d'anomalies des membres inférieurs : le **manque de clivage des bourgeons des membres inférieurs**, par contraste avec la vieille vision universelle de fusion postérieure des membres inférieurs en développement.

Il propose aussi la théorie de **déficience nutritionnelle** (45).

B) Discussions sur une éventuelle étiopathogénie vasculaire

a) COMMENTAIRE DE HOYME (28)

BARR suggère qu'un évènement étiologique déclenchant possible de la sirénomélie peut être une **hypoperfusion vasculaire** ou un **manque d'apport critique de substances nutritives** aux structures caudales qui se développent.

Cette hypoperfusion pourrait théoriquement être le résultat d'un certain nombre d'anomalies : une **rupture vasculaire (avec hématome résultant)**, la **malformation de vaisseaux sanguins nutritifs** ou une **modification critique dans la régulation de l'angiogénèse**.

Si CHANDEBOIS déclare que l'hypoperfusion qui fait suite à la rupture vasculaire et la formation d'hématomes constituent une étape **peu probable** de la pathogénie de la sirène "puisque un hématome ne peut pas tuer des cellules ou empêcher leur différenciation", **au contraire**, les expériences sur des cobayes ou autres animaux et un nombre croissant de données humaines ont permis d'étayer le concept selon lequel la **rupture vasculaire** est un **facteur majeur** dans la pathogénie de beaucoup de types de défauts de structure.

L'administration de **bleu trypan** à des embryons de souris et de poussins provoque une rupture vasculaire et la formation d'hématomes dans plusieurs structures. Chez les poussins, le bleu trypan agit en réduisant l'osmolarité et en augmentant le volume de contenance intra-vasculaire, suivi de la rupture de l'aorte dorsale terminale (selon WEAVER & RAJALA).

Comme l'embryogénèse a quand même lieu, le résultat final est la **sirénomélie**.

RAJALA & KAPLAN signalent que cette observation d'association d'absence de croupion et d'hématomes est **éphémère** et que, plus tard dans la gestation, il n'y a plus de preuve que l'hématome ait été présent.

Des **observations similaires** ont été faites par LOUW & BARNARD pour l'**induction expérimentale de l'atrésie intestinale** chez des chiots ; dans leur étude, l'hypoperfusion de l'intestin a mené à la mort de la zone intestinale impliquée suivie de la résorption complète du tissu mort et une atrésie résultante, avec, à la fin de la gestation, l'absence de preuve de l'évènement vasculaire déclenchant.

Par conséquent, il ne faut pas s'attendre à trouver la preuve d'un hématome dans la zone caudale d'un nourrisson atteint de sirénomélie et examiné en fin de gestation.

En ce qui concerne le moment où la vascularisation se développe chez l'embryon, EVANS suggère qu'un plexus vasculaire entoure l'extrémité distale de la ligne primitive et que des canaux vasculaires sont évidents avant la formation des somites. Par conséquent, il pense que la **rupture primaire ou le mauvais développement de la vascularisation caudale** pourrait ensuite conduire à la malformation des structures caudales dérivées du mésoderme.

b) COMMENTAIRE DE JAYALAKSHMI (30)

STOCKER rapporte qu'une **artère ombilicale unique** a été observée dans 49 cas sur 53 cas de sirénomélie.

STEVENSON a disséqué les vaisseaux abdominaux dans 11 cas de sirénomélie et le caractère commun de son étude était la présence **d'une grande artère ombilicale unique** assurant la fonction des artères ombilicales ; les artères, à côté de "ce vol vasculaire" étaient hypoplasiques. Il en a conclu que le **manque de développement des vaisseaux** était responsable de ces déformations des structures caudales aboutissant à la sirénomélie.

c) DES ETUDES ARTERIOGRAPHIQUES & ANATOMIQUES (56)

TALAMO & STEVENSON ont suggéré le fait que le flux sanguin est distribué de la portion caudale de l'embryon au placenta, à travers une grande artère abdominale qui provient du complexe des artères vitellines (qui fournit son sang à la membrane vitelline). Le défaut de vascularisation provoque une privation en sang et un mauvais développement des structures caudales.

Cependant, selon RODRIGUEZ, les troubles de la vascularisation **n'expliquent pas l'anencéphalie** qui peut être associée à la sirénomélie et les **défauts perturbateurs simultanés céphaliques et caudaux ne peuvent pas être exclus.**

Selon STEVENSON, YOUNG, dans quelques exemples, la sirénomélie pourrait être associée à des remaniements de structures **apparemment pas en relation avec la vascularisation abdominale** comme dans la polydactylie, l'aplasie radiale, l'anencéphalie, la malformation d'ARNOLD-CHIARI...

d) **ATTRIBUTION D'UNE SIGNIFICATION ETIOLOGIQUE A L'ARTERE OMBILICALE UNIQUE PAR KAMPMEIER (33)**

KAMPMEIER a considéré ce vaisseau qui était directement relié à l'aorte abdominale comme une artère omphalo-mésentérique ou vitelline persistante.

Il a pensé à un défaut primaire dans la vascularisation de la membrane vitelline avec la persistance de l'artère vitelline et la suppression de la circulation allantoidienne.

Cela toucherait la membrane allantôide et influencerait le pédoncule conjonctif engendrant un arrêt définitif dans le développement des éléments caudaux.

Cependant, comme le fait remarquer DE JONGE, on rencontre parfois une artère ombilicale unique chez des nouveaux nés qui sont, à part cela, complètement normaux et aussi en association avec des malformations autres que la sirénomélie.

e) **D'AUTRES AUTEURS** pensent eux aussi que la symélie est secondaire à un apport sanguin à la région caudale compromis et dû à la diversion du flux sanguin de la moitié inférieure de l'embryon vers le placenta (62).

f) **EN CONCLUSION**

La sirénomélie a été isolée du syndrome de régression caudale par quelques auteurs, à cause de son étiologie vasculaire présumée.

Pourtant, les deux théories les plus plausibles sont celles :

- DU ROLE DE BOURGEON CAUDAL
- DU ROLE DE LA LIGNE PRIMITIVE

C) Rôle du bourgeon caudal

a) **POUR DUHAMEL (16) :**

Deux mécanismes pourraient provoquer des anomalies de la région caudale :

UNE EXAGERATION DU PROCESSUS NORMAL DE REGRESSION DE L'APPENDICE CAUDAL

qui engendre une perturbation de la mésenchymation du périnée

UN AVORTEMENT DU BOURGEON CAUDAL (ECTROURIE)

qui engendre une réduction ou une suppression de la mésenchymation.

Pour le second mécanisme, selon DUHAMEL : "une insuffisance de mésenchyme empêchera le cloisonnement du cloaque et le développement du périnée central, alors qu'une absence de mésenchymation entraînera la disparition du rectum, du sinus uro-génital et des canaux qui y aboutissent.

L'avortement complet du bourgeon caudal entraînera donc un avortement de la région cloacale ; il aura pour conséquence un rapprochement des ébauches embryonnaires qui se développent de part et d'autre, et la constitution d'un groupe de monstruosité dont la plus caractéristique est la symélie".

A noter que les gonades ne sont pas touchées car elles se forment dans la région lombaire haute et non pas dans l'extrémité caudale.

b) POUR SMITH (63)

Il regroupe en un schéma les **différentes anomalies** constatées chez les sirènes ayant comme origine commune un **défaut primaire du bourgeon caudal probablement antérieur à la 4ème semaine**. (SCHEMA N° IX).

En effet, selon l'auteur, la lésion embryonnaire aurait lieu au **stade de la ligne primitive, à la 3ème semaine, avant le développement de l'allantoïde**, puisqu'on ne retrouve pas de vaisseaux allantoïdiens. (L'artère ombilicale unique proviendrait alors directement de l'aorte plus loin que les deux artères ombilicales habituelles provenant des vaisseaux hypogastriques) (53).

c) POUR FOURNIER (21)

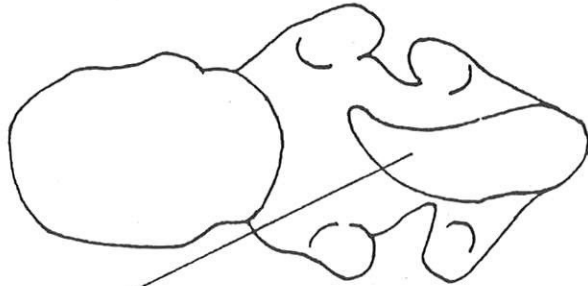
Il a **comparé 92 cas de syndrome V.A.T.E.R.** décrit pour la première fois par QUAN & SMITH (défauts vertébraux, atrésie anale, fistule trachéo-oesophagienne, dysplasie rénale et anomalie du radius) (64) et 62 cas de **syndrome de régression caudale**. Il a constaté des **similitudes** des lésions avec localisation prédominante au niveau de l'**oesophage** pour le syndrome V.A.T.E.R. et localisation préférentielle au niveau de la **région caudale** pour le syndrome de régression caudale.

Selon cet auteur : "Tout se passe comme si une même gamme de malformations pouvait engendrer le syndrome de DUHAMEL ou l'association de QUAN & SMITH selon sa prédominance caudale ou son extension topographique plus large vers le pôle céphalique".

Le "primum movens" pourrait être une **hypersegmentation du mésoblaste para-axial** dans les régions **thoracique** ou **lombaire** (au niveau de l'oesophage pour l'association V.A.T.E.R. et au niveau du rein pour le syndrome de régression caudale). (SCHEMA N° X)

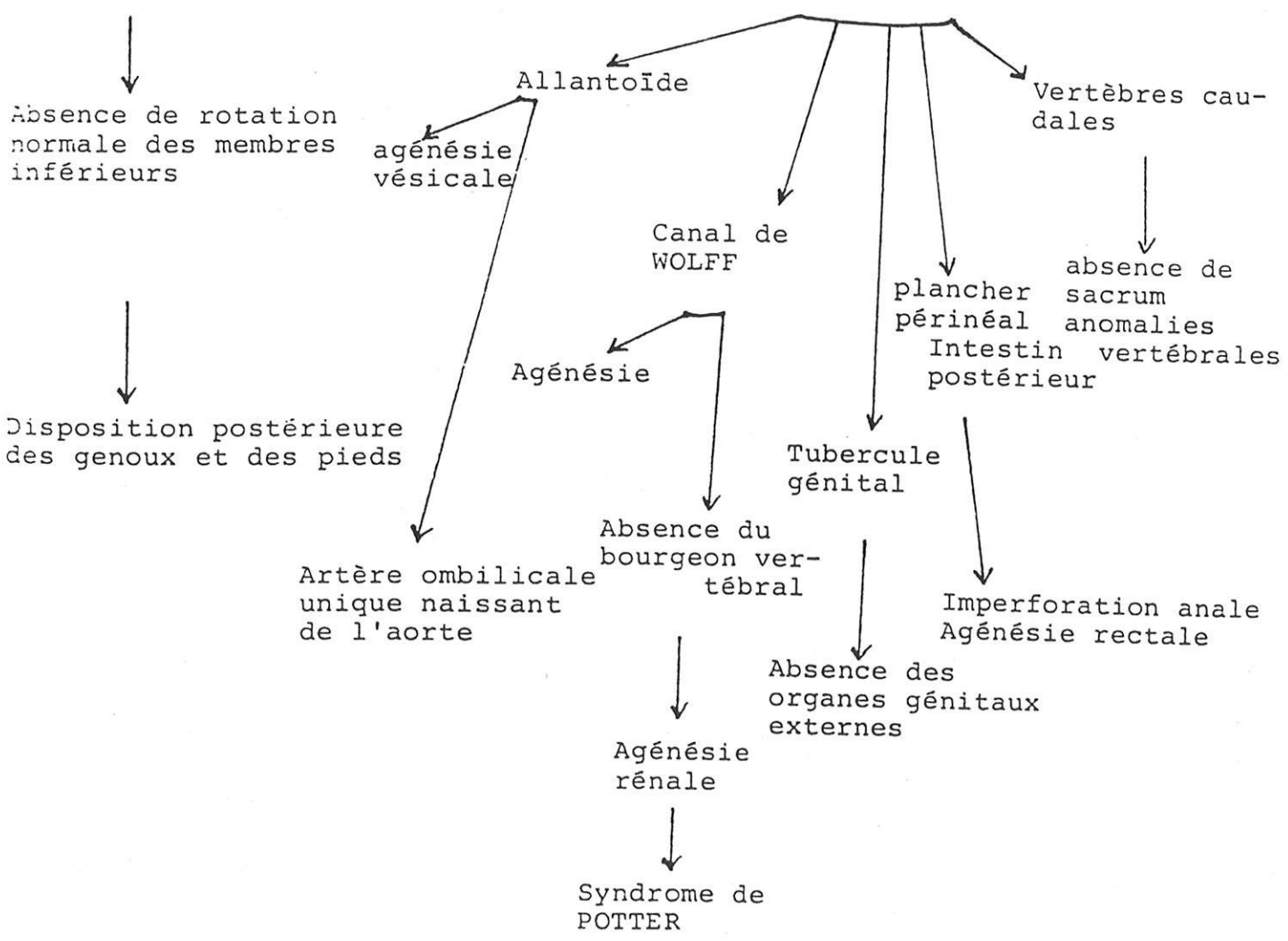
Ce mécanisme (primitif ou secondaire à une anomalie de la chorde dorsale) aboutirait à la formation de **somites surnuméraires** responsables d'**anomalies vertébrales** ou de **vertèbres surnuméraires**, avec par conséquent, **régression compensatrice de la région caudale**, qui elle-même aboutirait à une **agénésie sacrée**, à des **anomalies des membres inférieurs**, à des **anomalies rénales**.

Les **anomalies rénales** pourraient être secondaires à une **anomalie de segmentation du mésoderme intermédiaire**.



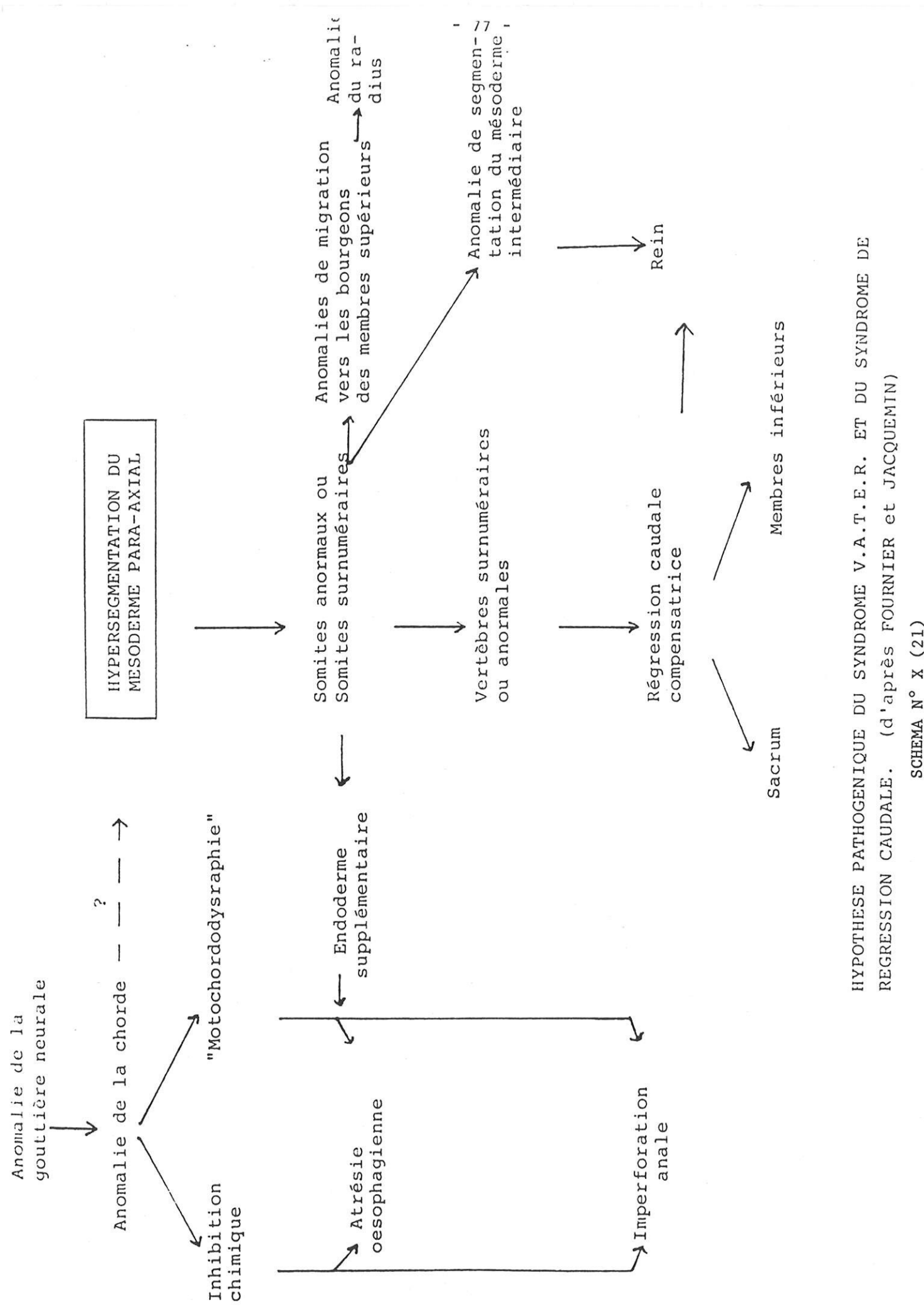
Fusion des membres inférieurs

Degrés variables d'agénésie des structures issues du bourgeon caudal.



DEFAUT PRIMAIRE DU BOURGEON CAUDAL PROBABLEMENT ANTERIEUR A LA 4ème SEMAINE. (d'après SMITH)

SCHEMA N° IX



HYPOTHESE PATHOGENIQUE DU SYNDROME V.A.T.E.R. ET DU SYNDROME DE REGRESSION CAUDALE. (d'après FOURNIER et JACQUEMIN)

d) POUR ANDRES MARTIN (03)

Mettre en évidence l'association du syndrome de régression caudale au syndrome V.A.T.E.R. est une **preuve supplémentaire** d'un défaut dans la formation précoce du mésoderme lors de la 3ème semaine de gestation, antérieurement au développement de la membrane allantoïde, défaut retrouvé dans la sirénomélie.

Cette association a été décrite également par d'autres auteurs qui suggèrent que ladite anomalie V.A.T.E.R. pourrait représenter une partie des séquences de la formation de la sirène.

e) POUR RODRIGUEZ (56)

En accord avec l'hypothèse d'un défaut cunéiforme précoce de l'axe postérieur du mésoderme caudal, qui permet la fusion précoce des bourgeons des membres inférieurs, par leur péroné, avec absence de développement ou développement incomplet des structures caudales, les **malformations crâniiales et caudales** dans la **sirénomélie avec anencéphalie**, pourraient être produites par un **trouble généralisé de l'axe mésodermique postérieur**.

Les cellules constituant le bourgeon caudal sont issues de la ligne primitive, avant la régression de celle-ci. Ce rapport entre bourgeon caudal et ligne primitive n'est pas inintéressant quand on sait que d'autres auteurs relient l'embryopathie de la sirénomélie à une atteinte de la ligne primitive (la ligne primitive étant la première structure qui permet l'orientation axiale de l'embryon et à travers laquelle migrent les cellules du mésoderme).

D) Rôle de la ligne primitive

La gestation gémellaire a été étroitement associée à la sirénomélie (et/ou au syndrome de POTTER) et CRAWFURD (74) en reprenant les théories de DAVIES et de SMITH a déclaré qu'un **arrêt de développement de la ligne primitive peut réellement conduire à une gémellité**.

DAVIES (10) retrouve 23 cas de jumeaux "présumés monozygotes" parmi 327 cas de symélie relatés dans la littérature. Devant l'association gémellité monozygote et sirénomélie, il a retenu comme explication une **anomalie commune de l'embryogénèse** : un arrêt de développement de la ligne primitive provoquerait une **anomalie de la migration cellulaire lors de la gastrulation**, ce qui conduirait à un défaut de mise en place du mésoderme caudal.

La "lésion" responsable de l'arrêt du développement de la ligne primitive pourrait parfois **amorcer l'apparition d'une seconde ligne primitive** sur le même disque germinal, ce qui conduirait à l'apparition de deux jumeaux monozygotes.

SMITH (65) qui étudie la fréquence de la gémellité monozygote chez des sujets présentant une ou plusieurs malformations entrant dans le cadre de "l'anomalie de DUHAMEL" (constituée d'un ensemble de malformations comprenant:

- FUSION DES MEMBRES INFERIEURS
- MALFORMATIONS VERTEBRALES
- IMPERFORATION ANALE
- AGENESIE OU DYSPLASIE RENALE
- MALFORMATIONS UTERINES ET/OU VAGINALES
- ANOMALIES DES ORGANES GENITAUX EXTERNES
- ARTERE OMBILICALE UNIQUE
ET PLUS RAREMENT
- ATRESIE OESOPHAGIENNE
- HYPOPLASIE DU RAYON RADIAL

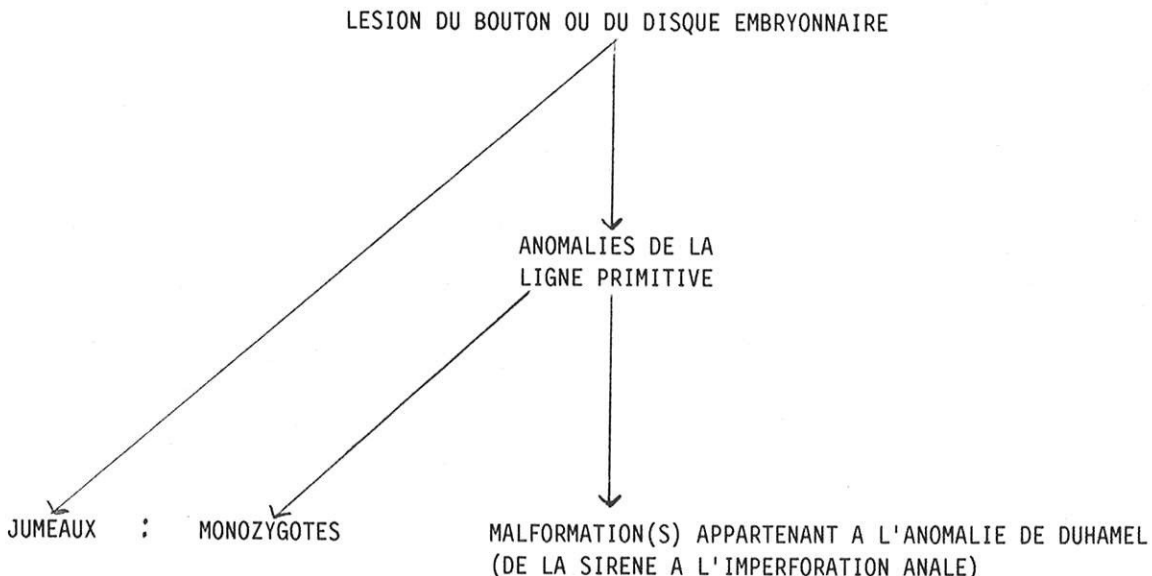
constate qu'elle est **plus élevée que dans la population générale** avec un degré cependant variable en fonction des anomalies en cause.

Il rapporte qu'en cas d'imperforation anale ou qu'en cas d'agénésie ou de dysplasie rénale, la fréquence est **2,7 fois supérieure** à celle de la population générale.

SMITH qui, parallèlement étudie la fréquence des malformations entrant dans le cadre de "l'anomalie de DUHAMEL" chez les jumeaux monozygotes, constate que la symélie est **150 fois plus fréquente chez les jumeaux monozygotes que chez les enfants uniques.**

Il existe donc selon l'auteur une **relation incontestable entre les deux.**

SMITH émet donc une **hypothèse pathogénique** de l'association de la gémellité monozygote et de l'anomalie de DUHAMEL (65).



Les hypothèses de SMITH et de DAVIES ne sont donc **pas contradictoires** : SMITH élargit l'hypothèse de DAVIES en affirmant que la "lésion" de la ligne primitive peut entraîner l'apparition de jumeaux monozygotes

et d'une symélie ou d'autres malformations de "l'anomalie de DUHAMEL".

L'hypothèse de DUHAMEL (16) n'est pas non plus en contradiction avec celles de SMITH et de DAVIES, car la lésion qui provoque au niveau de la ligne primitive une anomalie de migration cellulaire lors de la gastrulation et donc un défaut de mise en place du mésoderme caudal, engendre par ce mécanisme un avortement du bourgeon caudal (ECTROURIE) ou une exagération du processus normal de régression de l'appendice caudal.

Selon SMITH & YOUNG (06), le support de cette hypothèse de défaut de migration du mésoderme suite à une atteinte de la ligne primitive, vient de l'association frappante entre sirénomélie, l'association V.A.T.E.R. (défaut de vertèbres, atrésie anale, fistule oeso-trachéale, dysplasie radiale et rénale) et les jumeaux monozygotes.

La plupart des malformations de l'association V.A.T.E.R. peuvent être issues d'un défaut mésodermique. Il y a une fréquence croissante de l'association V.A.T.E.R. chez les jumeaux monozygotes et il y a plusieurs rapports de jumeaux monozygotes dont l'un a une sirénomélie et l'autre des défauts de l'association V.A.T.E.R.

En conclusion, selon FERRU (18) :

"L'anomalie de DUHAMEL" dont le degré le plus sévère est représenté par la SYMELIE résulterait d'une lésion primaire, d'intensité variable, survenant très précocément dans l'embryogénèse et pouvant aboutir dans certains cas à la formation des jumeaux monozygotes".

4) Embryologie expérimentale Expérimentation animale

Les expériences animales de WOLFF et d'ANCEL principalement illustrent les hypothèses embryologiques citées antérieurement.

A) Expérience de Wolff (72)

Il a produit chez le poulet des sirènes par une **IRRADIATION LOCALISEE** de la région caudale de l'embryon à un stade précoce (à noter que cette malformation n'a jamais été observée spontanément chez le poulet) : il irradie avec précision la zone comprise entre les ébauches présumées des membres inférieurs, au stade de 15 somites, ce qui provoque un rapprochement puis une fusion des membres en un seul membre médian et obtient ainsi 4 types de monstres qu'il appelle :

- "TYPE SYMELE"

1 fémur - 2 tibias - 1 pied avec 8 orteils
1 membre avec rotation de 180° par rapport à la position normale

- "TYPE SIRENOMELE"

1 membre atrophié se terminant en moignon de pied sans orteil

Dans les deux cas, on constate une disparition du croupion, du cloaque et de la partie terminale du rachis.

- "TYPE SYMELOIDE"

2 membres distincts avec rotation de 60° par rapport à la position normale, intestin postérieur atrophié, cloaque non divisé

- "TYPE INTERMEDIAIRE"

Membres inférieurs et rachis sont épargnés, atteinte isolée de la région cloacale.

B) Expérience d'AnceI (02)

Il provoque une lésion du bourgeon caudal de l'embryon de poulet avec un antimitotique : la **COLCHICINE** qu'il introduit dans un oeuf ouvert par une petite fenêtre afin de localiser le lieu d'action du produit, précocément, entre les stades 9 et 27 somites et obtient sur 163 essais, 135 embryons vivants dont 13 sirènes réparties en 4 sirènes apodes, 1 sirène monopode, 4 sirènes dipodes et 4 sirénoïdes anchipodes.

C) Hypo et Hypervitaminose A

Il a été démontré par KALTER (39) puis par ROUX & MARTINET (1962) (57) que **L'HYPERVITAMINOSE A** pouvait entraîner chez la souris des malformations uro-génitales appartenant à l'ectrourie (redoutable malformation constituant la forme la plus grave du syndrome de régression caudale).

Au contraire, WARKANY (66) a obtenu des anomalies urogénitales chez la rate gestante par **CARENCE EN VITAMINE A**.

En fait, la vitamine A a été largement utilisée en tératologie expérimentale. Il a été démontré qu'elle était responsable d'exencéphalie, d'anophtalmie, de division palatine, de spina bifida, d'anomalies uro-génitales et d'agénésie des os des membres, le type de malformation étant dépendant de l'espèce, de l'âge gestationnel au moment de l'exposition et du dosage (30).

Dans une étude expérimentale chez la souris et les hamsters, l'administration d'Acide Rétinoïque et de Cyclophosphamide (30) conduit à des défauts des membres incluant la sirénomélie (mais l'exposition à ces drogues de mères humaines d'enfants sirénoïdes n'a pas été enregistrée).

D) Le Bleu Trypan

Administré chez le poussin, il peut provoquer l'absence de croupion avec rupture de l'aorte dorsale terminale et formation transitoire d'hématomes dans plusieurs structures (28).

E) Les Amphétamines

auraient le même effet (28)

F) Le Cadmium et le Plomb

Administrés à des mères hamsters pleines au jour 7,75 (équivalent des jours 20-22 chez l'homme), ils peuvent conduire à l'apparition de sirènes chez l'embryon (28).

Le plomb administré seul peut provoquer l'absence de croupion chez le poussin.

G) La Thalidomide

En administrant de la thalidomide au lapin et au rat(40) une agénésie des colonnes lombaire et sacrée a été obtenue.

Les irrégularités et les déficits de la colonne coccygienne, dans le cadre du syndrome de régression caudale, ne sont pas rares dans l'embryopathie à la thalidomide, spécialement dans les cas d'atrésie et/ou de sténoses anales (en général l'atrésie anale est associée à des anomalies du coccyx) ; mais on ne connaît pas chez l'homme d'agénésie authentique du sacrum dans l'embryopathie à la thalidomide. Par ailleurs, l'artère ombilicale unique est une anomalie vasculaire fréquente en cas d'embryopathies à la Thalidomide.

H) En conclusion

Toutes ces expériences de tératogénèse démontrent qu'il est possible de créer des sirènes chez l'animal par irradiation localisée ou par facteur chimique.

CHAPITRE V
DONNEES ETIOLOGIQUES

I FACTEURS GENETIQUES

En ce qui concerne le syndrome de régression caudale, selon LENZ & KUCERA (40), un **facteur familial** n'a été retrouvé **qu'exceptionnellement** et habituellement dans des **cas atypiques d'agénésie du sacrum** (isolée ou accompagnée d'agénésie de la partie inférieure de la colonne lombaire) :

- POUZET (1938) : père et fils (absence de sacrum) - BLOOM,STONE,HENRIQUE (1917) : chez une soeur, absence de l'os coccygien, chez l'autre soeur, hypoplasie de cet os - SCHULTZE-JENA (1954) : mère et fille (fente et formations cunéiformes des colonnes lombaire et sacrée) - MARIQUE & PAQUET (1930) : deux soeurs présentant des déformations multiples de la colonne dorsale et lombaire et un déficit sacro-coccygien plus ou moins marqué - BAR (1903-1904) : frère et soeur (anomalies multiples de l'ensemble de la colonne vertébrale).

Dans un seul cas d'agénésie totale du sacrum et du coccyx, les parents étaient **cousins germains** (MALLY 1903).

En aucun cas, des jumeaux n'étaient atteints de la même façon.

Par ailleurs, l'**artère ombilicale unique** quasi-constante dans la sirénomélie est une anomalie vasculaire **fréquente en cas d'anomalies chromosomiques** (40).

UEDA (67) rapporte une **anomalie de caryotype** chez une sirène **monopode** avec fusion des deux membres inférieurs et défauts de la paroi abdominale droite.

D'autres auteurs émettent l'hypothèse que des **facteurs génétiques** seraient responsables de défauts caudaux. Ils ont trouvé des **familles de formes incomplètes de régression caudale**, de même que l'occurrence non systématique d'anomalies chromosomiques (61).

Pour FERRU (18) (19), le **caryotype** est **normal** dans tous les cas où il a été pratiqué **sauf** en deux occasions où il révélait des **anomalies mineures et sans signification** :

- cassures chromosomiques
- présence en mosaïque d'un petit fragment chromosomique métacentrique bisatellisé.

Selon l'auteur, la sirénomélie est d'apparition **sporadique** et **aucun cas de récurrence** à l'occasion d'une grossesse ultérieure n'a été enregistrée jusqu'en 1981. L'enquête familiale demeure négative et le caryotype est en général **normal**. Le **CONSEIL GENETIQUE** est donc **rassurant** quant au risque de récurrence de la sirénomélie.

Selon CRAWFURD (09), l'étiologie la plus vraisemblable est celle de **facteurs exogènes** (agents chimiques, médicamenteux, viraux...) qui interviennent **très précocément** dans l'embryogénèse, **sur un terrain génétiquement prédisposé**.

II FACTEURS EXOGENES

1) Facteurs chimiques

KUCERA (36) cite, à partir de toutes les malformations enregistrées en TCHECOSLOVAQUIE de 1959 à 1966, le cas de 9 enfants porteurs de malformations relevant de "l'anomalie de DUHAMEL" (anomalies rénales unilatérales et atrésie oesophagienne avec agénésie sacrée) ; 5 des mères ont été exposées à des substances chimiques variées au début de la grossesse dont le **TRICHLOROETHYLENE, L'ACETONE ET LES VAPEURS DE XYLENE, LE CHLORURE DE METHYL, L'ESSENCE** sans qu'aucun autre facteur étiopathogénique puisse être mis en cause.

Il a donc effectué des expériences sur des embryons de poussins pour déterminer si l'exposition à un solvant organique pouvait aboutir à la production de malformations, et en a conclu que le Xylène était un produit tératogène efficace empêchant le développement normal des embryons de poussins exposés à sa vapeur. Il en espérait que ce rapport préliminaire stimulerait l'intérêt porté à ce problème, particulièrement dans les pays où de nombreuses femmes sont employées dans des industries utilisant les solvants organiques, dans la mesure où les expériences avec les embryons de poussins tendent à étayer l'hypothèse selon laquelle les **SOLVANTS GRAS** pourraient avoir un effet tératogène et engendrer une agénésie sacrée chez l'homme.

KALLEN & WINBERG (32), à partir de 6168 malformations congénitales ont répertorié 9 sirènes et 64 enfants présentant au moins 3 malformations entrant dans le cadre du syndrome de régression caudale ou du syndrome de POTTER. Ils constatent que la fréquence des différentes malformations est en augmentation en SUEDE entre 1965 et 1971, pour des enfants nés entre STOCKHOLM et GOTEBERG qui est une région à **INDUSTRIES LOURDES**.

D'autres auteurs (40) ont communiqué un cas d'agénésie du sacrum chez un fœtus dont la mère pendant toute la grossesse avait été au contact avec des couleurs à **L'ANILINE** dans une fabrique de fleurs artificielles, en TCHECOSLOVAQUIE.

2) Facteurs médicamenteux

A) Oestroprogestatifs

Selon PURWAR (53), les défauts congénitaux de réduction des membres inférieurs peuvent être associés à l'administration de **CONTRACEPTIFS ORAUX** tôt dans la grossesse et à l'utilisation d'**AGENTS OESTROPROGESTATIFS COMME TEST DE GROSSESSE**.

Le modèle d'anomalies chez le fœtus d'une femme qui à 10 jours de retard de règles avait pris un composé oestroprogestatif comme test de grossesse, a conduit à adopter le sigle "V.A.C.T.E.R.L." : (Vertébral, Anal, Cardiaque, Trachéal, Oesophagien, Rénal et Membres) pour caractériser ce syndrome, selon l'auteur.

Une hémorragie intestinale surviendrait apparemment dans l'espace chorio-déciduaire, à l'arrêt de la prise de la préparation hormonale, diminuant ainsi la nutrition de l'ovule et l'assujettissant ainsi à une hypoxie métabolique, cela pouvant conduire à un retard de croissance intra-utérin et donc à une tératogénicité.

B) Hypervitaminose A

Selon VON LENNEPT (69) chez l'homme, 4 cas de malformations congénitales ont été rattachés à l'exposition intra-utérine de **DOSES TROP EXCESSIVES DE VITAMINE A**. Dans trois de ces cas (PILOTTI & SCORTA (1965), BERNHARDT & DORSEY (1974), STANGE (1978)), les principales anomalies ont été trouvées au niveau de l'appareil urinaire ; (Dans le 4ème cas, l'enfant présentait le syndrome de GOLDENHAR causé probablement par une intoxication aiguë de la mère pendant le second mois de grossesse (MOUMOU (1975)).

L'auteur rapporte le cas d'une mère qui avait pris 150 000 UI/J de Vitamine A et 210 mg/J de Vitamine E pour le traitement d'une acnée, de deux semaines avant la conception jusqu'à trois semaines après ; les anomalies caractéristiques du syndrome de régression caudale présentées par le fœtus, selon lui, ont dû se développer le plus probablement aux alentours de la fin de la gastrulation, environ trois semaines après la conception, au moment où l'extrémité caudale de l'embryon se forme. Le turn-over de la Vitamine A est très lent et son stockage tissulaire augmenté par la Vitamine E. Du reste, les tissus de stockage avaient grossi sous l'effet de la Vitamine E (GOODMAN & GILMAN (1980)). Donc, il est probable que les tissus avaient un taux de Vitamine A qui dans ce cas était très élevé trois semaines après la conception.

C) Drogues antiépileptiques

Il a été décrit par PFEIFFER (49) un cas de sirénomélie monopode et d'anencéphalie lors des grossesses successives d'une femme qui avait été soignée par des **DROGUES ANTICONVULSIVANTES** à cause d'une épilepsie traumatique.

D'autres auteurs relatent aussi l'antécédent de la prise de **DIPHENYLHYDANTOINE** dans quelques cas de sirénomélie (03).

D) Aspirine

Des enfants sirénomèles ont été décrits par MALKASIAN (43) chez des mères ayant pris de l'**ASPIRINE** en début de grossesse.

En fait, il semblerait que l'aspirine à fortes doses, puisse être tératogène chez le rat et le lapin (provoquant des anomalies oculaires, un gastroschisis et une hydrocéphalie) (70), mais que chez l'homme, elle ne provoquerait qu'occasionnellement des malformations nerveuses et cardiaques (47).

E) Antécédent de prise de Diazepan, d'Acide nalidixique

Cité par certains auteurs dans la survenue de quelques cas de sirénomélie (03) (19).

3) Venin d'abeille

Dans le cadre du syndrome de régression caudale, SCHNEEGANS, KELLER, ROHMER & RUCH (40) ont constaté qu'un enfant dont la mère fut piquée à la fin du troisième mois de grossesse par un essaim d'abeilles, avec précoma consécutif, présentait un faciès mongoloïde, une anomalie de type ptérygium, une éventration, une absence de la plus grande partie de la colonne vertébrale lombaire et du sacrum, un hypogénitalisme, un développement insuffisant des jambes, une atrésie du coeur gauche, alors que l'aorte partait du coeur droit, et un situs inversus de l'estomac.

Ces auteurs ont obtenu de graves malformations du système nerveux central, des membres et de la colonne lombo-sacrée chez le poulet, en utilisant le venin d'abeilles qu'on trouve dans le commerce.

Les rapports entre les malformations de l'enfant et les piqûres d'abeilles semblent cependant, selon LENZ & KUCERA (40) fort douteux si l'on considère le moment tardif de l'agression.

4) Intoxication aux coquillages

Dans le cadre du syndrome de régression caudale, le cas rapporté par DESFOSSES d'une mère d'une fillette atteinte d'agénésie de la colonne vertébrale à partir de la troisième vertèbre lombaire, qui avait souffert d'une intoxication aux coquillages au cours du 4ème mois de la grossesse, semble également douteux pour LENZ & KUCERA (40).

5) Facteurs physiques

Chez les sirènes humaines, on n'a pas retrouvé de facteur physique.

6) Insertion vicieuse de l'oeuf

Citée par MORIN dans son cas clinique (46).

III DIABETE

Les enfants des femmes diabétiques, nés après le début de la maladie maternelle, sont atteints de malformations **un peu plus souvent** que les autres enfants selon LENZ & KUCERA (40)

Certains auteurs ont trouvé plus fréquemment des malformations du squelette chez des enfants de mère dont le diabète était **compliqué de lésions vasculaires**.

D'autres ont signalé la "**régression caudale**" chez des enfants de mères diabétiques et réuni ces cas.

LENZ & KUCERA ont collationné 48 travaux publiés de 1945 à 1965 se rapportant à des enfants nés de mères diabétiques et à leur état de santé dans la période post-natale. Ils ont constaté une différence "statistiquement significative" : les malformations qui surviennent chez les enfants de mères diabétiques sont **10 fois plus fréquentes** que chez les autres. En particulier, en TCHÉCOSLOVAQUIE, sur 921 513 nouveaux-nés, **5 cas de régression caudale** ont été enregistrés.

Selon eux, la série de BLUMEL, EVANS & EGGERS (1959) prouve l'association statistique avec le diabète maternel : sur 60 cas d'agénésie du sacrum, 7 étaient issus d'une mère diabétique, alors qu'une grossesse ne concerne une femme diabétique que dans 1 cas sur 300 ou 400. Cela signifie donc qu'en cas **d'agénésie du sacrum**, un diabète maternel se retrouve **42 fois plus souvent** que chez un enfant pris au hasard. Les autres malformations de la colonne sont combinées avec la régression caudale ou présentent toutes les formes de passage avec cette régression caudale.

Il a été obtenu **expérimentalement** chez l'animal au moyen **d'insuline**, des **déficits de l'extrémité inférieure de la colonne vertébrale**. On pourrait donc supposer que les rares cas de régression caudale trouvés chez les enfants de mères diabétiques sont en relation avec la quantité d'insuline.

Les recherches anamnestiques ne confirment pas cette hypothèse. Les malformations surviennent donc le plus fréquemment chez les enfants de mère dont le **diabète est compliqué d'altérations vasculaires, indépendamment du traitement par l'insuline** (40).

Pourtant, HOYME insiste sur la fréquence accrue d'incidence de sirénomélie chez les nourrissons de mères à diabète insulino-dépendant (28).

Il est **possible** que les **altérations vasculaires fréquentes au niveau du placenta jouent un rôle**. A noter, selon FROELICH & FUJIKURA (1966) qu'en cas **d'absence d'une artère ombilicale**, le diabète maternel est **cinq fois plus fréquent** que dans les groupes de comparaison (40).

Si l'association du diabète sucré de la mère et de la sirénomélie est bien connue pour certains auteurs, il semble cependant selon ALMATURA et selon PASSARGE & LENZ que cette association soit **plus fréquente dans les cas d'agénésie sacrée ou lombosacrée que dans la sirénomélie** (l'incidence du diabète maternel dans l'agénésie sacrée est de 16 %) (67).

SIRTORI (62) ajoute que le diabète selon PASSARGE & LENZ et selon STEWART & STOLL est fortement associé au syndrome de régression caudale **comme** aux autres anomalies congénitales.

A noter que, selon GOODLOW (24), bien qu'on ait décrit une forte association entre le syndrome de régression caudale et le diabète maternel et que le syndrome de POTTER est presque invariablement présent avec l'agénésie rénale bilatérale, **aucune relation de la sorte n'existe entre le syndrome de POTTER et le diabète.**

KALLEN (32) suggère que le diabète peut être un **cofacteur** qui modifie l'action de un ou plusieurs tératogènes inconnus.

La sirénomélie n'est trouvée que **chez 1 %** des enfants de mères diabétiques (45).

En fait, selon JAYALAKSHMI (30), il y a un risque accru de malformations congénitales dans les grossesses diabétiques et une grande étude contrôlée a montré que le risque est **d'environ deux fois la normale**. SOLER rapporte que **5,3 %** des enfants avec des malformations congénitales nés de mères diabétiques auraient une dysgénésie du sacrum. MILER note que les foetus de mères diabétiques avec des malformations **majeures** avaient des **taux initiaux d'Hémoglobine A₁C supérieurs** à ceux d'enfants de mères diabétiques qui n'avaient pas de malformations majeures. Il a donc été suggéré que **l'hyperglycémie au stade précoce de la grossesse** était d'une certaine manière **tératogène**. Le taux plasmatique élevé d'Acide déhydroascorbique et le taux intra-cellulaire bas d'Acide ascorbique apparaît dans les hyperglycémies qui modifient la mitose normale et qui sont, en théorie, **tératogènes**.

Dans un cas de l'étude de JAYALAKSHMI où il existait un diabète maternel gestationnel, l'histologie du pancréas qui montrait des **flots de cellules hyperplasiques et un infiltrat éosinophile** était fortement évocatrice de diabète maternel.

L'auteur a donc suggéré que l'étude et l'investigation soigneuse du diabète chez les mères d'enfants sirénomèles pouvaient être utiles et qu'un contrôle précoce du diabète maternel pouvait prévenir des anomalies congénitales.

IV FACTEURS INFECTIEUX

1) Syphilis

Selon BILLET (46)

2) Facteurs viraux

DUHAMEL cite un cas d'embryopathie **RUBEOLIQUE** comprenant des malformations retrouvées chez la sirène : malformations ano-rectales, génito-urinaires et vertébrales, ainsi qu'une communication inter-ventriculaire (16).

JACQUEMIN (29) dans deux observations d'association V.A.T.E.R. précise la survenue d'un "**EPISODE GRIPPAL**" dans les premières semaines de grossesse d'une mère qui a donné naissance à une sirène, mais sans que la preuve biologique n'ait été donnée.

KALLEN (32), à partir de l'étude de 73 enfants comprenant 9 sirènes a constaté que la date des dernières règles chez les mères était fréquemment située en juin et en juillet. Il a évoqué l'hypothèse d'un **FACTEUR TERATOGENE PROBABLEMENT VIRAL ET SAISONNIER**, qui nécessiterait une confirmation biologique, là aussi.

V CONCLUSION

Selon FERRU (18) :

"Dans l'état actuel de nos connaissances, la survenue d'une sirène humaine ne semble donc pas reconnaître d'étiologie unique.

Il paraît raisonnable d'admettre l'intervention possible de plusieurs facteurs tératogènes, à une période critique de l'embryogénèse, sur un terrain génétiquement prédisposé."

HOYME (28) pense que :

"L'extrême variabilité des publications de sirénomélie humaine peut être au mieux expliquée par la variabilité des lésions tératogènes dans le temps et dans l'espace."

Les deux théories ne sont **PAS CONTRADICTOIRES**.

CHAPITRE VI
DIAGNOSTIC PRENATAL

I INTERET DE L'ECHOGRAPHIE

1) Généralités

Les améliorations dans l'équipement échographique et une plus grande expérience d'exploration ont permis l'étude de **nombreux détails** de **l'anatomie foetale**. La reconnaissance subséquente d'anomalies anatomiques a mené au diagnostic de **malformations congénitales** et à leur **détection prénatale**.

En effet, les malformations concernant la tête, la colonne vertébrale, le thorax, l'abdomen, le coeur, les reins, l'appareil gastro-intestinal et les extrémités du fœtus... ont été découvertes grâce à l'échographie et la publication de rapports documentant le diagnostic prénatal de malformations uniques a fini par faire **réétudier** tous les articles répertoriant ces anomalies trouvées dans les grandes séries d'ultrasonographie.

HORGER (27) du 18.09.1974 au 17.11.1982, a effectué des études échographiques de 12 186 grossesses à l'HOPITAL UNIVERSITAIRE MEDICAL de CAROLINE DU SUD.

La plupart de ces études ont été faites seulement après qu'une indication ait été posée au cours de la grossesse. Parmi les motifs qui ont conduit à l'échographie, on retrouvait l'**oligoamnios** et la **taille utérine trop petite pour l'âge gestationnel**.

Il faut savoir que le **retard de croissance intra-utérin** est connu pour accompagner beaucoup de malformations congénitales.

Le **diagnostic prénatal** d'une malformation foetale **léthale** comme l'**anencéphalie**, l'**agénésie rénale bilatérale** et la **sirénomélie** est d'une **grande valeur** dans la **consultation parentale** car il permet de prévoir "une période d'ajustement émotionnel" avant l'interruption thérapeutique de grossesse.

De plus, les **modalités d'accouchement** sont influencées par les données du diagnostic anténatal échographique.

Par ailleurs, le diagnostic d'une malformation unique requiert toujours une **recherche minutieuse d'autres anomalies associées**.

CRACKER (27) pense qu'il est difficile de mettre en évidence à quel point l'impact de l'échographie sur la grossesse est important.

En effet, avec l'échographie, il est possible d'étudier le fœtus en cours de développement et de s'assurer de la normalité de sa croissance, et de son

développement, ou de diagnostiquer des malformations foetales congénitales qui continuent de représenter un problème significatif et croissant dans la morbidité périnatale.

Les malformations congénitales sont présentes dans 2 à 4 % des naissances, elles sont associées à 20 à 25 % de mortalités périnatales.

Par conséquent, une évaluation minutieuse du fœtus au cours des échographies habituelles est essentielle.

D'autres auteurs (62) précisent qu'une échographie doit également être réalisée devant un **taux d'Alpha-Fœto Protéine augmenté dans le sérum maternel**, et/ou devant **tout saignement vaginal**.

2) Etude de 43 cas de sirénomélie par l'Echographie

A travers les 43 cas de sirénomélie retrouvés dans la littérature entre 1980 et 1991, **26 cas comportent un examen échographique au cours de la grossesse.**(06) (19) (23) (24) (34) (45) (52) (54) (56) (59) (61) (62) (69) (74) (75)

L'étude des résultats obtenus permet de mettre en évidence plusieurs points importants :

- dans 5 cas

l'examen échographique a permis le diagnostic de **grossesse gémellaire**.

- dans 17 cas

le diagnostic d'**agénésie rénale bilatérale** a été fait dans 16 cas et dans 1 autre cas, il a été soupçonné à l'échographie et confirmé par l'Imagerie par Résonance Magnétique.

- dans 21 cas

le diagnostic d'Oligoamnios a été apporté avec **11 cas d'Oligoamnios très sévères**. Notre 1ère observation représente le **22ème cas**.

- dans 16 cas

le **retard de croissance intra-utérin** a été observé.

- dans 9 cas

le diagnostic de **sirénomélie** a été fait en échographie entre la **20ème et la 34ème semaine**.

et pour les 34 cas restants :

la sirénomélie a été affirmée par l'examen anatomo-pathologique confronté aux radiographies.

Notre première observation représente le 27ème cas de sirénomélie explorée par échographie et surtout le 10ème cas de diagnostic anténatal échographique qui a été réalisé encore plus précocément que dans tous les cas de la littérature, c'est-à-dire, à la 16ème semaine de grossesse.

Par ailleurs, l'échographie a permis de mettre en évidence :

- dans 4 cas : des anomalies de la tête
(petite tête ou tête aplatie)
- dans 2 cas : un thorax étroit
- dans 1 cas : l'absence de sacrum
- dans 2 cas : un seul os iliaque
- dans 1 cas : une colonne vertébrale lombo-sacrée absente
- dans 1 cas : une colonne vertébrale lombo-sacrée élargie
- dans 8 cas : des anomalies des membres inférieurs allant des membres inférieurs apposés côte à côte avec absence de péroné à la présence d'un seul os correspondant au fémur

L'échographiste dans notre cas a mis en évidence un seul fémur et une masse liquidienne abdomino-pelvienne.

Le diagnostic échographique a conduit à l'avortement thérapeutique dans 11 cas seulement (les mères désirant poursuivre leur grossesse dans les autres cas), notre 1ère observation représentant le 12ème cas.

3) Aspects échographiques et leur intérêt dans la sirénomélie

L'examen échographique mené de manière rigoureuse et attentive permet dès le deuxième trimestre de la grossesse, le diagnostic précoce de la sirénomélie, qui doit être fait avec certitude puisqu'il débouche sur une interruption thérapeutique de grossesse.

Les trois éléments échographiques typiques sont :

- L'OLIGOAMNIOS
- L'AGENESIE DE L'APPAREIL URINAIRE
- LES ANOMALIES DES MEMBRES INFERIEURS

Alors que l'utilité de l'échographie dans le diagnostic de l'OLIGOAMNIOS et de l'AGENESIE RENALE BILATERALE était bien connue, son utilité dans la démonstration de la fusion des deux membres inférieurs du fœtus n'avait pas été rapportée jusqu'en 1983 : RAABE (54) a démontré que les fémurs pouvaient converger de telle sorte qu'ils soient l'un à côté de l'autre, sans variation dans le temps, et que cela devait faire suggérer la possibilité d'une fusion des extrémités inférieures du fœtus. A la place de l'oligoamnios et de l'agénésie rénale, l'observation, selon lui de la **FUSION DES EXTREMITES INFERIEURES** chez le fœtus est la "clé" du diagnostic anténatal de sirénomélie.

De nos jours, les auteurs s'accordent pour dire que les trois aspects échographiques sont nécessaires au diagnostic.

A) L'agénésie de l'appareil urinaire

Selon LA COUR (37) : "Elle doit être décelée dès le **deuxième trimestre** puisque l'étude des reins et de la vessie doit être systématique. En ce qui concerne l'agénésie rénale, il faut rappeler d'une part qu'il s'agit, dans certains cas, d'une agénésie **unilatérale**, et d'autre part, la **difficulté fréquente** à mettre en évidence les deux reins en raison de la position du fœtus.

Mais dans la mesure où l'agénésie rénale bilatérale constitue une malformation **léthale**, on doit **s'attacher coûte que coûte à la mettre en évidence**.

S'il n'existe qu'un seul rein, le cas est différent, de même que lorsqu'on se trouve en présence d'une polykystose rénale.

L'absence de vessie doit amener à répéter les examens. En effet, le remplissage n'est pas constant et peut s'observer après un délai plus ou moins long. Les conditions et le temps dont dispose l'échographiste ne permettent pas forcément de prolonger l'observation. C'est la **répétition des examens** qui pourra affirmer l'absence de vessie."

REMARQUES :

Le test au FUROSEMIDE utilisé par certains auteurs pour différencier l'agénésie rénale bilatérale d'un retard de croissance intra-utérin n'est pas complètement fiable et devrait être utilisé avec beaucoup de réserve (45).

La prudence doit être de mise afin d'éviter un diagnostic incorrect car des glandes surrénales hypertrophiées ou de forme anormale peuvent être prises pour des reins (24).

RAPPELONS QUE dans notre première observation personnelle, l'échographiste n'avait pas mis en évidence d'agénésie rénale ; l'anatomopathologie a retrouvé des reins et des surrénales normaux, mais **l'absence de vessie**, il s'agissait donc d'une **agénésie partielle de l'appareil urinaire**.

B) Les anomalies des membres inférieurs

Elles sont **suspectées** lors de la mesure des fémurs ou lors de l'exploration des membres inférieurs.

Pour certains auteurs, le **défaut de visualisation des deux tibias et/ou du péroné** avec ou **sans pied**, ou l'identification d'un **fémur unique** peuvent être la "clé" du diagnostic prénatal de sirénomélie (62).

Pour d'autres, les **mouvements défectueux de l'unique membre inférieur** et la **position médiane de la rotule** peuvent être **facilement visualisés** (11).

Il faut savoir que l'**agénésie du sacrum, du pelvis et d'autres malformations squelettiques** peuvent être **difficiles à visualiser** du fait du manque de liquide amniotique. "L'oligoamnios important a pour conséquence un **"tassement"** des membres inférieurs dont on distinguera difficilement les différents segments." (37).

Un **foetus à fémur unique est fortement suspect** et dans notre première observation, l'échographiste avait fait le diagnostic échographique de sirénomélie sur la présence d'un **seul fémur** et d'un oligoamnios.

Mais il existe des formes de sirènes à deux fémurs !

C) L'oligoamnios

C'est à la fois **une des caractéristiques échographiques** de la sirénomélie et à la fois un **obstacle au diagnostic** par une visibilité médiocre et par la compression des membres du foetus qu'il provoque.

Il doit amener à rechercher minutieusement la **non-visualisation des reins** et le "**syndrome de POTTER**".

D) Deux éléments non spécifiques

A côté de ces éléments majeurs, il existe deux éléments **non spécifiques** mais qui peuvent **faire suspecter** une malformation : c'est le **RETARD DE CROISSANCE INTRA-UTERIN** qui doit conduire à une exploration minutieuse du foetus et les **MALFORMATIONS DES ORGANES GENTAUX EXTERNES** avec détermination du sexe impossible.

4) Conclusion

La sirène est un syndrome polymalformatif dont le **diagnostic échographique** doit être le **plus précoce possible** car il en résulte une **ATTITUDE**

OBSTETRICALE ADAPTEE (interruption thérapeutique de grossesse par voie basse sauf contre-indication).

Lorsque le diagnostic échographique est douteux, il peut être complété par une **Imagerie par Résonance Magnétique (I.R.M.)**, et éventuellement par un **contenu utérin à 7 mois**.

II INTERET DE L'I.R.M. DANS L'OLIGOAMNIOS

L'IMAGERIE PAR RESONANCE MAGNETIQUE (I.R.M.) a été proposée comme complément à l'échographie. Quoique l'échographie demeure la méthode principale de diagnostic anténatal et de contrôle, **le contraste des tissus mous amélioré par l'I.R.M.** peut fournir des informations précieuses.

MAC CARTHY(23) a rapporté **5 cas** de dysmorphie foetale évaluée avec l'échographie et l'I.R.M. dans lesquels l'I.R.M. a révélé des **détails qui étaient mal vus** à l'échographie.

En effet, l'échographie peut être limitée par plusieurs facteurs dont **l'obésité de la mère, l'oligoamnios, la position du foetus** ou occasionnellement le **squelette foetal "mature"**.

Les **mouvements du foetus** sont un handicap significatif dans l'I.R.M., affectant la qualité de l'image et le détail anatomique du foetus. Mais les **mouvements** du foetus sont **minimes** dans le cas d'oligo-amnios, permettant l'utilisation du potentiel de caractérisation tissulaire par l'I.R.M. pour la **détermination de détails anatomiques supplémentaires**. La capacité de l'I.R.M. à **quantifier la graisse foetale** peut permettre la mise en évidence d'un **retard de croissance intra-utérin grave**, à partir d'une anomalie de structure.

Dans le cas de MAC CARTHY, l'I.R.M. a été **utile pour confirmer l'impression échographique d'agénésie rénale** et a fourni une détermination plus complète de l'étendue de l'anomalie foetale.

Grâce au **manque de mouvement du foetus, des séquences avec de longs moments de saisie** ont fourni des images du foetus de **haute qualité**.

L'I.R.M. peut **potentiellement différencier les anomalies génito-urinaires d'un retard de croissance intra-utérin** en montrant, comme dans l'exemple de MAC CARTHY, une épaisseur de graisse sous-cutanée normale et une absence de tissu rénal.

CHAPITRE VII
CONCLUSION

LA SIRENE est un **syndrome polymalformatif congénital et léthal** qui atteint **plus souvent le sexe masculin (2,7 pour 1)**, qui survient environ **1 fois sur 60 000 naissances**.

C'est la **forme la plus grave du syndrome de régression caudale**.

La sirène est très certainement la **conséquence d'une altération cunéiforme précoce de l'axe mésoblastique postérieur** engendrant la fusion des ébauches des membres par leur bord péronnier et l'agénésie ou l'hypogénésie des structures caudales postérieures.

La lésion embryonnaire surviendrait au **stade de la ligne primitive (au 16ème jour)** et peut parfois conduire à la formation de **jumeaux monozygotes: 7 % des sirènes sont issues d'une grossesse gémellaire**.

La découverte d'une seule malformation d'origine mésodermique appartenant à "l'anomalie de DUHAMEL" doit **faire rechercher** tous les autres éléments du syndrome de régression caudale.

L'hypothèse la plus probable concernant l'étiologie de la sirénomélie est celle de **plusieurs facteurs tératogènes** agissant sur un **terrain génétiquement prédisposé, à une période critique de l'embryogénèse**.

La survenue **sporadique** et l'**absence de récurrence** lors d'une grossesse ultérieure font que l'on peut **rassurer les parents dans le cadre du conseil génétique**.

Le **DIAGNOSTIC ECHOGRAPHIQUE ANTENATAL PRECOCE** (dans le deuxième trimestre de la grossesse) doit être **suspecté** devant :

- UN RETARD DE CROISSANCE INTRA-UTERIN,
- UN OLIGOAMNIOS
- ou DES MALFORMATIONS GENITALES

et est **affirmé** par :

- LES ANOMALIES DES MEMBRES INFERIEURS
- L'AGENESIE DE L'APPAREIL URINAIRE
- et L'OLIGOAMNIOS

Il devrait toujours déboucher sur une **INTERRUPTION THERAPEUTIQUE DE GROSSESSE** après une **consultation parentale** permettant une préparation émotionnelle et permettant d'éviter le traumatisme psychique dont les parents font l'expérience quand une telle grossesse est menée à terme.

Mais l'**intérêt majeur** du diagnostic échographique anté-natal précoce est **d'éviter une césarienne inutile à la mère**, avant tout. En effet, l'interruption thérapeutique de grossesse peut se faire par "**voie basse**" s'il n'existe pas de contre-indication.

Le **CARYOTYPE** dans les rares cas où il est **anormal** et confronté au diagnostic échographique, doit être **décisif** et conduire à l'interruption thérapeutique de grossesse.

L'IMAGERIE PAR RESONANCE MAGNETIQUE peut parfois **suppléer** aux limites de l'échographie.

Dans tous les cas, l'**EXAMEN ANATOMOPATHOLOGIQUE** et les **RADIOGRAPHIES** permettent de décrire la sirène dans les moindres détails et précisent les données échographiques.

B I B L I O G R A P H I E

- 01 ALNOT (M.O.) - ROBERT (P.) - VENDRELY (E.)
EMBRYOLOGIE HUMAINE.
EDITIONS MEDICALES & UNIVERSITAIRES.
- 02 ANCEL (P.)
REALISATION DE LA SYMELIE CHEZ L'EMBRYON DE POULET PAR DES
INJECTIONS LOCALISEES DE COLCHICINE.
C.R.SOC.BIOL., 1951, 145, 1742-1744.
- 03 ANDRES MARTIN (A.) - LOPEZ BARRIO (A.M.) - CRUZ GUERRERO (G.)
GOMEZ DE TERREROS (I.) - GOMEZ JUNQUERA (J.)
SIRENOMELIA. PRESENTACION DE TRES CASOS.
AN.ESP.PEDIATR., 1990, 33.1, 87-89.
- 04 BALLANTYNE (J.W.)
MANUAL OF ANTENATAL PATHOLOGY AND HYGIENE.
GREEN EDINBOURG, 1904, VOL 2, 568-582.
- 05 BISWAS (B.P.) - DAWN (T.K.) - BISWAS (S.)
COMBINED SIRENOMELUS AND UPPER LIMB AMELIA IN A UNIOVULAR
TWIN.
J. INDIAN MED. ASSOC, 1985, 83 (7), 245-246.
- 06 CHENOWETH (C.K.) - KELLOGG (S.J.) - ABU-YOUSEF (M.M.)
ANTENATAL SONOGRAPHIC DIAGNOSIS OF SIRENOMELIA.
J.CLIN. ULTRASOUND, 1991, 19, 167-171.
- 07 CONSOLI (S.)
LE MYTHE DE LA SIRENE,
THESE MEDECINE PARIS, 1973, N° 66.
- 08 CONSOLI (S.)
LA CANDEUR D'UN MONSTRE. ESSAI PSYCHANALYTIQUE SUR LE
MYTHE DE LA SIRENE.
ED DU CENTURION, PARIS, 1980.
- 09 CRAWFURD (M.D'A.)
A MONOPODAL SIRENIFORM MONSTER WITH DERMATOGLYPHIC AND
CYTOGENETIC STUDIES,
J. MED. GENET. 1966, 3, 212-216.
- 10 DAVIES (J.) - CHAZEN (E.) - NANCE (W.E.)
SYMELIA IN ONE OF MONOZYGOTIC TWINS.
TERATOLOGY 1971, 4, 367-378.
- 11 DE JONGE (H.J.M.) - LOS (J.A.) - KNIPSCHER (R.J.J.L.) -
FRENSDORF (E.L.)
SIRENOMELIA ("MERMAID"), CASE REPORT AND REVIEW.
EUROP. J. OBSTET. GYNEC. REPROD. BIOL., 1984, 18, 85-93.

- 12 **DESURMON (D.)**
L'ARTERE OMBILICALE UNIQUE.
THESE MEDECINE LILLE, 1976, N° 248.
- 13 **DUHAMEL (B.)**
MALFORMATIONS ANO-RECTALES & ANOMALIES VERTEBRALES.
ARCH. FR. PEDIATR. 1959, 16, 534-540.
- 14 **DUHAMEL (B.)**
L'EPISTASIS ET SA SIGNIFICATION PATHOLOGIQUE.
ANN. CHIR. INF. 1960, 1, 99-106.
- 15 **DUHAMEL (B.)**
FROM THE MERMAID TO ANAL IMPERFORATION ; THE SYNDROME OF
CAUDAL REGRESSION.
ARCH. DIS. CHILD. 1961, 36, 152-155.
- 16 **DUHAMEL (B.)**
MORPHOGENESE PATHOLOGIQUE : DES MONSTRUOSITES AUX
MALFORMATIONS.
MASSON ED. PARIS, 1966.
- 17 **FELLER (A.) - STEINBERG (H.)**
UBER SIRENENBILDUNG.
ZEITSCH. FUR ANAT. 1939, 108, 283.
- 18 **FERRU**
"A PROPOS D'UN CAS D'ECTROURIE (SIRENE)".
THESE MEDECINE LILLE, 1981.
- 19 **FERRU (J.M.) - VAN NEROM (P.Y.) - FERRAZ (F.G.P.) - HOUCKE (M.)**
DELECOUR (M.) - FARRIAUX (J.P.) - VALLEE (L.) - FONTAINE (G.)
L'ECTROURIE A PROPOS D'UNE OBSERVATION.
ARCH. FR. PEDIATR. 1982, 39, 703-706.
- 20 **FORSTER (A.)**
DIE MISSBILDUNGEN DES MENSCHEN, NEBST EINEM ATLAS.
FRIEDRICH MANKE, JENA, 1861.
- 21 **FOURNIER (J.L.) - JACQUEMIN (J.) - FARRIAUX (J.) - LEQUIEN (P.) -**
WALBAUM (R.) - TOURSEL (F.) - PONTE (C.) - DEBEUGNY (P.) -
FONTAINE (G.)
L'ASSOCIATION V.A.T.E.R. ET SES LIMITES.
J. GENET. HUM. 1979, 27, 265-288.
- 22 **GEOFFROY SAINT-HILAIRE (I.)**
ANOMALIES & MONSTRUOSITES.
BAILLIERE ED. PARIS, 1836, TOME 2, 237-264.
- 23 **GLASS (R.F.) - MATTREY (R.F.) - CANTRELL (C.J.)**
MAGNETIC RESONANCE IMAGING AS AN ADJUNCT TO ULTRASOUND
IN OLIGOHYDRAMNIOS. DETECTION OF SIRENOMELIA.
J. ULTRASOUND MED. 1989, 8, 159-162.
- 24 **GOODLOW (O.G.) - SIBLEY (R.I.M.C.) - ALLEN (B.G.) - KAMANDA (W.S.)**
GULLATTEE (A.C.) - RAYFIELD (W.C.)
SIRENOMELIA : MERMAID SYNDROME.
JOURNAL OF THE NATIONAL MEDICAL ASSOCIATION, 1988, VOL 80,
N° 1, 343-346.

- 25 **HOMERE**
ODYSSEE (CHANT XII).
LIVRE DE POCHE (TRADUCTION DE VICTOR BERNARD), 1960, 218.
- 26 **HOORNBECK (F.K.)**
A GENE PRODUCING SYMELIA IN THE MOUSE.
TERATOLOGY, 1970, 3, 7-10.
- 27 **HORGER (E.O.) - SHASHIDHAR PAI (G.)**
ULTRASOUND IN THE DIAGNOSIS OF FETAL MALFORMATIONS
IMPLICATIONS FOR OBSTETRIC MANAGEMENT.
AM. J. OBSTET. GYNECOL. 1983, VOL 147, 15, 163-170.
- 28 **HOYME (H.E.)**
THE PATHOGENESIS OF SIRENOMELIA : AN EDITORIAL COMMENT
TERATOLOGY, 1988, 38, 485-486.
- 29 **JACQUEMIN (J.)**
L'ASSOCIATION V.A.T.E.R. ET SES LIMITES.
THESE MED. LILLE, 1976, N° 323.
- 30 **JAYALAKSHMI (P.) - HUFF (D.S.)**
SIRENOMELIA - CASE REPORTS.
SING. MED. J., 1988, 29, 597-600.
- 31 **JOHNSON (B.)**
SIRENOMELIA (MERMAID FOETUS).
BRIT. J. CLIN. PRAC. 1966, 20, 198.
- 32 **KALLEN (B.) - WINBERG (J.)**
CAUDAL MESODERM PATTERN OF ANOMALIES : FROM RENAL
AGENESIS TO SIRENOMELIA.
TERATOLOGY, 1974, 9, 99-111.
- 33 **KAMPMEIER (O.F.)**
ON SIRENIFORM MONSTERS WITH A CONSIDERATION OF THE
CAUSATION AND THE PREDOMINANCE OF THE MALE SEX AMONG
THEM.
ANAT. REC. 1927, 34, 365-389.
- 34 **KAPUR (R.P.) - MAHONY (B.S.) - NYBERG (D.A.) - RESTA (R.G.) -
SHEPARD (T.H.)**
SIRENOMELIA ASSOCIATED WITH A "VANISHING TWIN".
TERATOLOGY, 1991, 43, 103-108.
- 35 **KERISIT (J.) - LE MAREC (B.) - LE GUILCHER (P.) - SIGNARGOUT (J.) -
DE VILLARTAY (A.) - FERRAND (B)**
AMNION NODOSUM
AVEC MONSTRUOSITE EXCEPTIONNELLE :
ECTROMELIE ET ECTROURIE UNILATERALES.
SEM. HOP. PARIS, 1973, 40, 2639-2644.
- 36 **KUCERA (J.)**
EXPOSURE TO FAT SOLVENTS : A POSSIBLE CAUSE OF SACRAL
AGENESIS IN MAN.
THE JOURNAL OF PEDIATRICS, 1968, 72 (6), 857-859.

- 37 **LA COUR (I.)**
LA SIRENE A PROPOS D'UN CAS
MEMOIRE DE DIPLOME UNIVERSITAIRE D'ULTRASONOLOGIE
SPECIALISEE GYNECOLOGIE OBSTETRIQUE, 1988.
- 38 **LANGMAN (J.)**
ABREGE D'EMBRYOLOGIE MEDICALE
MASSON ED. PARIS, 1976.
- 39 **LE MAREC (B.) - KERISIT (J.) - SIGNARGOUT (J.) - LE GUILCHER (P.) -
MAFFEIS (J.L.) - FERRAND (B.)**
ECTROMELIE ET ECTROURIE UNILATERALES AVEC APLASIE DE LA
PAROI MUSCULAIRE DE L'ABDOMEN.
OUEST-MEDICAL, 1973, 12, 1271-1276.
- 40 **LENZ (W.) - KUCERA (J.)**
L'ETIOLOGIE DE LA REGRESSION CAUDALE
MEDECINE ET HYGIENE, 1967, 25, 241-243.
- 41 **LICETI (F.)**
DE MONSTRIS
ANDREAS FRISIUS, AMSTERDAM, 1665.
- 42 **MALINGER (G.) - TRESCHAN (O.) - ROSEN (N.) - ZAKUT (H.)**
SIRENOMELIA IN A TWELVE WEEKS ABORTUS.
EARLY HUMAN DEVELOPMENT, 1987, 15, 217-220.
- 43 **MALKASIAN (G.D.) - SAYRE (G.P.) - TITUS (J.L.)**
SYMPUS APUS
OBST. AND GYNECOL. 1969, 33 (5), 715-720.
- 44 **MARTIN (E.)**
HISTOIRE DES MONSTRES DEPUIS L'ANTIQUITE JUSQU'A NOS JOURS.
REINWALD ED. PARIS, 1880.
- 45 **MOK (P.M.)**
SIRENOMELIA : PRENATAL SONOGRAPHIC FEATURES.
AUSTRALASIAN RADIOLOGY, 1990, VOL XXXIV, 1, 68-71.
- 46 **MORIN (A.) - CAPUANO (B.) - SANTINI (J.J.)**
CONSIDERATIONS SUR UNE MONSTRUOSITE RARE : LA SYMELIE
ARCH. ANAT. PATH. 1971, VOL 19, 4, 429-34.
- 47 **NELSON (M.) - FORFAR (O.)**
ASSOCIATION BETWEEN DRUGS ADMINISTERED DURING PREGNANCY
AND CONGENITAL ABNORMALITIES OF THE FOETUS
BRIT. MED. J. 1971, 1, 523.
- 48 **PEUCH (M.J.)**
LA SIRENE A PROPOS D'UN CAS EN MARTINIQUE
THESE MEDECINE LIMOGES, 1986.
- 49 **PFEIFFER (R.A.) - BECKER (V.)**
COMMENTS ON SCHWAIBOLD'S "SIRENOMELIA AND ANENCEPHALY IN
ONE OF DIZYGOTIC TWINS"
TERATOLOGY, 1988, 38, 497-498.

- 50 **POTTER (E.L.)**
BILATERAL RENAL AGENESIS.
J. PEDIAT. 1946, 29, 68-76.
- 51 **POTTER (E.L.)**
FACIAL CHARACTERISTICS OF INFANTS WITH BILATERAL RENAL
AGENESIS.
AN. J. OBST. GYN. 1946, 51, 885-888.
- 52 **PRATAP (S.) - NALINI (V.) - RAO (R.V.) - RAO (P.L.N.G.)**
SIRENOMELIA : A CASE REPORT.
ASIA-OCEANIA J. OBSTET. GYNAECOL. 1987, 13 (3), 265-267.
- 53 **PURWAR (M.B) - DESHPANDE (A.S.), JAWADE (S.B.)**
SIRENOMELIA : A CASE REPORT.
ASIA-OCEANIA J. OBSTET. GYNAECOL. 1985, 11 (2), 199-202.
- 54 **RAABE (R.D.) - HARNBERGER (H.R.) - LEE (T.G.) - MUKUNO (D.H.)**
ULTRASONOGRAPHIC ANTENATAL DIAGNOSIS OF "MERMAID
SYNDROME" : FUSION OF FETAL LOWER EXTREMITIES.
J. ULTRASOUND MED. 1983, 2, 463-464.
- 55 **RESNICK (L.)**
A CASE OF SYMPUS DIPUS.
J. OBSTET. GYNEC. BRIT. EMP. 1945, 52, 515.
- 56 **RODRIGUEZ (J.I.) - PALACIOS (J.) - RAZQUIN (S.)**
SIRENOMELIA AND ANENCEPHALY.
AMERICAN JOURNAL OF MEDICAL GENETICS, 1991, 39, 25-27.
- 57 **ROUX (C.) - MARTINET (M.)**
SYNDROME DE REGRESSION CAUDALE CHEZ L'ANIMAL.
ARCH. FR. PEDIATR. 1962, 19, 781-794.
- 58 **RUDD (N.L.) - KLIMEK (M.L.)**
FAMILIAL CAUDAL DYSGENESIS : EVIDENCE FOR A MAJOR DOMINANT
GENE.
CLINICAL GENETICS, 1990, 38, 170-175.
- 59 **SAVADER (S.J.) - SAVADER (B.L.) - CLARK (R.A.)**
SIRENOMELIA WITHOUT POTTER SYNDROME : MR CHARACTERISTICS.
JOURNAL OF COMPUTER ASSISTED TOMOGRAPHY, 1989, 13 (4), 689-691.
- 60 **SCHINZEL (A.A.) - SMITH (D.W.) - MILLER (J.R.)**
MONOZYGOTIC TWINNING AND STRUCTURAL DEFECTS.
J. PEDIATR. 1979, 95, 921-930.
- 61 **SCHWAIBOLD (H.) - OEHLER (U.) - HELPAP (B.) - BOHM (N.)**
SIRENOMELIA AND ANENCEPHALY IN ONE OF DIZYGOTIC TWINS
TERATOLOGY, 1986, 34, 243-247.
- 62 **SIRTORI (M.) - GHIDINI (A.) - ROMERO (R.) - HOBBS (J.C.)**
PRENATAL DIAGNOSIS OF SIRENOMELIA.
J. ULTRASOUND MED. 1989, 8, 83-88.
- 63 **SMITH (D.W.)**
TYPES RECONNAISSABLES DE MALFORMATIONS HUMAINES,
MASSON ED. PARIS, 1974.

- 64 **SMITH (D.W.)**
THE V.A.T.E.R. ASSOCIATION.
AM. J. DIS. CHILD. 1974, 128, 767.
- 65 **SMITH (D.W.) - BARTLETT (C.) - HARRAH (L.M.)**
MONOZYGOTIC TWINNING AND THE DUHAMEL ANOMALAD
(IMPERFORATE ANUS TO SIRENOMELIA) : A NONRANDOM ASSOCIATION
BETWEEN TWO ABERRATIONS IN MORPHOGENESIS.
BIRTH. DEFECTS. 1976, 12, 53-63.
- 66 **SOMYE (J.C.)**
DE LA SIRENE A L'IMPERFORATION ANALE.
THESE MEDECINE PARIS, 1960, N° 606.
- 67 **TOWFIGHI (J.) - HOUSMAN (C.)**
SPINAL CORD ABNORMALITIES IN CAUDAL REGRESSION SYNDROME.
ACTA NEUROPATHOLOGICA, 1991, 81, 458-466.
- 68 **TUCHMANN-DUPLESSIS (M.)**
EMBRYOLOGIE - TRAVAUX PRATIQUES & ENSEIGNEMENT DIRIGE.
MASSON & CIE, 3EME EDITION, PARIS, 1975.
- 69 **VON LENNEP (E.) - EL KHAZEN (N.) - DE PIERREUX (G.) - AMY (J.J.) -
RODESCH (F.) - VAN REGEMORTER (N.)**
A CASE OF PARTIAL SIRENOMELIA AND POSSIBLE VITAMIN A
TERATOGENESIS.
PRENATAL DIAGNOSIS, 1985, 5, 35-40.
- 70 **WARKANY (J.) - TAKACS (E.)**
EXPERIMENTAL PRODUCTION OF CONGENITAL MALFORMATIONS IN
RATS BY SALICYLATE POISONING.
AMER. J. PATHOLOGY, 1959, 35, 315-331.
- 71 **WENDT (H.)**
ILS N'ETAIENT PAS DANS L'ARCHE.
DENOEL ED. PARIS, 1959.
- 72 **WOLFF (E.)**
LES BASES DE LA TERATOGENESE EXPERIMENTALE DES VERTEBRES
AMNIOTES D'APRES LES RESULTATS DES METHODES DIRECTES.
ARCH. ANAT. HIST. EMBRYOL. 1936, 22, 1-375.
- 73 **WOLFF (E.)**
LA SCIENCE DES MONSTRES.
GALLIMARD, PARIS, 1948.
- 74 **WRIGHT (J.C.Y.) - CHRISTOPHER (C.R.)**
SIRENOMELIA, POTTER'S SYNDROME AND THEIR RELATIONSHIP TO
MONOZYGOTIC TWINNING.
A CASE REPORT AND DISCUSSION.
THE JOURNAL OF REPRODUCTIVE MEDICINE, 1982, VOL 27, 5, 291-294
- 75 **YOUNG (I.D.) - O'REILLY (K.M.) - KENDALL (C.H.)**
ETIOLOGICAL HETEROGENEITY IN SIRENOMELIA.
PEDIATRIC PATHOLOGY, 1986, 5, 31-43.

TABLE DES MATIERES

CHAPITRE I	INTRODUCTION	11
CHAPITRE II	DEUX OBSERVATIONS PERSONNELLES	13
I	PREMIERE OBSERVATION	14
1)	HISTOIRE DE LA MALADIE ET ECHOGRAPHIE	14
2)	COMPTE RENDU ANATOMO-PATHOLOGIQUE	15
II	DEUXIEME OBSERVATION	20
1)	HISTOIRE DE LA MALADIE	20
2)	COMPTE RENDU ANATOMO-PATHOLOGIQUE	21
3)	ETUDE RADIOGRAPHIQUE2	24
CHAPITRE III	LA SIRENOMELIE DANS LA LITTERATURE	27
I	ETUDE MYTHIQUE ET ARTISTIQUE	28
II	LA SIRENE : MONSTRE HUMAIN	29
III	CLASSIFICATION - TERMINOLOGIE - TERATOLOGIE	29
IV	FREQUENCE	35
V	SEXE	35
VI	PARITE	36
VII	PRESENTATION PAR LE SIEGE	36
VIII	PREMATURITE ET TAILLE	37
IX	RACE	37
X	GEMELLITE	37
XI	DESCRIPTION DES PRINCIPALES MALFORMATIONS	39
1)	MALFORMATIONS DES MEMBRES INFERIEURS	39
2)	MALFORMATIONS DE L'APPAREIL URINAIRE	40
A)	VARIETES DE MALFORMATIONS	40
B)	AGENESIE RENALE BILATERALE : SYNDROME DE POTTER & SIRENOMELIE	40
C)	PRINCIPALES ANOMALIES DU SYNDROME DE POTTER CHEZ LA SIRENE	42
a)	L'oligoamnios	42
b)	Le faciès particulier	43
c)	La présentation par le siège	43

c)	La présentation par le siège	43
d)	L'hypoplasie pulmonaire	43
3)	ABSENCE D'ORGANES GENITAUX EXTERNES & INTERNES	44
4)	MALFORMATIONS DU BASSIN & DU RACHIS	44
5)	ANOMALIES ANO-RECTALES	46
6)	ARTERE OMBILICALE UNIQUE	46
7)	AUTRES ANOMALIES	47
XII	REMARQUE : SIRENE VIABLE	48
CHAPITRE IV	EMBRYOPATHOGENIE	49
I	RAPPEL EMBRYOLOGIQUE	50
1)	EMBRYOLOGIE GENERALE	50
A)	1ERE SEMAINE DE DEVELOPPEMENT	50
a)	Segmentation	50
b)	Nidation	50
B)	2EME SEMAINE DE DEVELOPPEMENT	52
	Formation du disque embryonnaire	
C)	MISE EN PLACE & DESTINEE DU MESODERME	52
D)	LA DELIMITATION	57
E)	RESEAU VASCULAIRE	58
F)	LES ANNEXES EMBRYONNAIRES CHEZ LES JUMEAUX	58
a)	Les jumeaux dizygotes	58
b)	Les jumeaux monozygotes	59
2)	EMBRYOLOGIE SPECIALE	60
A)	FORMATION DU SYSTEME URO-GENITAL	60
a)	Dans la région céphalique	60
b)	Dans la région dorsale	60
c)	Dans la région caudale	63
B)	FORMATION DE LA COLONNE VERTEBRALE	63
C)	DEVELOPPEMENT DU POLE CAUDAL	64
a)	Introduction	64
b)	Formation du périnée primaire	65
c)	Formation de l'appendice caudal	66
d)	Formation du périnée secondaire	66
II	EMBRYOPATHOLOGIE	67
1)	LE SYNDROME DE REGRESSION CAUDALE	67
2)	L'ECTROURIE : AVORTEMENT DU BOURGEON CAUDAL	69
3)	HYPOTHESES EMBRYOPATHOGENIQUES	71
A)	ENUMERATION DES DIFFERENTES THEORIES	71

B)	DISCUSSIONS SUR UNE EVENTUELLE ETIOPATHOGENIE VASCULAIRE	72
C)	ROLE DU BOURGEON CAUDAL	74
D)	ROLE DE LA LIGNE PRIMITIVE	78
4)	EMBRYOLOGIE EXPERIMENTALE - EXPERIMENTATION ANIMALE	81
A)	EXPERIENCE DE WOLFF	81
B)	EXPERIENCE D'ANCEL	81
C)	HYPO ET HYPERVITAMINOSE A	82
D)	LE BLEU TRYPAN	82
E)	LES AMPHETAMINES	82
F)	LE CADNIUM ET LE PLOMB	82
G)	LA THALIDOMIDE	82
H)	CONCLUSION	83

CHAPITRE V	DONNEES ETIOLOGIQUES	84
I	FACTEURS GENETIQUES	85
II	FACTEURS EXOGENES	86
1)	FACTEURS CHIMIQUES	86
2)	FACTEURS MEDICAMENTEUX	86
A)	OESTROPROGESTATIFS	86
B)	HYPERVITAMINOSE A	87
C)	DROGUES ANTI-EPILEPTIQUES	87
D)	ASPIRINE	87
E)	ANTECEDENT DE PRISE DE DIAZEPAN OU D'ACIDE NALIDIXIQUE	88
3)	VENIN D'ABEILLE	88
4)	INTOXICATION AUX COQUILLAGES	88
5)	FACTEURS PHYSIQUES	88
6)	L'INSERTION VICIEUSE DE L'OEUF	88
III	DIABETE	89
IV	FACTEURS INFECTIEUX	90
1)	SYPHILLIS	90
2)	FACTEURS VIRAUX	91
V	CONCLUSION	91

CHAPITRE VI	DIAGNOSTIC PRENATAL	92
I	INTERET DE L'ECHOGRAPHIE	93
1)	GENERALITES	93
2)	ETUDE DE 43 CAS DE SIRENOMELIE PAR L'ECHOGRAPHIE	94
3)	ASPECTS ECHOGRAPHIQUES ET LEUR INTERET DANS LA SIRENOMELIE :	95
A)	AGENESIE DE L'APPAREIL URINAIRE	96
B)	ANOMALIES DES MEMBRES INFERIEURS	97
C)	OLIGOAMNIOS	97
D)	DEUX ELEMENTS NON SPECIFIQUES	97
4)	CONCLUSION	97
II	INTERET DE L'I.R.M. DANS L'OLIGOAMNIOS	98
CHAPITRE VII	CONCLUSION	99
BIBLIOGRAPHIE		102
ILLUSTRATIONS ANNEXES		
-	PHOTOGRAPHIES DE LA PREMIERE OBSERVATION	17
-	PHOTOGRAPHIES DE LA DEUXIEME OBSERVATION	25

S E R M E N T D' H I P P O C R A T E

En présence des maîtres de cette école, de mes condisciples, je promets et je jure d'être fidèle aux lois de l'honneur et de la probité dans l'exercice de la médecine.

Je donnerai mes soins à l'indigent et n'exigerai jamais un salaire au-dessus de mon travail.

Admis à l'intérieur des maisons :
mes yeux ne verront pas ce qui s'y passe ; ma langue taira les secrets qui me seront confiés, et mon état ne servira pas à corrompre les mœurs ni à favoriser les crimes.

Reconnaissant envers mes maîtres, je tiendrai leurs enfants et ceux de mes confrères pour des frères et s'ils devaient entreprendre la Médecine ou recourir à mes soins, je les instruirai et les soignerai sans salaire ni engagement.

Si je remplis ce serment sans l'enfreindre, qu'il me soit donné à jamais de jouir heureusement de la vie et de ma profession, honoré à jamais parmi les hommes. Si je le viole, et que je me parjure, puissè-je avoir un sort contraire.

COPIE LASER COULEUR
SOTIPLAN, 2 bis, Avenue Garibaldi - 87000 LIMOGES
Tél. : 55 79 53 00

BON A IMPRIMER N° 50

LE PRÉSIDENT DE LA THÈSE

Vu, le Doyen de la Faculté

VU et PERMIS D'IMPRIMER

LE PRÉSIDENT DE L'UNIVERSITÉ

RESUME

L'étude de nos deux sirènes, confrontée à la littérature, permet d'affirmer que la **SIRENE** est un **syndrome polymalformatif congénital et léthal**, de survenue **sporadique**, généralement **sans anomalie chromosomique**.

- qui survient **1 fois sur 60 000 naissances**,
- qui atteint **plus souvent le sexe masculin** dans la proportion de **2,7 garçons pour 1 fille**
- qui est **100 à 150 fois plus fréquent** en cas de grossesse gémellaire monozygote qu'en cas de grossesse unique,
- qui est **plus fréquente chez les primigestes**,
- qui a une **présentation en siège assez souvent**.

Les deux théories embryopathogéniques les plus probables et non contradictoires sont :

* Selon DUHAMEL :

un **avortement du bourgeon caudal**. La sirène serait la forme la plus grave du **syndrome de régression caudale**.

* Selon SMITH :

une atteinte de la **ligne primitive** (au 16ème jour) conduisant parfois aussi à la naissance de jumeaux monozygotes : **7%** des sirènes sont issues d'une grossesse gémellaire.

En réalité, la survenue d'une sirène ne semble pas résulter d'une étiologie unique mais plutôt de "**l'intervention possible de plusieurs facteurs tératogènes, à une période critique de l'embryogénèse sur un terrain génétiquement prédisposé**".

Le **diagnostic échographique anténatal** qui doit être **précoce** (2ème trimestre de la grossesse) est **suspecté** devant un **retard de croissance intra-utérin**, un **oligoamnios** ou des **malformations génitales** et est **affirmé** par les **anomalies des membres inférieurs**, un **oligoamnios** et l'**agénésie de l'appareil urinaire**.

Il doit conduire à l'**interruption thérapeutique de grossesse** d'autant plus rapidement que le **caryotype** est anormal et qui, sauf, contre-indication peut se faire par voie basse, **permettant d'éviter une césarienne inutile à la mère**.

La survenue sporadique et l'absence de récurrence lors d'une grossesse ultérieure permet de **rassurer les parents dans le cadre du conseil génétique**.

MOTS CLES

- SIRENOMELIE
- SYNDROME DE REGRESSION CAUDALE
- ECHOGRAPHIE ET DIAGNOSTIC PRENATAL
- CARYOTYPE
- OLIGOAMNIOS
- AGENESIE RENALE BILATERALE
- ANOMALIES DES MEMBRES INFERIEURS
- INTERRUPTION THERAPEUTIQUE DE GROSSESSE