Thèse d'exercice

Université de Limoges

Faculté de Médecine

Année 2023 Thèse N°

Thèse pour le diplôme d'État de docteur en Médecine

Présentée et soutenue publiquement

Le 13 octobre 2023

Par Alexis BELGACEM

Prise en charge du pectus excavatum: la chirurgie d'avancée sternale améliore-t-elle la fonction cardiorespiratoire ? Proposition d'un algorithme décisionnel d'aide à la prise en charge

Thèse dirigée par le Pr Quentin BALLOUHEY

Examinateurs :

Monsieur Le Professeur Laurent FOURCADE	Président
Monsieur Le Professeur Quentin BALLOUHEY	Directeur
Monsieur Le Professeur Aymeric ROUCHAUD	Juge
Monsieur Le Docteur Jérémy TRICARD	Juge
Monsieur Le Docteur Frederic LAVRAND	Membre invité
Monsieur Le Docteur Jérôme LALOZE	Membre invité

Thèse d'exercice

Université de Limoges

Faculté de Médecine

Année 2023 Thèse N°

Thèse pour le diplôme d'État de docteur en Médecine

Présentée et soutenue publiquement

Le 13 octobre 2023

Par Alexis BELGACEM

Prise en charge du pectus excavatum: la chirurgie d'avancée sternale améliore-t-elle la fonction cardiorespiratoire ? proposition d'un algorithme décisionnel d'aide à la prise en charge

Thèse dirigée par Pr Quentin BALLOUHEY

Examinateurs :

M. Le Professeur Laurent FOURCADE	Président
M. Le Professeur Quentin BALLOUHEY	Directeur
M. Le Professeur Aymeric ROUCHAUD	Juge
M. Le Docteur Jérémy TRICARD	Juge
M. Le Docteur Frederic LAVRAND	Membre invité
M. Le Docteur Jérôme LALOZE	Membre invité

Le 25 janvier 2023

Doyen de la Faculté

Monsieur le Professeur **Pierre-Yves ROBERT**

Assesseurs

Madame le Professeur **Marie-Cécile PLOY**

Monsieur le Professeur **Jacques MONTEIL**

Monsieur le Professeur **Laurent FOURCADE**

Professeurs des Universités - Praticiens Hospitaliers

ABOYANS Victor	CARDIOLOGIE
ACHARD Jean-Michel	PHYSIOLOGIE
AJZENBERG Daniel	PARASITOLOGIE ET MYCOLOGIE
ALAIN Sophie	BACTERIOLOGIE-VIROLOGIE
AUBARD Yves	GYNECOLOGIE-OBSTETRIQUE
AUBRY Karine	O.R.L.
BALLOUHEY Quentin	CHIRURGIE INFANTILE
BERTIN Philippe	THERAPEUTIQUE
BOURTHOUMIEU Sylvie	CYTOLOGIE ET HISTOLOGIE
CAIRE François	NEUROCHIRURGIE
CHRISTOU Niki	CHIRURGIE VISCERALE ET DIGESTIVE
CLAVERE Pierre	RADIOTHERAPIE
CLEMENT Jean-Pierre	PSYCHIATRIE D'ADULTES
CORNU Elisabeth	CHIRURGIE THORACIQUE ET CARDIOVASCULAIRE
COURATIER Philippe	NEUROLOGIE
DAVIET Jean-Christophe	MEDECINE PHYSIQUE ET DE READAPTATION
DESCAZEAUD Aurélien	UROLOGIE

Licence CC BY-NC-ND 3.0

DRUET-CABANAC Michel	MEDECINE ET SANTE AU TRAVAIL
DURAND Karine	BIOLOGIE CELLULAIRE
DURAND-FONTANIER Sylvaine	ANATOMIE (CHIRURGIE DIGESTIVE)
FAUCHAIS Anne-Laure	MEDECINE INTERNE
FAUCHER Jean-François	MALADIES INFECTIEUSES
FAVREAU Frédéric	BIOCHIMIE ET BIOLOGIE MOLECULAIRE
FEUILLARD Jean	HEMATOLOGIE
FOURCADE Laurent	CHIRURGIE INFANTILE
GAUTHIER Tristan	GYNECOLOGIE-OBSTETRIQUE
GUIGONIS Vincent	PEDIATRIE
HANTZ Sébastien	BACTERIOLOGIE-VIROLOGIE
HOUETO Jean-Luc	NEUROLOGIE
JACCARD Arnaud	HEMATOLOGIE
JACQUES Jérémie	GASTRO-ENTEROLOGIE ; HEPATOLOGIE
JAUBERTEAU-MARCHAN M. Odile	IMMUNOLOGIE
JESUS Pierre	NUTRITION
JOUAN Jérôme	CHIRURGIE THORACIQUE ET VASCULAIRE
LABROUSSE François	ANATOMIE ET CYTOLOGIE PATHOLOGIQUES
LACROIX Philippe	MEDECINE VASCULAIRE
LAROCHE Marie-Laure	PHARMACOLOGIE CLINIQUE
LOUSTAUD-RATTI Véronique	HEPATOLOGIE
LY Kim	MEDECINE INTERNE
MAGNE Julien	EPIDEMIOLOGIE, ECONOMIE DE LA SANTE ET PREVENTION
MAGY Laurent	NEUROLOGIE
MARCHEIX Pierre-Sylvain	CHIRURGIE ORTHOPEDIQUE
MARQUET Pierre	PHARMACOLOGIE FONDAMENTALE

Licence CC BY-NC-ND 3.0

MATHONNET Muriel	CHIRURGIE DIGESTIVE
MELLONI Boris	PNEUMOLOGIE
MOHTY Dania	CARDIOLOGIE
MONTEIL Jacques	BIOPHYSIQUE ET MEDECINE NUCLEAIRE
MOUNAYER Charbel	RADIOLOGIE ET IMAGERIE MEDICALE
NUBUKPO Philippe	ADDICTOLOGIE
OLLIAC Bertrand	PEDOPSYCHIATRIE
PARAF François	MEDECINE LEGALE ET DROIT DE LA SANTE
PLOY Marie-Cécile	BACTERIOLOGIE-VIROLOGIE
PREUX Pierre-Marie	EPIDEMIOLOGIE, ECONOMIE DE LA SANTE ET PREVENTION
ROBERT Pierre-Yves	OPHTALMOLOGIE
ROUCHAUD Aymeric	RADIOLOGIE ET IMAGERIE MEDICALE
SALLE Jean-Yves	MEDECINE PHYSIQUE ET DE READAPTATION
STURTZ Franck	BIOCHIMIE ET BIOLOGIE MOLECULAIRE
TCHALLA Achille	GERIATRIE ET BIOLOGIE DU VIEILLISSEMENT
TEISSIER-CLEMENT Marie-Pierre	ENDOCRINOLOGIE, DIABETE ET MALADIES METABOLIQUES
TOURE Fatouma	NEPHROLOGIE
VALLEIX Denis	ANATOMIE
VERGNENEGRE Alain	EPIDEMIOLOGIE, ECONOMIE DE LA SANTE ET PREVENTION
VERGNE-SALLE Pascale	THERAPEUTIQUE
VIGNON Philippe	REANIMATION
VINCENT François	PHYSIOLOGIE
YARDIN Catherine	CYTOLOGIE ET HISTOLOGIE

Licence CC BY-NC-ND 3.0

Professeurs Associés des Universités à mi-temps des disciplines médicales

BRIE Joël	CHIRURGIE MAXILLO-FACIALE ET STOMATOLOGIE
KARAM Henri-Hani	MEDECINE D'URGENCE
MOREAU Stéphane	EPIDEMIOLOGIE CLINIQUE

Maitres de Conférences des Universités – Praticiens Hospitaliers

COMPAGNAT Maxence	MEDECINE PHYSIQUE ET DE READAPTATION
COUVE-DEACON Elodie	BACTERIOLOGIE-VIROLOGIE
DELUCHE Elise	CANCEROLOGIE
DUCHESNE Mathilde	ANATOMIE ET CYTOLOGIE PATHOLOGIQUES
ESCLAIRE Françoise	BIOLOGIE CELLULAIRE
FAYE Pierre-Antoine	BIOCHIMIE ET BIOLOGIE MOLECULAIRE
FREDON Fabien	ANATOMIE/CHIRURGIE ORTHOPEDIQUE
LALOZE Jérôme	CHIRURGIE PLASTIQUE
LE GUYADER Alexandre	CHIRURGIE THORACIQUE ET CARDIOVASCULAIRE
LIA Anne-Sophie	BIOCHIMIE ET BIOLOGIE MOLECULAIRE
PASCAL Virginie	IMMUNOLOGIE
RIZZO David	HEMATOLOGIE
SALLE Henri	NEUROCHIRURGIE
SALLE Laurence	ENDOCRINOLOGIE
TERRO Faraj	BIOLOGIE CELLULAIRE
WOILLARD Jean-Baptiste	PHARMACOLOGIE FONDAMENTALE
YERA Hélène	PARASITOLOGIE ET MYCOLOGIE (mission temporaire)

P.R.A.G.

GAUTIER Sylvie	ANGLAIS

Licence CC BY-NC-ND 3.0

Maitre de Conférences des Universités associé à mi-temps

BELONI Pascale	SCIENCES INFIRMIERES

Professeur des Universités de Médecine Générale

DUMOITIER Nathalie	(Responsable du département de Médecine Générale)

Professeur associé des Universités à mi-temps de Médecine Générale

HOUDARD Gaëtan	(du 01-09-2019 au 31-08-2025)

Maitres de Conférences associés à mi-temps de médecine générale

BUREAU-YNIESTA Coralie	(du 01-09-2022 au 31-08-2025)
LAUCHET Nadège	(du 01-09-2020 au 31-08-2023)
SEVE Léa	(du 01-09-2021 au 31-08-2024)

Professeurs Emérites

ADENIS Jean-Paul	du 01-09-2017 au 31-08-2021
ALDIGIER Jean-Claude	du 01-09-2018 au 31-08-2022
BESSEDE Jean-Pierre	du 01-09-2018 au 31-08-2022
BUCHON Daniel	du 01-09-2019 au 31-08-2022
DARDE Marie-Laure	du 01-09-2021 au 31-08-2023
DESPORT Jean-Claude	du 01-09-2020 au 31-08-2022
MABIT Christian	du 01-09-2022 au 31-08-2024
MERLE Louis	du 01-09-2017 au 31-08-2022
MOREAU Jean-Jacques	du 01-09-2019 au 31-08-2023
NATHAN-DENIZOT Nathalie	du 01-09-2022 au 31-08-2024
TREVES Richard	du 01-09-2021 au 31-08-2023
TUBIANA-MATHIEU Nicole	du 01-09-2018 au 31-08-2021
VALLAT Jean-Michel	du 01-09-2019 au 31.08.2023
VIROT Patrice	du 01-09-2021 au 31-08-2023

Licence CC BY-NC-ND 3.0

Le 1e décembre 2022

Assistants Hospitaliers Universitaires

ABDALLAH Sahar	ANESTHESIE REANIMATION
APPOURCHAUX Evan	ANATOMIE CHIRURGIE DIGESTIVE
BUSQUET Clémence	HEMATOLOGIE
CHAZELAS Pauline	BIOCHIMIE
LABRIFFE Marc	PHARMACOLOGIE
LADES Guillaume	BIOPHYSIQUE ET MEDECINE NUCLEAIRE
LOPEZ Stéphanie	MEDECINE NUCLEAIRE
MARTIN ép. DE VAULX Laury	ANESTHESIE REANIMATION
MEYER Sylvain	BACTERIOLOGIE VIROLOGIE HYGIENE
MONTMAGNON Noëlie	ANESTHESIE REANIMATION
PLATEKER Olivier	ANESTHESIE REANIMATION
ROUX-DAVID Alexia	ANATOMIE CHIRURGIE DIGESTIVE
SERVASIER Lisa	CHIRURGIE OPTHOPEDIQUE

Chefs de Clinique – Assistants des Hôpitaux

ABDELKAFI Ezedin	CHIRURGIE THORACIQUE ET CARDIOVASCULAIRE
AGUADO Benoît	PNEUMOLOGIE
ALBOUYS Jérémie	HEPATO GASTRO ENTEROLOGIE
ASLANBEKOVA Natella	MEDECINE INTERNE
BAUDOUIN Maxime	RADIOLOGIE ET IMAGERIE MEDICALE
BEAUJOUAN Florent	CHIRURGIE UROLOGIQUE
BLANCHET Aloïse	MEDECINE D’URGENCE
BLANQUART Anne-Laure	PEDIATRIE (REA)
BOGEY Clément	RADIOLOGIE
BONILLA Anthony	PSYCHIATRIE

Licence CC BY-NC-ND 3.0

BOSCHER Julien	CHIRURGIE ORTHOPEDIQUE ET TRAUMATOLOGIQUE
BURGUIERE Loïc	SOINS PALLIATIFS
CHASTAINGT Lucie	MEDECINE VASCULAIRE
CHAUBARD Sammara	HEMATOLOGIE
CHROSCIANY Sacha	CHIRURGIE ORTHOPEDIQUE
COLLIN Rémi	HEPATO GASTRO ENTEROLOGIE
COUMES-SALOMON Camille	PNEUMOLOGIE ALLERGOLOGIE
CURUMTHAULEE Faiz	OPHTALMOLOGIE
DARBAS Tiffany	ONCOLOGIE MEDICALE
DU FAYET DE LA TOUR Anaïs	MEDECINE LEGALE
DUPIRE Nicolas	CARDIOLOGIE
FESTOU Benjamin	MALADIES INFECTIEUSES ET TROPICALES
FORESTIER Géraud	RADIOLOGIE
FRACHET Simon	NEUROLOGIE
GIOVARA Robin	CHIRURGIE INFANTILE
LADRAT Céline	MEDECINE PHYSIQUE ET DE READAPTATION
LAGOUEYTE Benoit	ORL
LAPLACE Benjamin	PSYCHIATRIE
LEMACON Camille	RHUMATOLOGIE
MEYNARD Alexandre	NEUROCHIRURGIE
MOI BERTOLO Emilie	DERMATOLOGIE
MOHAND O'AMAR ép. DARI Nadia	GYNECOLOGIE OBSTETRIQUE
NASSER Yara	ENDOCRINOLOGIE
PAGES Esther	CHIRURGIE MAXILLO-FACIALE
PARREAU Simon	MEDECINE INTERNE
RATTI Nina	MEDECINE INTERNE

Licence CC BY-NC-ND 3.0

ROCHER Maxime	OPHTALMOLOGIE
SALLEE Camille	GYNECOLOGIE OBSTETRIQUE
SEGUY ép. REBIERE Marion	MEDECINE GERIATRIQUE
THEVENOT Bertrand	PEDOPSYCHIATRIE
TORDJMAN Alix	GYNECOLOGIE MEDICALE
TRAN Gia Van	NEUROCHIRURGIE
VERNAT-TABARLY Odile	OPHTALMOLOGIE

Chefs de Clinique – Médecine Générale

BOURGAIN Clément

HERAULT Kévin

RUDELLE Karen

Praticiens Hospitaliers Universitaires

HARDY Jérémie	CHIRURGIE ORTHOPEDIQUE
LAFON Thomas	MEDECINE D'URGENCE
TRICARD Jérémy	CHIRURGIE THORACIQUE ET CARDIOVASCULAIRE MEDECINE VASCULAIRE

Licence CC BY-NC-ND 3.0

Dédicace

Je tiens à dédier ce travail à ma Marraine Régine TOUCHAIS, cette force de la nature et boulimique de vie, qui m’aura soutenue tout au long de sa vie.

Licence CC BY-NC-ND 3.0

Remerciements

Pr Quentin BALLOUHEY

Je vous remercie de m’avoir accepté et fait une place au sein du service de chirurgie pédiatrique de Limoges. Pour votre soutien perpétuel, votre générosité sans limites et l’exemple que vous représentez pour moi. Vous m’avez parfois demandé de rentrer chez moi, souvent dit « j’étais sûr de te voir là », mais avec votre pédagogie inégalable, vous m’avez surtout toujours poussé au meilleur de moi.

Pr Laurent FOURCADE

Je vous remercie de m’avoir accepté au sein de votre institution et de la « petite » famille de chirurgie pédiatrique. J’espère que nous nous rencontrerons sur les sentiers de course à pied et pourquoi pas nous challenger un jour à la réunion.

Pr Aymeric ROUCHAUD

Je vous remercie de m’avoir accepté au sein de votre équipe durant mon Master 2, de votre bienveillance à mon égard, de votre disponibilité et de votre simplicité. Votre implication et votre passion débordante pour la médecine et la recherche médicale sont un exemple. J’espère pouvoir continuer à travailler et à apprendre avec vous dans le futur.

Dr Frederic LAVRAND

Je vous remercie de m’avoir accueilli et formé lors de mon inter-CHU à Bordeaux. Votre implication à chaque instant et pour chaque patient, votre passion débordante pour la chirurgie pédiatrique, et vos playlists musicales au bloc opératoire m'ont définitivement marqué. J’espère pouvoir continuer à apprendre avec vous dans le futur.

Licence CC BY-NC-ND 3.0

Dr Jeremy TRICARD

Je vous remercie de m’avoir accueilli dans votre service de chirurgie thoracique, même si certains Corses diront que « je ne suis pas de la spé.… ». Votre disponibilité, gentillesse et implication en toutes circonstances sont de véritables exemples à suivre. Je vous remercie de la confiance dont vous m’avez fait part, même lors de voies d’abord non conventionnelles... Par-dessus tout, je tiens à louer la patience infinie dont vous avez fait preuve face à l’association de malfaiteurs composée de Pierre, de moi-même et d’un sacré Trésident.

Dr Jérôme LALOZE

Je vous remercie de m’avoir accueilli au sein du service de chirurgie maxillo-faciale et chirurgie plastique. Votre disponibilité et votre confiance m'ont indéniablement permis de progresser et, je l’espère, d'acquérir, en plus des talents de couturier, une dimension esthétique dans ma pratique future.

Dr Céline GROSOS

Je te remercie pour ton soutien, ta bienveillance à mon égard, ton implication dans ma formation, et tes tapes amicales sur les doigts pour me faire comprendre de refaire mes points inversant. Je te remercie de m’avoir permis de progresser et transmis ta passion pour le bloc opératoire.

A mes parents, Le Father et la Mother, sans qui un matin de juillet je ne serais pas arrivé. Je n'ai pas de mots suffisamment forts pour vous dire à quel point je vous admire, je vous suis reconnaissant pour chaque moment de ma vie et pour tous les sacrifices que vous avez dû faire afin de nous élever, Julien et moi. Je n'ai qu'un objectif, hormis celui de vous embêter : vous rendre fiers de moi.

À mon frère Julien, mon Brother, pour ton amour débordant, tes mille et une lubies, ta joie de vivre et ta profonde gentillesse. À Mélimelo, et à vos deux petits monstres Léa et Eliott que j'ai hâte de voir grandir, soyez conscients, malgré la distance, de ma profonde affection.

Licence CC BY-NC-ND 3.0

A toute la famille Belgacem et Landart.

A mes Loups, pour toutes nos frasques passées et futures, pour votre présence et votre amitié inconditionnelle :

A Tony, pour nos échanges et conseils souvent peu judicieux, nos années de cohabitation parfois douloureuses (désolé pour le réveil), ta présence constante dans les bons comme dans les moments difficiles, je n'aurai finalement qu'une chose à te dire : For Ever !Brooooooooooo !!!!!!!!

A Hugo, toi, cet Anglais au nez brisé, maniant la hache au péril de ses dents avec la délicatesse d'un Viking tout en cachant ses attributs d'une simple parure de léopard. Tu es probablement l'homme le plus compliqué à joindre depuis l'invention des télécommunications, mais sache que c'est toujours une joie de réussir à te voir..

A Arthur, mon tutur, mon tortank, mon Nounourse, te décrire toi et tes mollets n'est pas chose aisée tant il y a à dire ! C'est toujours un immense plaisir que de passer du temps en ta présence si chaleureuse et réconfortante.

A Elder, toi ce Pablo qui Reste-au-bar, pour ta verve et ta folie incomparables, je te remercie pour tous ces bons moments passés et à venir.

À Roxane, pour ta patience et le soutien sans faille que tu m'as témoigné pendant la longue rédaction de cette thèse. Écrire la liste de tes qualités et de mes sentiments à ton égard m'engagerait vers un récit sans fin. Je ne te remercierai jamais assez et j'ai hâte de voir ce que notre futur nous réservera.

A mes amis normands :

A Jonathan, toi qui adores me réveiller les dimanches matins pour aller courir, tout en sachant que je te répondrai 'nan!', mais qui m'aura perpétuellement poussé au c... meilleur. Ne change rien !

A Thibault Lerest, pour tous les bons moments passés ensemble, j'espère que la théorie du 4 continuera à t'aider dans tes choix.

A Brillant, mon rebouteux préféré, pour tous les conseils et moments passés ensemble, mes amitiés à ton chat. A tous ceux que j'aurai forcément oubliés.

A mes amis de Limoges et aux 9 fantastiques :

A toi Wasfi alias faudel le retour, le barracuda de l'internat. Mon partenaire de crimes, à tous ces moments vautrés dans le canapé à refaire notre nuit passée, au lieu de nous motiver.

A Anne-Claire pour ta joie de vivre débordante, ta simplicité et nos moments ragots, Danke für alles.

A Hortense et Augustin, pour tous ces bons moments passés à faire votre vaisselle. Bon courage pour les couches à venir.

Rodolphe, le plus bordelais des Limougeauds, pour tous les moments gavés cool passés ensemble.

A Victoria, pour notre amour commun des siestes. Je ne désespère pas de voir un jour mon Secret Santa

Licence CC BY-NC-ND 3.0

A Mado, pour tes précieux conseils dermato, 'si ce n'est pas bactério, mets des cortico', mes pieds te remercient. A Marine pour ta simplicité et gentillesse.

A Maxime, mon voisin de palier, pour toute nos discussions nocturnes sur le pas de la porte que l'on soit sobre ou pas…

A Bogey, merci d'avoir fait ma vaisselle au moins 1 fois.

A Pierre Felix pour ta patience légendaire et tes menthe allô ! One ,two .. Thattt's iiiit !

A Thibaut Cunique, le meilleur interne du limousin, pour ta simplicité et gentillesse.

A Romain Chauvet, mon chinois préféré, amateur de tonte en tout genre, j'aurai ma vengeance.

A Benoit , pour ta disponibilité, ta gentillesse, ta motivation et surtout notre amour commun pour la bière.

A l'ensemble de l'équipe de la chirurgie pédiatrique de Limoges :

A Louis, pour ta perpétuelle joie, gentillesse, motivation et le soutien que tu me donnes.

A Liviu, pour toutes les discussions autour d'un café et les cas atypiques que nous avons pris en charge.

A Robin, mon sacré Marseillais, pour ta joie de vivre communicative, ta gentillesse et ton soutien constant.

A Timothée, mon compatriote normand, pour ta gentillesse et ta bienveillance.

A Pauline, ma future voisine de bureau, je te remercie pour ton soutien durant ces derniers mois ;

A Tous mes Co-internes et autres durant ses 5 dernières années : Julien, antonin, Kevin, Walter, Chicaud ,Gominard, Raphael, Adeline, Esther, Evan, Celia, Anissa, Laura, Cynthia (c'est toujours un plaisir de râler en ta compagnie), Edouard (rendez-vous sur la ligne d'arrivée), Theo (on arrivera peut être un jour à s'organiser nos sessions wake et de course à pied).

A toutes les personnes qui m'auront soutenu et participé à ma formation, que ce soit au bloc opératoire : Camille Alliaire de l'APIHL toi plus que quiconque aura soutenu mon périnée, Katia ,Marie, Malika, Cindy, Sandra ; au urgences : Cécile pour notre passion commune pour la poterie , Delphine, Gerald le meilleur compteur d'histoire du limousin, Aurèlie, Marianne et Nathalie pour nos soirées Rocky ; en consultation : Magalie , Sévérine ,Béa ; les secrétaires : Sandrine et Stéphanie , et bien sur tous ceux que j'aurai forcement oublié.

Au Docteur Jamin , Docteur Dadoune et Docteur Dauriac sans qui rien de tout cela n'aurait été possible.

Licence CC BY-NC-ND 3.0

Droits d’auteurs

Cette création est mise à disposition selon le Contrat :
« **Attribution-Pas d'Utilisation Commerciale-Pas de modification 3.0 France** »
disponible en ligne : *http://creativecommons.org/licenses/by-nc-nd/3.0/fr/*

Liste des abréviations

3D : 3 dimensions
CAO: Conception Assistée par Ordinateur
CPT : Capacité Pulmonaire Totale
CV : Capacité vitale
CVF :Capacité vitale forcée
CPET : Cardio Pulmonary Exercise Test
DSAR : Dysostose Spondylo-costale Autosomique Récessive
ETT: Echographie transthoracique
ETO : Echographie transoesophagienne
ECG: Electrocardiogramme
EFR: Explorations fonctionnelles respiratoires
EE: Epreuve d'effort
FEVG: Fraction Ejection Ventriculaire Gauche
IH : Indice d'Haller
IHE : Indice d'Haller Externe
IC : Indice de Correction
IRM: imagerie par résonance magnétique
MIRPE: Minimal Invasive Repair of Pectus Excavatum
MOVARPE: Minor Open Videoendoscopically Assisted Repair of Pectus Excavatum
NF1 : neurofibromatose de type 1
O2 : oxygène
PHACES (malformation de la fosse postérieur, hémangiomes capillaires, anomalie des artères cérébrales, malformation cardiaque, anomalie oculaire, fentes sternale)
PE : Pectus Excavtum
PC : Pectus Carinatum
P:Volume
Pp : Pression pulmonaire
Qc : Dévit cardiaque
SCM : Sterno-cléido-mastoïdien
TDM: Tomodensitométrie
TVR :Trouble Ventilatoire Restrictif
TVO :Trouble Ventilatoire Obstructif
V : Volume
VEMS: Volume Expiré au Maximum en une Seconde
Vp: Volume pulmonaire
VB: Vacuum Bell
VO2max: consommation maximale d'oxygène
VES : Volume ejection systolique
VG : Ventricule Gauche

Licence CC BY-NC-ND 3.0

VD : Ventricule Droit
VPT : volume pulmonaire total

Licence CC BY-NC-ND 3.0

Table des matières

Introduction 27
I. L'Histoire du pectus excavatum 29
I.1. Découverte et représentation du pectus excavatum 29
I.2. Évolution de la prise en charge 31
I.2.1. Les prémices de la prise en charge chirurgicale 31
I.2.2. Développement et évolution de la technique dite de « Ravitch » 32
I.2.3. La technique de « *Ravitch* modifiée » 32
I.2.4. La voie mini-invasive 33
I.2.5. La technique de comblement sans avancée sternale 34
I.2.6. Prise en charge non chirurgicale : Vacuum Bell 34
II. Anatomie de la paroi thoracique 36
II.1. Structure ostéo-cartilagineuse 37
II.1.1. Le sternum 37
II.1.2. Les côtes 37
II.1.2.1. Caractéristiques générales 38
II.1.2.2. Spécificités 39
II.1.2.3. Les cartilages costaux 39
II.2. Les articulations 39
II.2.1. Articulation costo-vertébrale 39
II.2.2. Articulation costo-chondrale 40
II.2.3. Articulation sterno-costale 40
II.2.4. Articulations inter-chondrales 40
II.3. Les muscles intrinsèques de la cage thoracique 40
II.4. Le diaphragme 41
II.5. Les muscles extrinsèques de la cage thoracique 43
II.6. Rôle de protection de la cage thoracique 45
II.6.1. Le médiastin 45
II.6.2. Les poumons 46
II.6.3. L'inspiration : un phénomène actif 47
II.6.4. L'expiration : un phénomène passif 48
III. Embryologie et développement 50
III.1. Embryologie du tronc 50
III.2. Embryologie du thorax 50
III.2.1. Les côtes 50
III.2.2. Le sternum 51
III.2.3. Les muscles 52
III.3. Embryologie du diaphragme 53
Les déformations de la paroi thoracique antérieure 55
III.4. Le pectus excavatum 55
III.4.1. Épidémiologie 56
III.4.2. Étiologie et physiopathologie 56
III.4.3. Présentation du pectus excavatum 58
III.4.4. Retentissement du pectus excavatum 61
III.4.5. Évaluation et bilan du pectus excavatum 62
III.4.5.1. Entretien et examen clinique 62
III.4.5.2. Explorations complémentaires 63
III.4.5.2.1. Imagerie morphologique 63

Licence CC BY-NC-ND 3.0

III.4.5.2.2. Exploration fonctionnelle cardio-respiratoire et épreuve d'effort . 65
III.5. Le pectus Carinatum 67
III.5.1. Épidémiologie..... 67
III.5.2. Étiologie 68
III.5.3. Description 68
III.6. Le pectus acuartum 70
III.6.1. Épidémiologie..... 70
III.6.2. Étiologie 70
III.6.3. Description 70
III.7. Les déformations rares..... 71
III.7.1. Le syndrome de Poland 71
III.7.1.1. Épidémiologie 71
III.7.1.2. Étiologie 72
III.7.1.3. Définition et description clinique..... 72
III.7.1.4. Classifications 73
III.7.2. Les fentes sternales 74
III.7.2.1. Épidémiologie 74
III.7.2.2. Étiologie 74
III.7.2.3. Description clinique..... 74
III.7.3. La pentalogie de Cantrell 76
III.7.3.1. Épidémiologie 76
III.7.3.2. Étiologie 76
III.7.3.3. Définition et description..... 76
III.7.3.4. Diagnostic et classification 77
III.7.4. Le syndrome de jeune : Dystrophie thoracique asphyxiante (DTA) 77
III.7.5. Le syndrome de Jarcho-Levin 79
IV. Panel thérapeutique 80
IV.1. Abstention et surveillance 80
IV.2. Traitement non chirurgical : Le Vacuum Bell..... 81
IV.2.1. Principe..... 81
IV.2.2. Le matériel 82
IV.2.3. Modalité de la prise en charge par Vacuum Bell..... 83
IV.2.3.1. Indications 83
IV.2.3.2. Contre-indications..... 83
IV.2.3.3. Effets secondaires et complications 84
IV.2.3.4. Modalités d'utilisation et suivi 84
IV.2.4. Efficacité 85
IV.3. La technique mini-invasive MIRPE ou technique dite de NUSS 87
IV.3.1. Indication et critères de sélection..... 87
IV.3.2. Modalités et technique opératoire 88
IV.3.3. Complications 91
IV.4. MOVARPE : technique hybride de MIRPE et RAVITCH 93
IV.5. La voie ouverte : technique de *Ravitch* modifiée ou sternochondroplastie ... 95
IV.5.1. Indications et critères opératoires 96
IV.5.2. Technique opératoire 96
IV.5.3. Résultats et Complications 99
IV.6. La technique de comblement par prothèse 100
IV.6.1. Indications 100
IV.6.2. Confection de la prothèse et techniques opératoires..... 101
IV.6.2.1. Confection de la prothèse..... 101

Licence CC BY-NC-ND 3.0

IV.6.2.2. Technique opératoire 102
IV.6.2.3. Soins post-opératoire et suivi 105
IV.6.3. Complications 105
IV.6.4. Efficacité 106
IV.7. Autres techniques 107
IV.7.1. Le lipofilling et système BRAVA® 107
IV.7.2. Comblement par copeaux de cartilages 108
IV.7.3. Lambeaux 109
IV.7.4. Retournement sternal 111
IV.7.5. 3MP Device: Magnetic Mini-mover procedure 113
V. Meta-analyse : évaluation de la fonction cardio-respiratoire au repos et à l'effort avant et après chirurgie d'avancée sternale 115
V.1. Contexte 115
V.2. Matériel et méthode 116
V.2.1. Recherche bibliographique 116
V.2.2. Critères de sélections 116
V.2.3. Extraction des données 117
V.2.4. Critères de jugement 117
V.2.5. Analyse statistique : 118
V.3. Résultats 119
V.3.1. Recherche bibliographique 119
V.3.2. Fonction cardiaque au repos 121
V.3.3. Fonction respiratoire au repos 122
V.3.4. Fonction à l'exercice 122
V.4. Discussion: 125
VI. Algorithme décisionnel d'aide à la prise en charge 128
Conclusion 129
Références bibliographiques 130
Annexes 144
Serment d'Hippocrate 157

Licence CC BY-NC-ND 3.0

Table des illustrations

Figure 1: Pectus excavatum 29
Figure 2: Déformation en pectus excavatum, paroi thoracique représentée avec une dépression (flèche) 30
Figure 3 :Image de pectus excavatum par Léonard de Vinci vers 1510-1511 30
Figure 4: os sternal vue antérieure (gauche) et latérale (droite) 31
Figure 5: traction externe 32
Figure 6 : technique de Nuss 34
Figure 7: Adulte utilisant le dispositif de cloche aspirative 35
Figure 8: Vue antéro-latérale cage thoracique 36
Figure 9: Anatomie générale d'une côte 38
Figure 10: Espace intercostal : muscles intercostaux et pédicule 38
Figure 11: Articulation costo-vertébrale 39
Figure 12: Articulations inter-chondrale et sterno-chondrale 40
Figure 13: Vue antérieure du diaphragme 41
Figure 14: Vue inférieure du diaphragme 42
Figure 15: Muscles paroi abdominal antérieure 43
Figure 16: muscles scalènes 44
Figure 17: muscle sterno-cléido-mastoïdien (SCM) 44
Figure 18: Le médiastin, Thorax en coupe vue de profil. 45
Figure 19: vue antérieure du système pulmonaire La mécanique ventilatoire 47
Figure 20: Mécanique ventilatoire 49
Figure 21: dérivés mésodermiques 50
Figure 22: Développement des côtes 51
Figure 23: Développement du sternum 52
Figure 24: formation des muscles de la paroi thoracique (selon rabineau) 53
Figure 25: Développement du diaphragme 54
Figure 26 : Pectus excavatum , représentation anatomique 55
Figure 27: Physiopathologie du PE et PC 57
Figure 28 : Anomalies posturales associées au pectus excavatum 58
Figure 29 : Posture classique du pectus avec cyphose thoracique, épaules inclinées vers l'avant et lordose lombaire. 59
Figure 30 : Classification de CHIN 59
Figure 31 : Types de pectus excavatum 60

Licence CC BY-NC-ND 3.0

Figure 32 : Rapporteur de forme et reglette utilisé en consultation 62
Figure 33 :Évaluation de l'indice d'Haller externe (IHE) en scanner 3D selon la formule IHE=B/A..... 63
Figure 34 : mesure index Haller au scanner , A: diametre antéro-postérieur , T: diamètre transversal 64
Figure 35 : Mesure de l'index de correction au scanner 65
Figure 36: photographie d'un Pectus carinatum 67
Figure 37: schéma anatomique d'un Pectus carinatum 69
Figure 38: Pectus acuartum , Gauche : aspect radiologique , Droite : aspect clinique. 71
Figure 39: Syndrome de Poland : A : anomalie des cotes B : hypoplasie mammaire gauche..... 73
Figure 40: Principaux types de fentes sternales 75
Figure 41: Aspect d'une fente sternale supérieure chez un nourrisson 75
Figure 42 : pentalogie de Cantrell..... 77
Figure 43: radiographie thoracique d'un syndrome de jeune 78
Figure 44: syndrome de jarcho-levin 79
Figure 45: Scanner avant et après 2 minutes d'utilisation du vacuum bell 81
Figure 46 : panel de cloche aspirative 82
Figure 47 :Vacuum bell..... 85
Figure 48: PE traité par vacuum bell; aspect avant (Gauche) et après (droite) 86
Figure 49 :prise de mesure pour la futur barre retrosternale 88
Figure 50 : barres retrosternale 88
Figure 51 : repères preoperatoire 89
Figure 52 : dissection retrosternale 90
Figure 53 : soulèvement du sternum 90
Figure 54 : passage de la barre sous le sternum..... 90
Figure 55: Rotation de 180° de la barre retrosternale..... 91
Figure 56 : PE modéré pris en charge par MIRPE , Gauche : preopératoire , Droite : 3 ans après le retrait de la barre..... 92
Figure 57: Sternotomie du MOVARPE par incision pré-sternale 93
Figure 58: MOVARPE, traction sternale au doigt 94
Figure 59: MOVARPE , Barre rétro-sternale MIRPE et 3 incisions..... 94
Figure 60: MOVARPE, Aspect pré opératoire (gauche) et post opératoire (droite) .. 95
Figure 61: exposition du plastron chondrosternale 96
Figure 62: Dissection sous-périchondrale d'un cartilage costal 97
Figure 63: correction PE par ostéotomie cunéiforme sternale 97

Licence CC BY-NC-ND 3.0

Figure 64 : passage rétrosternal de la barre métallique et fixations latérales 98
Figure 65: Fixation des 7èmes cartilages au processus xiphoïde avec effet de médialisation..... 98
Figure 66 : Sternochondroplastie selon Ravitch modifié, aspect préopératoire (gauche) et post-opératoire (droit) 99
Figure 67 : Prothèse de comblement : moulage en plâtre ; Gauche : empreinte en négatif ; Droit : positif de l'empreinte avec prise d'empreinte de la dépression 101
Figure 68 : prothèse de comblement : conception assisté par ordinateur..... 102
Figure 69:Position de la prothèse A : rétromusculaire et sous fascial ; B : sous cutanée..... 103
Figure 70 : Dessin préopératoire à l'aide du prototype 103
Figure 71 : positionnement de la prothèse dans sa loge 104
Figure 72 : prothèse à cheval sur la cloison intermusculaire ; A : cloison intermusculaire 104
Figure 73 : Aspect préopératoire (A) et postopératoire (B) par prothèse de comblement..... 106
Figure 74: Injection de tissu adipeux autologue présternale..... 107
Figure 75: réalisation de la loge d'insertion (gauche) pour les copeaux de cartilage au sein d'un maillage résorbable (droite)..... 108
Figure 76: insertion des copeaux (gauche), modelage externe des copeaux de cartilage (droite)..... 109
Figure 77: Lambeau local 110
Figure 78: Llambeau fasciocutané libre infraglutéal 110
Figure 79 : retournement sternal ,Gauche : section sternum et côtes ; Droite : retournement 112
Figure 80 : fixation sternal après retournement , résection de l'excès de cartilage. 112
Figure 81 : dispositif magnétique implanté (haut) , fonctionnement avant (bas et gauche) et avec mise en fonction (bas droite) 114
Figure 82:Flowchart..... 119
Figure 83: Analyse VO2max (ml/kg/min) 123
Figure 84 :VO2 max (ml/kg/min) :Analyse du sous-groupe du MIRPE 124
Figure 85 : VO2 max (ml/kg/min) :Analyse en sous-groupe MIRPE avec ou sans la barre et ravitch..... 124
Figure 86: algorithme décisionnel d'aide à la prise en charge 128

Licence CC BY-NC-ND 3.0

Table des tableaux

Tableau 1: les muscles intercostaux 41
Tableau 2: Le contenu du médiastin 46
Tableau 3: Principales conséquences du pectus excavatum 61
Tableau 4 : Tailles de Vacuum bell 82
Tableau 5 : Caractéristiques des articles inclus 120
Tableau 6: Analyse globale 121
Tableau 7: Analyses en sous-groupes 122

Licence CC BY-NC-ND 3.0

Introduction

Le pectus excavatum (PE) représente 90% des malformations de la paroi thoracique antérieure, elle touche environ 1 personne sur 400 naissances avec un sexe ratio Homme/Femme de 5 pour 1 [1]. L'étiologie reste à ce jour inconnue et la majorité des cas est considérée comme idiopathique [2]. La théorie physiopathologique la plus souvent admise plaide pour une anomalie de croissance et de composition du cartilage costal déplaçant le sternum en arrière[2]. Dans 30 à 40% des cas il est retrouvé une histoire familiale de la déformation faisant suspecter une prédisposition génétique[3]. Le PE peut également être associé à des anomalies du tissu conjonctif (Marfan, Ehler Danlos) ou faire partie de forme syndromique[4]. Le PE peut être diagnostiqué dès la première année de vie et le plus souvent à la préadolescence avec une aggravation de cette dernière lors de la phase de croissance rapide pubertaire[2]. A la période infantile la déformation sera la plupart du temps asymptomatique et responsable d'une gêne esthétique isolée[5], [6]. Avec l'augmentation des activités à l'adolescence, des plaintes apparaissent comme des douleurs, des signes fonctionnels cardio-respiratoires avec entre autres une dyspnée d'effort, une intolérance à l'exercice, une limitation de l'endurance, des palpitations[6]. Sujet à controverse dans la littérature depuis des décennies, l'impact du PE sur la fonction cardio-respiratoire et son amélioration après correction chirurgicale de la déformation semble se confirmer pour certains auteurs [7]–[9]. De ce fait le panel thérapeutique disponible, sujet à débat et « affaires d'écoles », se doit non pas d'être réinventé mais probablement mieux indiqué et standardisé. En effet nous pouvons différencier deux grands types de thérapeutique : celles intervenant sur la déformation ostéo-cartilagineuse qu'elle soit chirurgicale (MIRPE, Sternochondroplastie selon ravitch) ou non (Vacuum bell) ayant un effet correcteur du pectus et théoriquement de ses conséquences cardio-pulmonaires, et celles n'intervenant pas sur la structure ostéo-cartilagineuse (prothèse sous cutanée, lipofilling, lambeaux).

Il est important de pouvoir standardiser nos pratiques [10] et offrir au patient une vue objective du panel thérapeutique accessible en fonction de la sévérité de sa déformation et de ses possibles conséquences fonctionnelles et psychologiques.

Nous nous sommes posés une question capitale pour la prise en charge du PE : la chirurgie d'avancée sternale par MIRPE ou sternochondroplastie de type Ravitch améliore-t-elle la fonction cardio-respiratoire au repos et à l'exercice chez les patients atteints de pectus excavatum congénitale ? Pour y répondre nous avons réalisé une revue de la littérature et méta-analyse.

Licence CC BY-NC-ND 3.0

Secondairement nous nous intéresserons à définir si une technique est supérieure à l'autre dans l'amélioration de la fonction cardio-respiratoire à l'aide d'analyses en sous-groupes : MIRPE vs RAVITCH .

L'objectif final étant de pouvoir développer un algorithme décisionnel d'aide à la prise en charge personnalisé à chaque patient avec prise en compte de multiples facteurs : atteintes cardio-respiratoires per-opératoires, sévérité et évolutivité de la déformation, l'âge du patient et son potentiel de croissance, les antécédents pouvant faire modifier la prise charge , le choix éclairé du patient et ses préférences sur une prise en charge chirurgicale ou non.

Premièrement, nous commencerons par une description historique et théorique des malformations de la paroi thoracique et tout particulièrement du pectus excavatum pour s'intéresser secondairement à notre travaille méta-analytique.

Licence CC BY-NC-ND 3.0

I. L’Histoire du pectus excavatum

I.1. Découverte et représentation du pectus excavatum

Le pectus excavatum (PE) ou thorax en entonnoir, est une déformation congénitale de la paroi thoracique antérieure caractérisée par le développement anormal du sternum et de plusieurs côtes vers l’intérieur de la cage thoracique, lui conférant un aspect concave [11] (Figure 1).

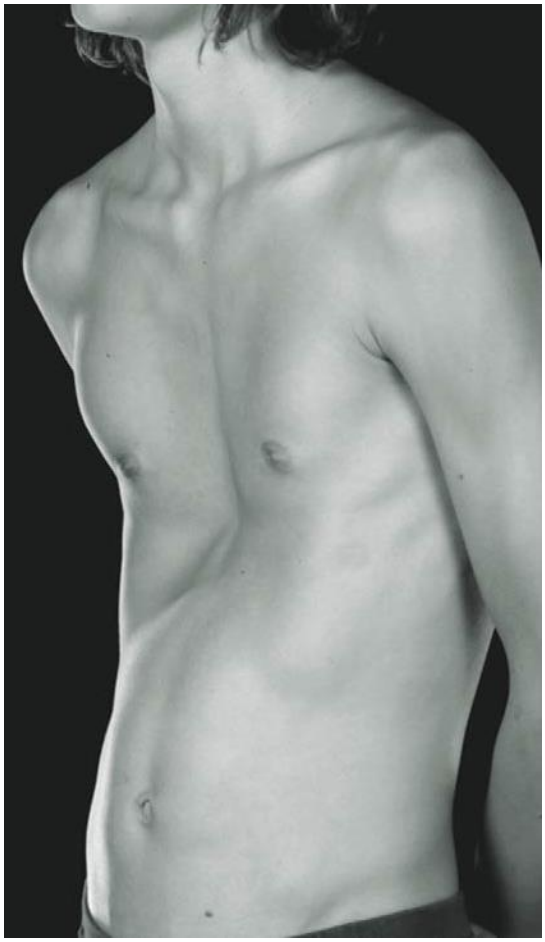

Figure 1: Pectus excavatum

Source 1: Haecker et Mayr, « The Vacuum Bell for Treatment of Pectus Excavatum ».

Le premier cas documenté fut publié en 1594 par *Johan Schenck* et le naturaliste suisse d’origine française *Johann Bauhinus* [12].Ils décrivirent le cas d’un enfant de 7 ans présentant une forme sévère de thorax en entonnoir associée à une dyspnée et toux paroxystique [13].

Néanmoins, l’une des premières illustrations d’un pectus excavatum semblerait avoir été réalisée aux alentours de 2400 avant Jésus-Christ comme le révèle l’étude d’artefacts datant de l’Égypte ancienne [12] (Figure 2).

Licence CC BY-NC-ND 3.0

Figure 2: Déformation en pectus excavatum, paroi thoracique représentée avec une dépression (flèche)
Source 2 : Expédition d'Oxford en Egypte, Yvonne Harpur - Paolo Scremin

Outre les publications et descriptions anatomiques, nous trouvons plusieurs traces ou représentations de cette déformation au cours de l'histoire :

- Début du 16ème siècle, Leonard da vinci lui-même semblerait avoir esquissé un vieil homme atteint d'un pectus excavatum [14].(Figure 3)
- Des fouilles réalisées en Hongrie en 1990 ont permis de retrouver des ossements datés du 10ème au 16ème siècle, en particulier deux sternums présentant une déformation de type PE [15] (Figure 4)

Figure 3 :Image de pectus excavatum par Léonard de Vinci vers 1510-1511
Source 3: Royal collection Trust/HM Queen Elizabeth II 2013

Licence CC BY-NC-ND 3.0

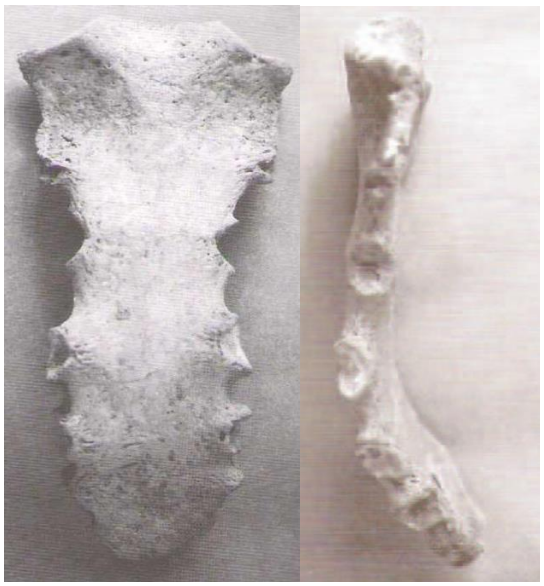

Figure 4: os sternal vue antérieure (gauche) et latérale (droite)
Source 4: Antal, « Funnel chest (Pectus excavatum) in 10-16th century fossil material ».

En 1820, *Coulson* [16] fut le premier à évoquer une prédisposition génétique de l'affection en rapportant le cas de trois frères atteints de PE. Malgré les multiples représentations et descriptions au cours des siècles derniers, la physiopathologie de cette déformation est restée incertaine mais n'a pas empêché le développement de thérapeutiques.

I.2. Évolution de la prise en charge

Jusqu'à l'avènement de la chirurgie thoracique au XXème siècle, les premiers traitements se limitaient à « de l'air frais, des exercices respiratoires, des activités aérobiques »[17] .

I.2.1. Les prémices de la prise en charge chirurgicale

Il a fallu attendre 1911 pour que la première tentative de correction chirurgicale par *Meyer* soit réalisée. Ce dernier a retiré les 2ème et 3ème cartilages costaux du côté droit d'un patient sans amélioration de la déformation[17], [18].

En 1913, *Sauerbruch* [17]–[20], pionnier de la chirurgie thoracique, fut plus agressif chez un patient se plaignant de dyspnée sévère et de palpitations**.** Il excisa une section de la paroi thoracique antérieure allant des 5èmes à 9ème cartilages costaux gauches ainsi qu'un segment de sternum adjacent. Malgré un cœur protégé seulement par un lambeau musculaire, le patient avait pu reprendre une activité professionnelle sans dyspnée. Plus tard en 1920, il effectue la première technique de résection bilatérale du cartilage costal et d'ostéotomie sternale, associées à une traction externe de 6 semaines (Figure 5) afin de maintenir le sternum dans sa position et éviter ainsi une récidive du PE [21]**.**

Licence CC BY-NC-ND 3.0

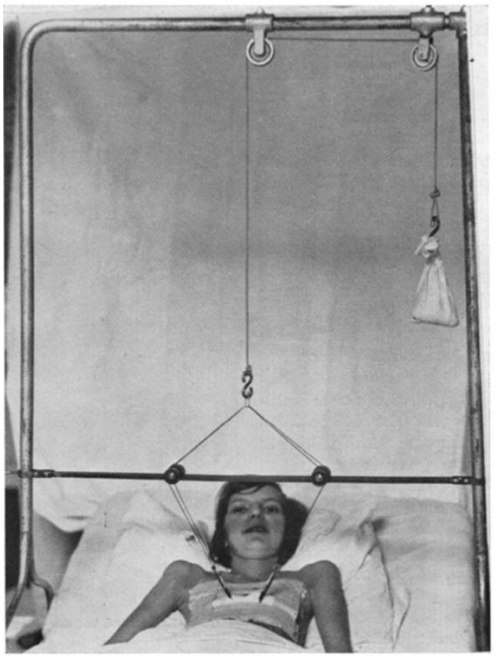

Figure 5: traction externe
Source 5:Sauerbruch, « Operative Beseitigung der Angeborenen Trichterbrust ».

I.2.2. Développement et évolution de la technique dite de « Ravitch »

En 1939,*Lincoln Brown* [22] publie son expérience et explique l'apparition de la déformation par l'existence d'un ligament diaphragmatique court tractant le sternum en arrière. Adhérent à cette théorie ,*Ravitch* ,préconise une mobilisation radicale du sternum avec section de toutes les attaches sternales, y compris les faisceaux intercostaux, les muscles droits, les attaches diaphragmatiques et le processus xiphoïde sans utilisation de traction externe post opératoire, pensant à tort que le sternum ne s'enfoncerait plus [23].
L'ère moderne de la correction commence après 1949, lorsque le même *Ravitch* publie son premier article. *Baronofsky*[24] modifie la technique en préservant le périchondre. L'année 1956 marque l'introduction par *Wallgren* et *Sulamaa* [21], [25] d'une barre de soutien sternal en acier inoxydable pour conserver sa position [26] . Initialement positionnée à travers l'extrémité caudale du sternum , elle est secondairement disposée en arrière de ce dernier en 1961 par *Adkins* et *Blades* [27]. Cette technique de « *Ravitch* » fit référence pour les patients de tout âge.

I.2.3. La technique de « *Ravitch* modifiée »

Dès 1958, *Welch*[28] prône une approche moins radicale que *Ravitch* chez les jeunes patients en préservant les faisceaux intercostaux et les attaches des muscles droits.
Pena[29] démontre le développement d'une chondrodystrophie asphyxiante chez des jeunes lapins après résection du cartilage costal durant leur phase de croissance. Il lui paraît alors nécessaire de développer des techniques alternatives évitant l'exérèse du cartilage costal et

Licence CC BY-NC-ND 3.0

de réévaluer l'âge optimal pour la réparation de ses malformations. Notons que *Haller* [30], a également attiré l'attention sur ce risque dans son article "Chest wall constriction after too Extensive and too early operations for pectus excavatum". En conséquence la plupart des chirurgiens diminuèrent la quantité de cartilage réséquée et cessèrent de pratiquer les réparations de PE chez les jeunes enfants, préférant attendre la fin de la puberté pour réaliser une procédure de « *Ravitch* modifiée ».

I.2.4. La voie mini-invasive

En 1997, *Nuss, Croitoru & Kelly* [31], [32] ont publié les résultats de leur expérience de 10 ans basée sur leur procédure MIRPE (mini-invasive repair of pectus excavatum) ne nécessitant aucune ostéotomie sternale ni résection de cartilage costale.
Au cours d'une intervention de correction de PE en 1986, *Nuss* est frappé par la flexibilité des cartilages costaux et utilise cette caractéristique pour les épargner. Il pratiqua une incision cutanée standard sur la poitrine puis choisit de ne pas mobiliser les muscles pour exposer les cotes et sternum. A la place il réalise une petite incision entre les côtes sur la ligne de plus forte dépression sternale et passe une longue pince incurvée dans le thorax pour créer prudemment sans contrôle visuel, un tunnel sous le sternum jusqu'à ressortir par l'hémithorax controlatéral. Un ruban chirurgical permit ensuite de guider une barre en titane convexe à travers le tunnel avec la convexité tournée vers l'arrière. Une fois la barre en place, elle est tournée à 180 degrés (Figure 6) pour obtenir une correction complète de la déformation [11]. Cette barre s'avérant trop molle pour la nouvelle procédure, le résultat initial est atténué à six mois post-opératoire. Plusieurs modifications voient le jours pour améliorer la technique :

- Une barre de soutien plus rigide pour résister aux forces de recul sternal.
- Le remplacement de la longue incision thoracique antérieure par deux petites incisions latéro-thoraciques.
- L'utilisation de la thoracoscopie permettant un contrôle visuel du passage retrosternal, diminuant considérablement le risque de la procédure[11].

Licence CC BY-NC-ND 3.0

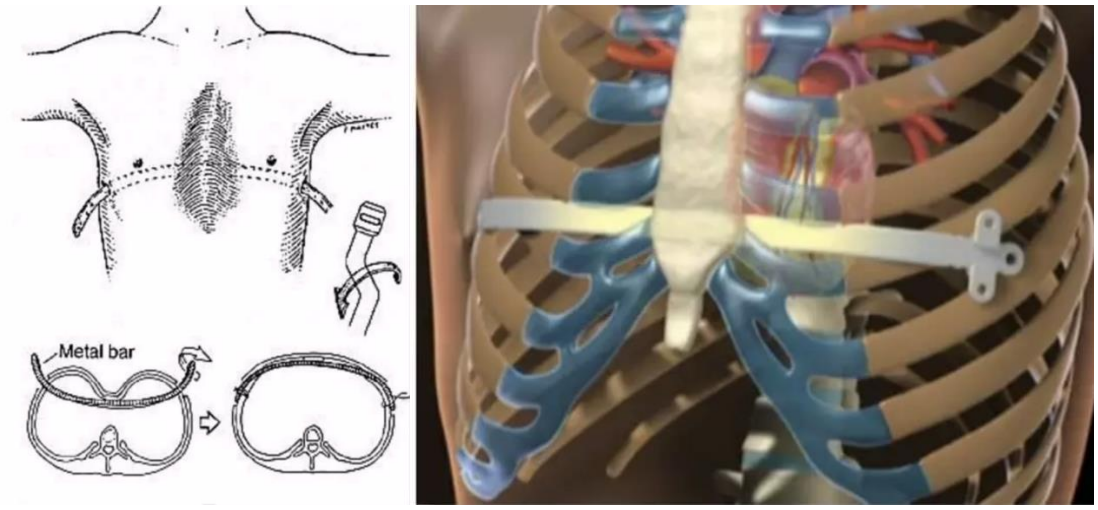

Figure 6 : technique de Nuss
Source 6: https://es.slideshare.net/FlixHerasGmez/tcnica-de-nuss

I.2.5. La technique de comblement sans avancée sternale

Partant du postulat que les demandes de prise en charge du PE étaient d'ordre cosmétique et que les techniques d'avancées sternales n'apportaient que rarement voire jamais d'amélioration fonctionnelle, *Murray* fut le premier en 1965 [33] à utiliser une technique de correction par comblement à l'aide d'une prothèse en silicone en position sous cutanée. Elle fut popularisée par l'équipe du Professeur Chavoin en 1993 avec la mise en place de prothèse en position profonde rétro-musculaire et affinée par construction assistée par ordinateur (CAO) dès 2005 [34].

I.2.6. Prise en charge non chirurgicale : Vacuum Bell

Dès 1910,l'orthopédiste *Fritz Lange* et le pédiatre *Lewis Spitz* ont tenté sans succès, de traiter la déformation de PE en utilisant une cloche de verre à pression négative [35]. Ces dernières, lourdes et raides, n'étaient pas supportées suffisamment longtemps par les patients pour leur permettre une correction efficace. Malgré le succès de la technique de MIRPE et l'augmentation des demandes de prise en charge, les patients ne voulant pas avoir recours à une intervention et s'exposer aux potentiels complications opératoires, ainsi que les patients n'ayant pas d'indication opératoire mais voulant tout de même améliorer leur dépression sternale se retrouvent alors sans alternative thérapeutique.
Il faut attendre le début des années 1990 et l'évolution des matériaux pour améliorer les cloches de verre. *Eckart Klobe*, ingénieur allemand lui-même porteur d'un PE et ne souhaitant pas d'une prise en charge chirurgicale créa en 1992 un appareil à pression négative [36]. Il teste sur lui-même son dispositif et réussit à corriger sa déformation en 2 ans et demi.

Licence CC BY-NC-ND 3.0

Hormis des pseudarthroses costo-sternales probablement liées à des fractures secondaires aux différentes pressions négatives testées, *Klobe* n'aurait à priori pas présenté de récidive de son PE, faisant de lui le patient avec le plus grand recul de cette technique [36]. Devenue populaire, cette méthode est améliorée afin de devenir une cloche aspirative « de tous les jours »[35] (Figure 7*)*. En 2002, elle est enregistrée comme produit médical et mise sur le marché européen puis américain en 2012 [35].

Figure 7: Adulte utilisant le dispositif de cloche aspirative
Source 7:F, M, et E, « The Vacuum Chest Wall Lifter ».

Licence CC BY-NC-ND 3.0

II. Anatomie de la paroi thoracique

La cage thoracique est une structure ostéo-cartilagineuse en forme de cône assurant la protection des organes sous-jacents ainsi que la réalisation des mouvements respiratoires liés à l'insertion de muscles permettant sa mobilisation.

La cage thoracique possède 4 faces et 2 ouvertures (Figure 8) :

- Une face antérieure formée du sternum et des cartilages costaux.
- Une face postérieure constituée par les 12 vertèbres thoraciques et ses disques intervertébraux.
- Deux faces latérales formées par les côtes.
- Une ouverture supérieure , limitée en avant par l'incisure jugulaire , latéralement par les premières côtes et la première vertèbres thoracique en arrière.
- Une ouverture inférieure limitée en avant par l'angle infra-sternal, en arrière la 12ème vertèbres thoracique, les 12ème côtes, et latéralement par le bord inférieur du dernier cartilage costal ; sa limite inférieure est représentée par le diaphragme.

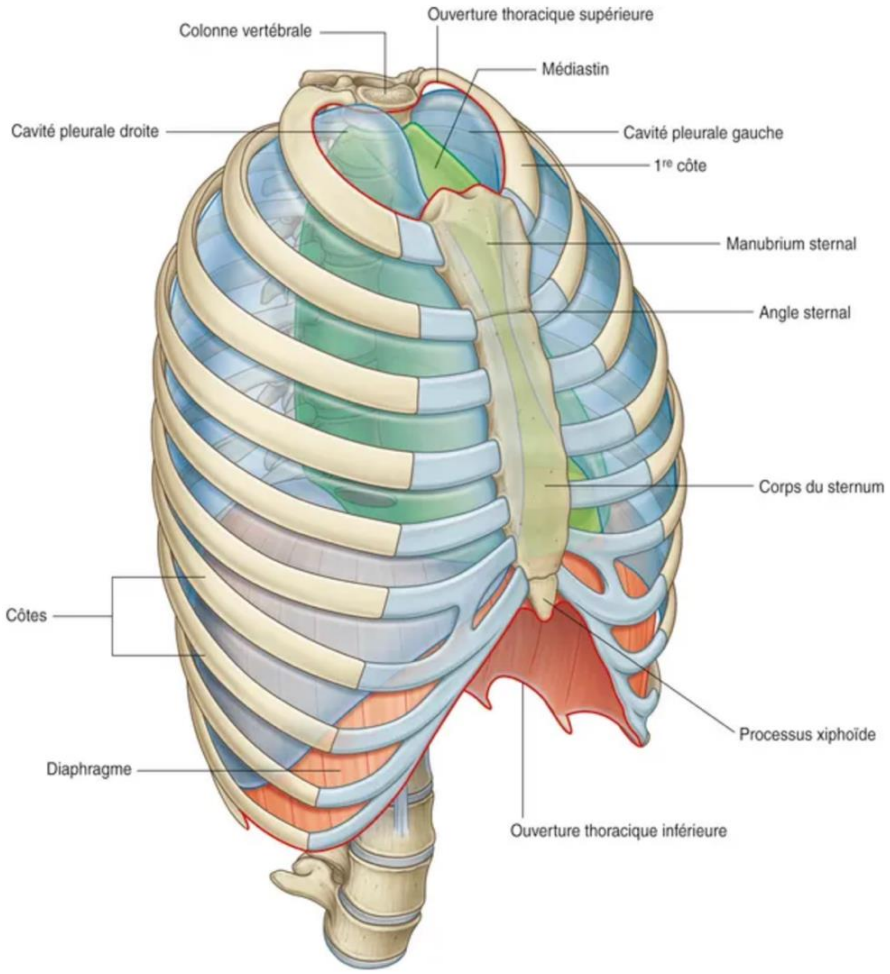

Figure 8: Vue antéro-latérale cage thoracique
Source 8: https://clemedicine.com/3-thorax-2/

Licence CC BY-NC-ND 3.0

II.1. Structure ostéo-cartilagineuse

II.1.1. Le sternum

Il s'agit d'un os plat et médian de la paroi thoracique antérieure, oblique en bas et en avant. Il se compose de 3 parties [37](Figure 8):

- **le manubrium** : partie la plus haute du sternum.
    - il s'articule avec les clavicules de chaque coté puis les cartilages costaux des deux premières côtes.
    - Il se poursuit vers le bas via la symphyse manubrio-sternale par le corps sternal en réalisant un angle obtus de 145 à 175 degrès [38],répondant à la projection de la bifurcation trachéale et communément appelé angle de Louis.
- **le corps sternal** : partie la plus grande.
    - Il s'articule en haut avec la symphyse manubrio-sternale et en bas par la synchondrose xipho-sternale.
    - Latéralement il reçoit les insertions des cartilages costaux de la 2ème à la 7ème côtes.
    - Il répond par sa face postérieure au mediastin antérieur et en particulier au cavités cardiaques.
- **le processus xyphoide** :extrémité inférieure du sternum
    - Il reste longtemps cartilagineux et peut être bifide ou perforé.
    - Il reçoit l'insertion des muscles droit et de la ligne blanche de l'abdomen ainsi que du diaphragme.

II.1.2. Les côtes

Les côtes sont des os plats, longs et incurvés qui délimitent en arrière et latéralement le thorax. Elles s'articulent en arrière avec le rachis et se prolongent en avant par un cartilage costal expliquant l'association des déformations rachidiennes (scoliose) et de la paroi thoracique.

Elles sont au nombre de 12 paires avec une longueur croissante de la 1ère à la 7ème côtes puis décroissent en taille [37]. Il existe trois types de côtes (Figure 8):

- **les vraies côtes** : les 7 premières paires, elles s'articulent au sternum par leur cartilage costal.
- **les fausses côtes** : les 8, 9 et 10èmes paires, elles sont reliées au sternum par un même cartilage costal et s'articulent entre elles par leur cartilage.
- **les côtes flottantes** : les 11 et 12èmes paires : se terminent par un cartilage libre , elles ne sont pas reliées au sternum.

Licence CC BY-NC-ND 3.0

II.1.2.1. Caractéristiques générales

Elles sont concaves en dedans, inclinées en bas et en avant avec une torsion médiale à leur partie antérieure[37].

Elles présentent d'arrière en avant : une tête, un col et un corps (Figure 9).

- la tête s'articule avec la vertèbre sus jacente et sous jacente de même numéro que la côte via leurs facettes articulaires supérieures et inferieures .
- le col, aplati d'avant en arrière, se dirige latéralement en bas et en arrière.
- le tubercule costal qui s'articule avec le processus transverse de la côte de même numéro.
- le corps s'infléchit en avant et lateralement après un court trajet en arrière et latéralement.

Il présente sur sa face inférieure et interne le sillon costale siège du pédicule intercostal comprenant artère, veine et nerf intercostal (Figure 10) .

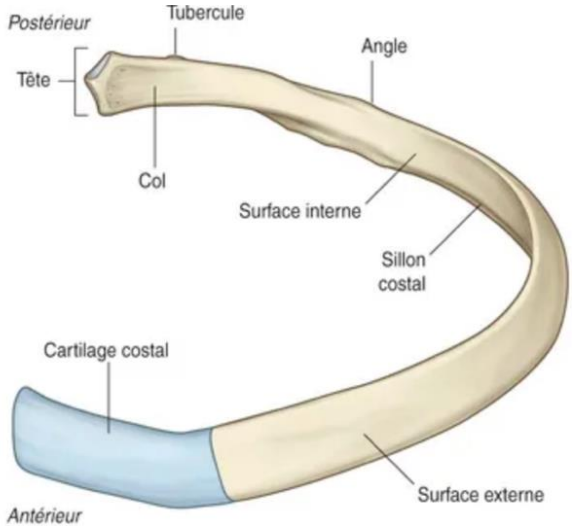

Figure 9: Anatomie générale d'une côte
Source 9:https://clemedicine.com/3-thorax-2/

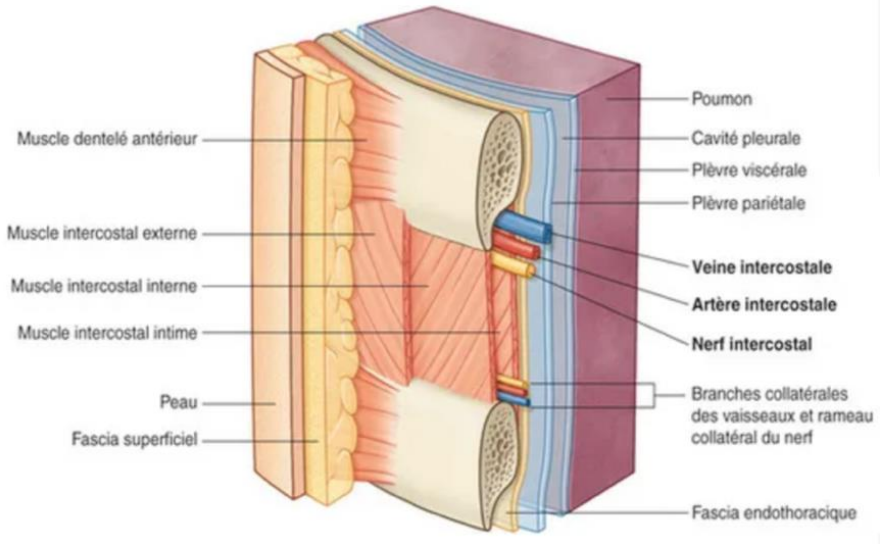

Figure 10: Espace intercostal : muscles intercostaux et pédicule
Source 10: https://clemedicine.com/3-thorax-2/

Licence CC BY-NC-ND 3.0

II.1.2.2. Spécificités

• La première côte est courte, plus incurvée et large. Elle présente sur son tiers antérieur le tubercule du muscle scalène antérieur (muscle inspiratoire accessoire) séparant en avant le sillon de le veine subclavière et en arrière le sillon de l'artère subclavière. Sa tête ne s'articule qu'avec la vertèbre de même numéro.

• Les 11 et 12èmes côtes ne s'articulent pas avec les processus transverse de la vertèbre de même niveau et ne présentent qu'une surface articulaire pour la vertèbre de même numéro [37].

II.1.2.3. Les cartilages costaux

Ce sont des cartilages hyalins, leurs longueurs augmentent de la première à la 7ème côte puis diminuent [37].

II.2. Les articulations

II.2.1. Articulation costo-vertébrale

Elles stabilisent les côtes au rachis thoracique durant les mouvements. Elles se composent d'une articulation de la tête costale au rachis et une articulation costo-transversaire (Figure 11).

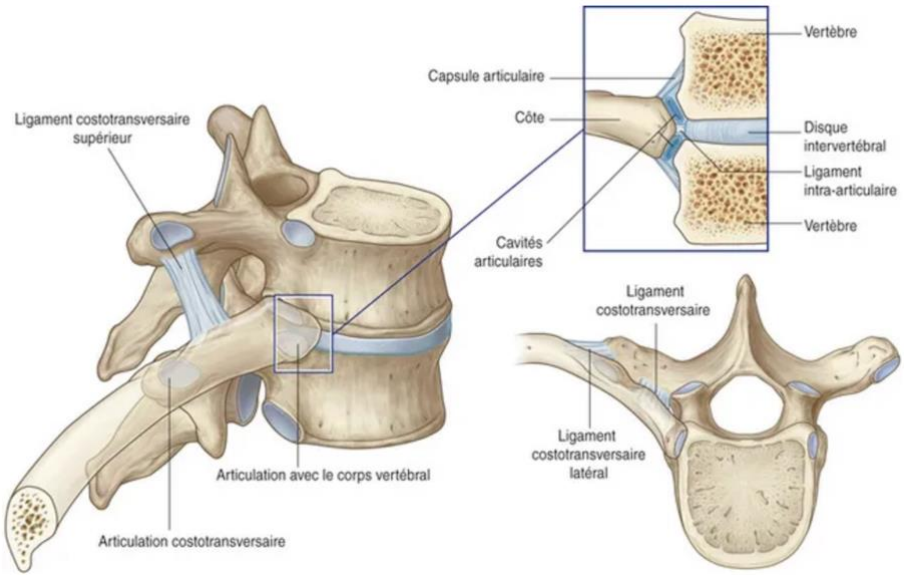

Figure 11: Articulation costo-vertébrale
Source 11 : https://clemedicine.com/3-thorax-2/

Licence CC BY-NC-ND 3.0

II.2.2. Articulation costo-chondrale

Ce sont des syndesmoses qui permettent d'unir et maintenir la solidité de chacune des côtes au cartilage costal correspondant [37]. Elles ne présentent aucun mouvement[37], [39]. (Figure 12)

II.2.3. Articulation sterno-costale

Elles permettent d'unir les sept premiers cartilages costaux au sternum et ne présentent que de faibles mouvements de glissement [37], [39]. Ce sont des articulations synoviales planes hormis pour la première côte qui réalise une synchondrose avec le manubrium[37]. (Figure 12)

II.2.4. Articulations inter-chondrales

Ce sont des articulations synoviales qui permettent d'unir les cartilages costaux de la 6, 7, 8 et 9ème côtes et de réaliser quelques mouvements de glissement.[37] (Figure 12)

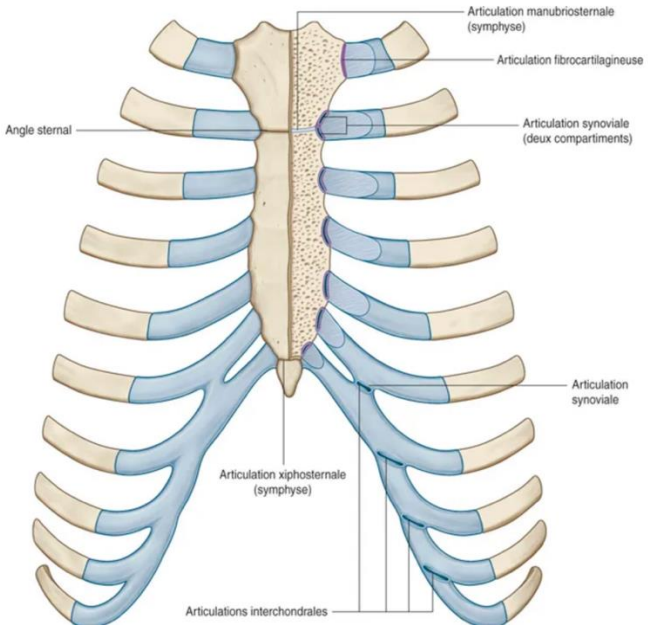

Figure 12: Articulations inter-chondrale et sterno-chondrale
Source 12:https://clemedicine.com/3-thorax-2/

II.3. Les muscles intrinsèques de la cage thoracique

- **Les muscles thoraciques externes**: il s'agit principalement des muscles élévateurs des côtes qui ont un role inspiratoire accesoire .
- **Les muscles intercostaux (Figure 10)** : Chaque espace intercostal, possède de dehors en dedans, un muscle intercostal externe, interne puis intime. Ils ont un rôle respiratoire accesoire et solidarisent les côtes entre elles tout en protégeant l'intérieur du thorax de la pression atmosphérique.(Tableau 1)

Licence CC BY-NC-ND 3.0

Tableau 1: les muscles intercostaux

Muscles	Insertion proximale	Orientation	Insertion distale	Rôle
Intercostal externe	Bord externe du sillon de la côte	Vers le bas et l'avant	Bord supérieur de la côte sous-jacente	Inspirateur
Intercostal interne		Vers le bas et l'arrière		Expirateur
Intercostal intime	Bord interne du sillon de la côte	Vers le bas et l'avant		

• **Les muscles thoracique internes**: il s'agit principalement du muscle transverse du thorax, expirateur accesoire [37].

II.4. Le diaphragme

Le diaphragme est le muscle principal de l'inspiration. Il constitue une cloison entre les cavités thoraciques et abdominales, il est traversé à travers ses hiatus pas l'œsophage, des vaisseaux et nerfs. Il se distingue des autres muscles squelettiques par sa contraction rythmique permanente.

Le diaphragme forme une double coupole à concavité inférieure (Figure 13). A l'expiration, la coupole droite répond au 4ème espace intercostal, la coupole gauche au 5ème espace intercostale.

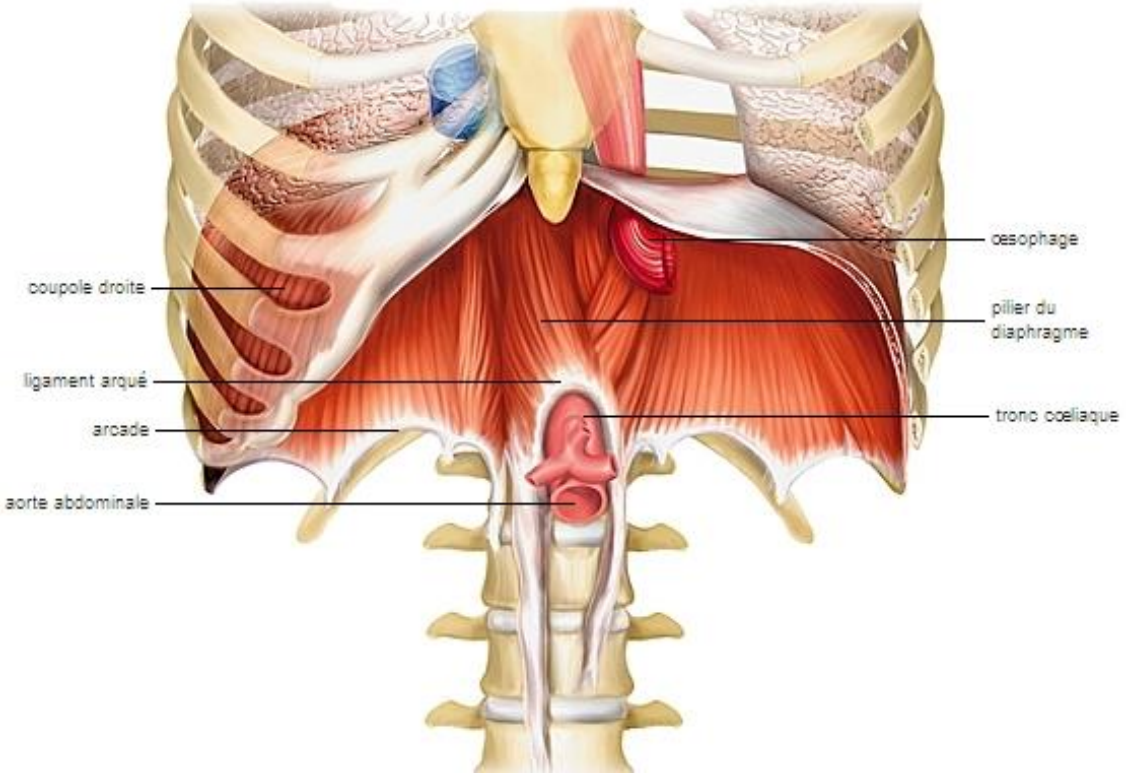

Figure 13: Vue antérieure du diaphragme
Source 13: Dessin Michel Saemann - Archives Larousse

Licence CC BY-NC-ND 3.0

Le diaphragme est constitué des élements suivants [37]:

- Le centre phrénique : aponévrose mince et résistante traversée par la veine cave inférieure à travers son foramen (figure14 : 3).
- Des Insertions :
    - Sternales :elles s'insèrent sur la face postérieure du processus xiphoide.(figure 14 :2)
    - Costales :elles s'insèrent sur la face interne des 6 à 12eme côtes et la partie adjacente des cartilages costaux correspondants. Le ligament arqué latéral (figure 14 :7) et arqué accessoire.
    - Lombaires : comprenant les piliers droit et gauche , le ligament arqué median et ligaments arqués médiaux droit et gauche. (figure 14: 5 et 6)
- Les orifices du diaphragme:
    - Le foramen de la veine cave inferieure : il se projette en regard du disque intervetébrale T8-T9, au sein du centre tendineux et adhère à la veine cave inférieure qui le traverse. (figure 14 :11)
    - Le Hiatus oesophagien : il se projette au niveau de la vertèbres T10. Il est traversé par l'œsophage qui devient intra-abdominal, associé aux nerfs vagues qui l'accompagnent. (figure 14 :4)
    - Hiatus aortique : limité par le corps vertébral de T12 et le ligament arqué médian. (figure 14 : 5). Il est traversé par l'aorte thoracique descendante qui devient abdominale ainsi que du conduit thoracique qui remonte dans le mediastin postérieur.
    - Trigones : Ils permettent le passage de structures vasculo-nerveuses.

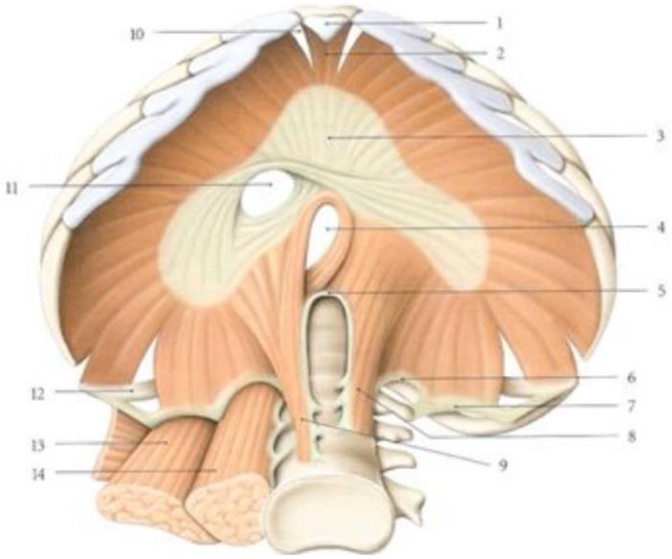

Figure 14: Vue inférieure du diaphragme
Source 14 : *Kamina* , tome 3

Licence CC BY-NC-ND 3.0

II.5. Les muscles extrinsèques de la cage thoracique

Ce ne sont pas stricto-sensu des muscles appartenant à la cage thoracique du fait de leur insertions, mais qui exercent un rôle sur cette dernière. Nous pouvons distinguer schématiquement [37] :

- Les muscles de la paroi abdominale participant à l'expiration active : muscles droits, obliques internes, externes et muscle transverse de l'abdomen (Figure 15).
- Les muscles du cou , inspirateurs acessoires : muscles scalènes (Figure 16) et sterno-cléido-mastoidiens (SCM) (Figure 17) permettant l'élévation des deux premières côtes et du sternum.
- Les muscles de la ceinture scapulaire ayant un rôle inspirateur accessoire : muscles petit et grand pectorale, trapèze, l'élévateur de la scapula et le dentelé antérieur.

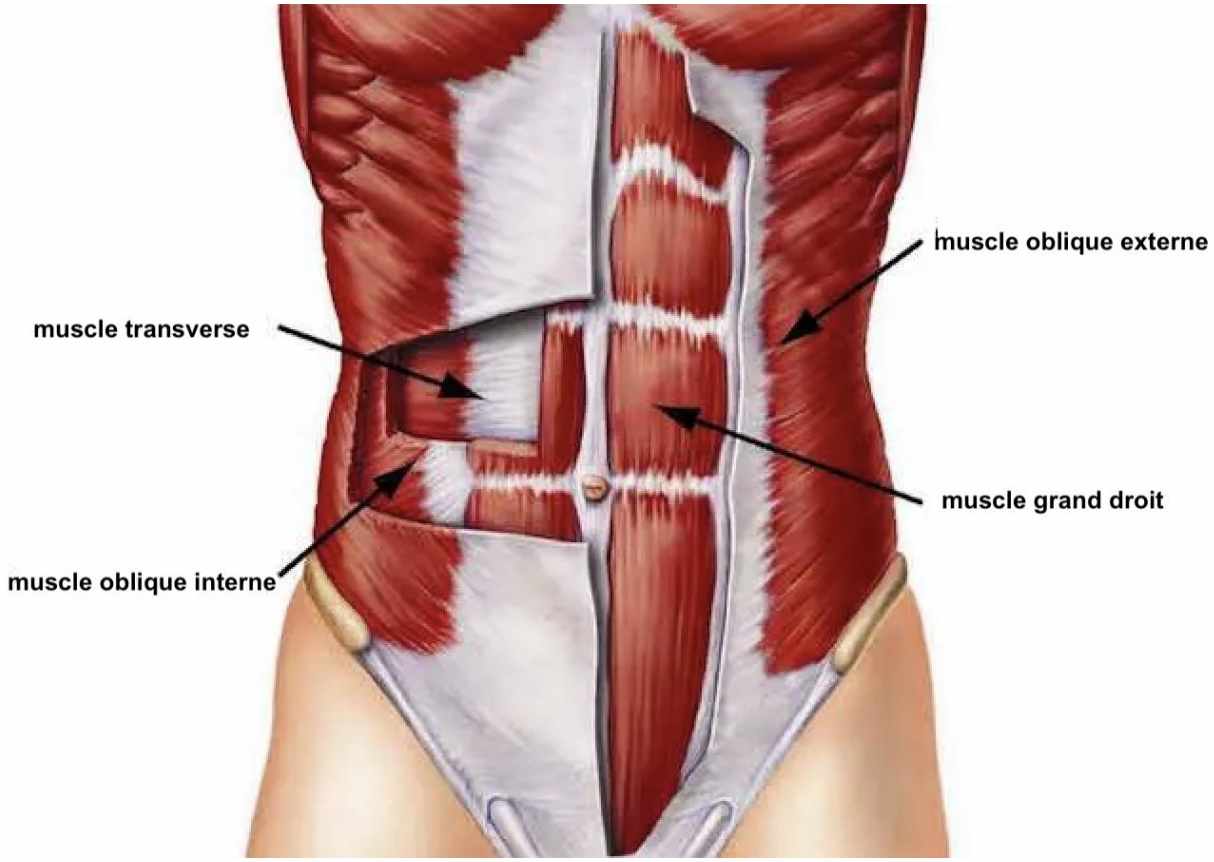

Figure 15: Muscles paroi abdominal antérieure
Source 15: https://protrainer.fr/blog/muscles-abdominaux-anatomie/ (modifié)

Licence CC BY-NC-ND 3.0

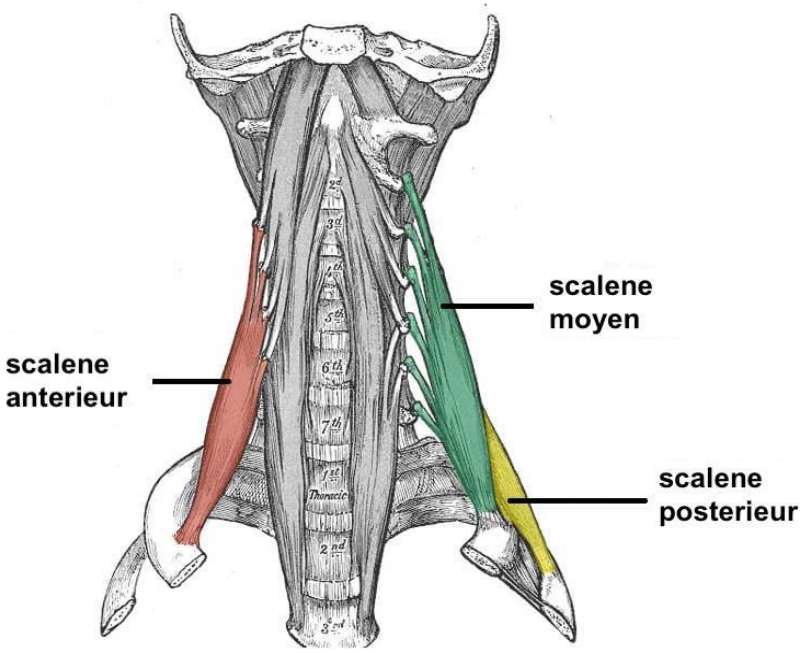

Figure 16: muscles scalènes

Source 16:https://teachmeanatomy.info

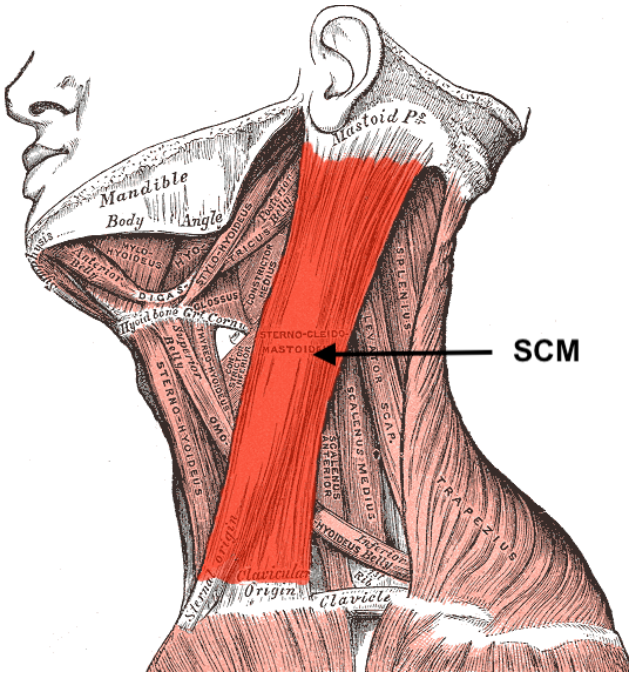

Figure 17: muscle sterno-cléido-mastoïdien (SCM)
Source 17: Drake et al., *Gray's anatomie*.

Licence CC BY-NC-ND 3.0

II.6. Rôle de protection de la cage thoracique

La cavité thoracique est subdivisée en trois grandes régions : les régions pleuropulmonaire droite et gauche séparées par le médiastin au centre[37] (Figure 18).

II.6.1. Le médiastin

Il contient de nombreux organes entourés d'un tissu conjonctif lâche et adipeux (Tableau 2). Il comprend une partie supérieure et inférieure séparées par un plan horizontal passant par l'angle sternal et le disque intervertébral T4-T5.

La partie inférieure est subdivisée par deux plans frontaux en médiastin antérieur, moyen et postérieur (Figure 18) :

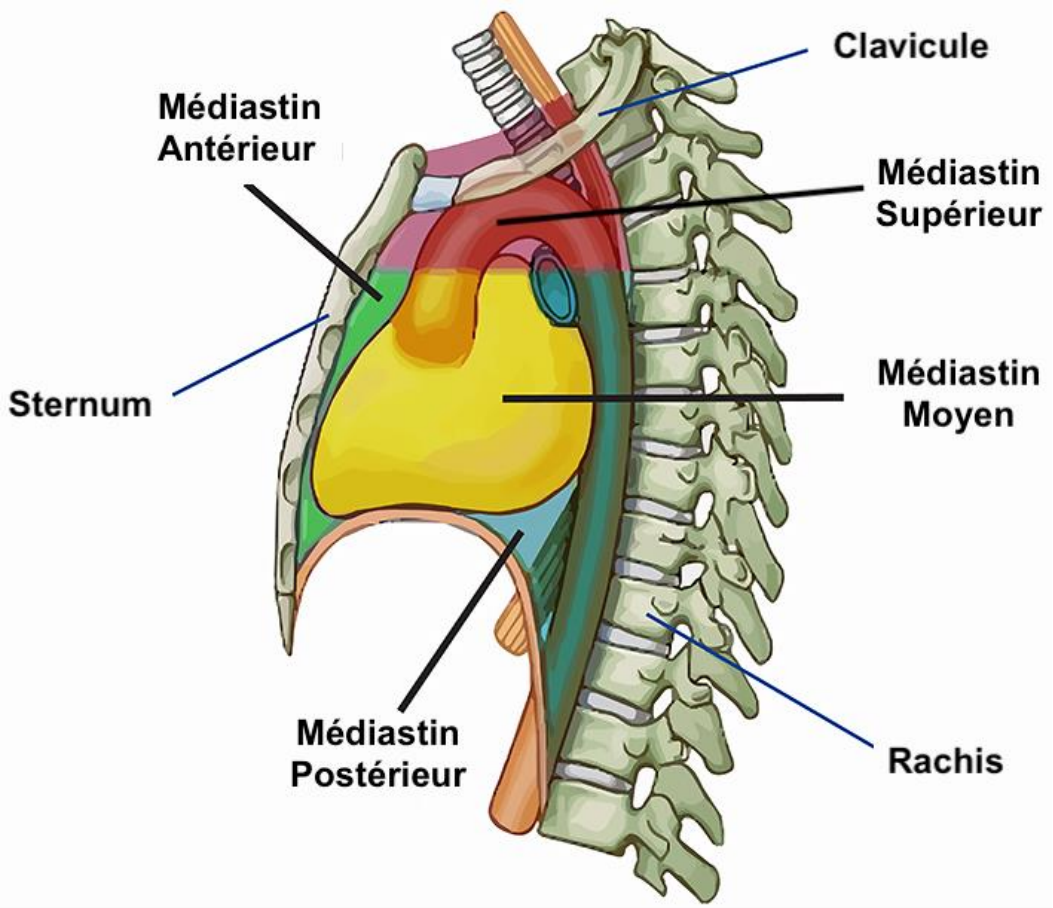

Figure 18: Le médiastin, Thorax en coupe vue de profil.
Source 18: https://www.saintjohnscancer.org/thoracic/conditions/mediastinal-tumors/ (modifié)

Licence CC BY-NC-ND 3.0

Tableau 2: Le contenu du médiastin

Médiastin	Contenu
Supérieur	-Thymus et ses vestiges -crosse aortique et ses branches, veines brachio-céphaliques, veine cave supérieure, crosse de la veine azygos -Conduit thoracique, trachée, œsophage -Nerfs phrénique et vague, nerf récurrent laryngé gauche, lymphonoeuds
Antérieur	-vaisseaux thoraciques internes, lymphonoeuds.
Moyen	-Péricarde et son contenu (masse cardiaque, aorte thoracique ascendante, vaisseaux pulmonaires), lymphonoeuds.
Postérieur	-Aorte thoracique descendante, veine azygos et hémi-azygos -Œsophage, conduit thoracique. -Nerfs vagues et splanchniques, lymphonoeuds

II.6.2. Les poumons

La partie distale du système respiratoire est représentée par les poumons droit et gauche. Ils assurent trois fonctions principales : hématose, défense contre les agents pathogènes inhalés et la synthèse du surfactant.

Chaque poumon est divisé en lobes par des scissures, il existe 3 lobes à droite (lobes supérieur moyen et inférieur) et 2 à gauche (lobes supérieur et inferieur) (Figure 19). Chaque lobe est subdivisé en segments pulmonaires qui représentent les unités fonctionnelles[37].

La cavité pleurale est un espace virtuel permettant le glissement du poumon contre la paroi thoracique lors des mouvements respiratoires. Elle est délimitée par la plèvre viscérale recouvrant le poumon et la plèvre pariétale tapissant la face interne de la paroi thoracique, du diaphragme et du médiastin. Les deux plèvres se réunissent pour fusionner au niveau du hile pulmonaire.

Nous retrouvons deux systèmes vasculaires au niveau pulmonaire :

- le système fonctionnel : constitué des artères et veines pulmonaires pour la réalisation de l'hématose
- le système nourricier : constitué des artères et veines bronchiques permettant la vascularisation du tissu bronchopulmonaire.

Licence CC BY-NC-ND 3.0

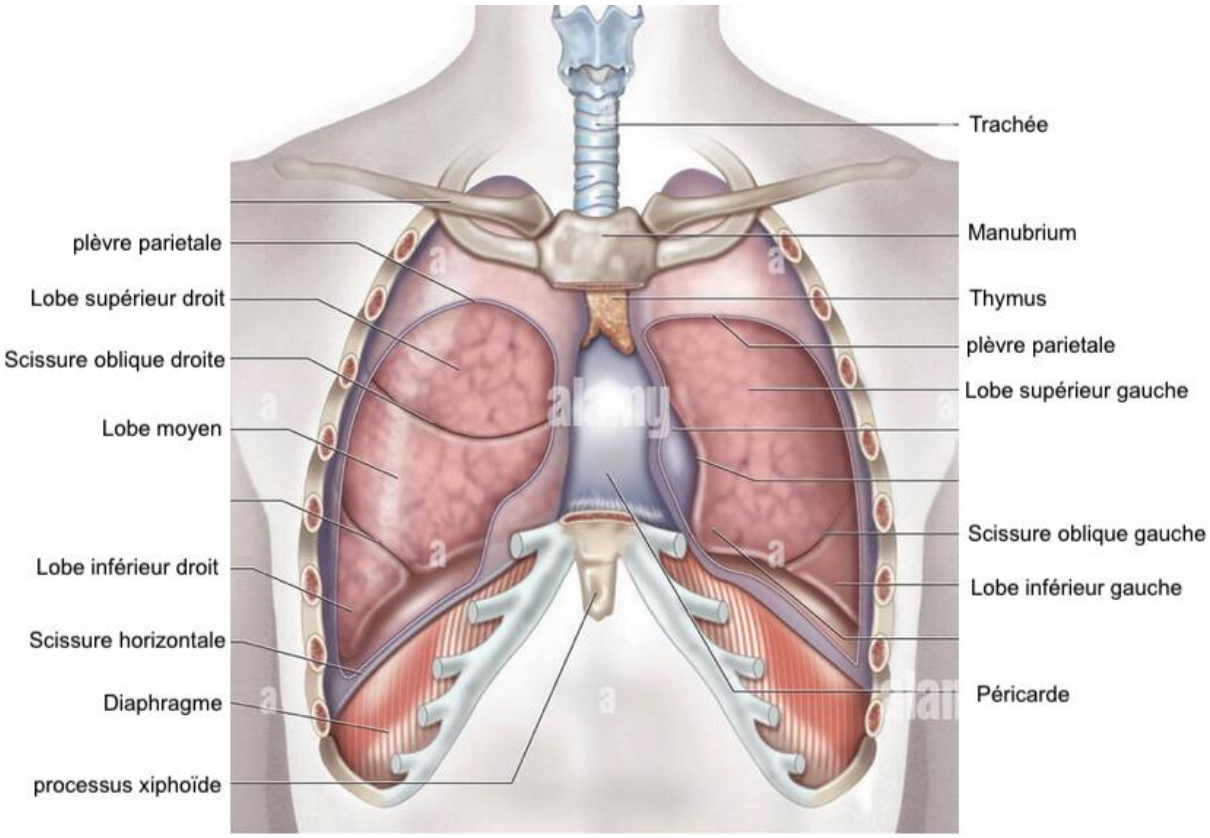

Figure 19: vue antérieure du système pulmonaire La mécanique ventilatoire
Source 19:https://www.alamyimages.fr/ (modifié)

La ventilation est un phénomène périodique alternant des mouvements d'inspiration et d'expiration permettant l'entrée et à la sortie d'air des poumons afin de réaliser l'hématose [40]. Les mouvements d'air s'établissent toujours d'une zone de haute pression vers une zone de basse pression. Toute variation de volume (V) entraine une variation de pression (P) de telle manière que le produit : P x V = constante [40].

II.6.3. L'inspiration : un phénomène actif.

Durant l'inspiration, la contraction des muscles inspiratoire permet l'augmentation du volume pulmonaire en augmentant les dimensions de la cage thoracique dans toutes les directions (verticale, transversale et antéro-postérieure) [40]:

- Le diaphragme est le muscle inspiratoire le plus important [41]. Lors de sa contraction il va s'abaisser, pousser le volume de la cage thoracique vers le bas [40] et repousser en bas et avant les viscères abdominaux [37], [41]. En ventilation calme de repos, l'excursion du diaphragme est d'environ 1 cm, mais entre inspiration et expiration maximales la course totale peut atteindre 10 cm [41].

Licence CC BY-NC-ND 3.0

- Lors de la contraction des muscles intercostaux externes, les côtes sont projetées vers le haut et l'avant, augmentant les diamètres transversal et antéro-postérieur du thorax. La dimension latérale s'accroit du fait du mouvement en « anse de seau » des côtes [29], [31].
- Les muscles accesoires sont sollicités lors de l'inspiration forcée :
    - Muscles SCM : élèvent le sternum [40], [42]
    - Muscles scalènes (anterieur, moyen et postérieur) : élèvent les deux premieres côtes [40], [42]
    - Autres muscles accesoires : muscle dentelé antérieur, les muscles grands et petits pectoraux, le trapèze, le releveur de l'omoplate, les rhomboïdes[42].

En effet l'augmentation du volume thoracique s'accompagne d'une baisse de la pression alvéolaire qui devient inférieure à la pression atmosphérique [40]: pression négative [42]. Ce phénomène va permettre l'entrée de l'air extérieur jusqu'aux alvéoles selon un gradient de pression [40]. (Figure 20)

II.6.4. L'expiration : un phénomène passif.

Durant la respiration de repos, l'expiration est un phénomène passif. Elle résulte de :

- La relaxation des muscles inspiratoires :ils ont une activité freinatrice et modulatrice au début du mouvement expiratoire. La pression intra-abdominale remonte le diaphragme vers le haut et diminue le volume thoracique[37], [40] (Figure 20)
- La contraction des muscle intercostaux internes [42]
- Le retour élastique du poumon et de la paroi thoracique. Etirés lors de l'inspiration, ils tendent à reprendre leur position d'équilibre [40], [41].

A l'expiration de repos on observe une diminution du volume de la cage thoracique et donc une augmentation de la pression alvéolaire. La pression intra alvéolaire devenant supérieure à la pression atmosphérique, elle va entraîner la sortie de l'air des poumons vers l'extérieur [40] (Figure 20).

L'expiration forcée est un phénomène actif. Elle met en jeu :

- La contraction des muscles de la paroi abdominale (muscles grands droit, oblique interne et externe, transverse) qui augmentent la pression intra-abdominale, refoulant le diaphragme vers le haut [41].
- Les muscles intercostaux internes favorisent l'expiration en tirant les côtes vers le bas et l'intérieur, réduisant ainsi le volume thoracique[41].

Cela va donc diminuer d'autant plus le volume thoracique et augmenter la pression intra-pulmonaire favorisant l'expulsion d'air du poumon

Licence CC BY-NC-ND 3.0

.

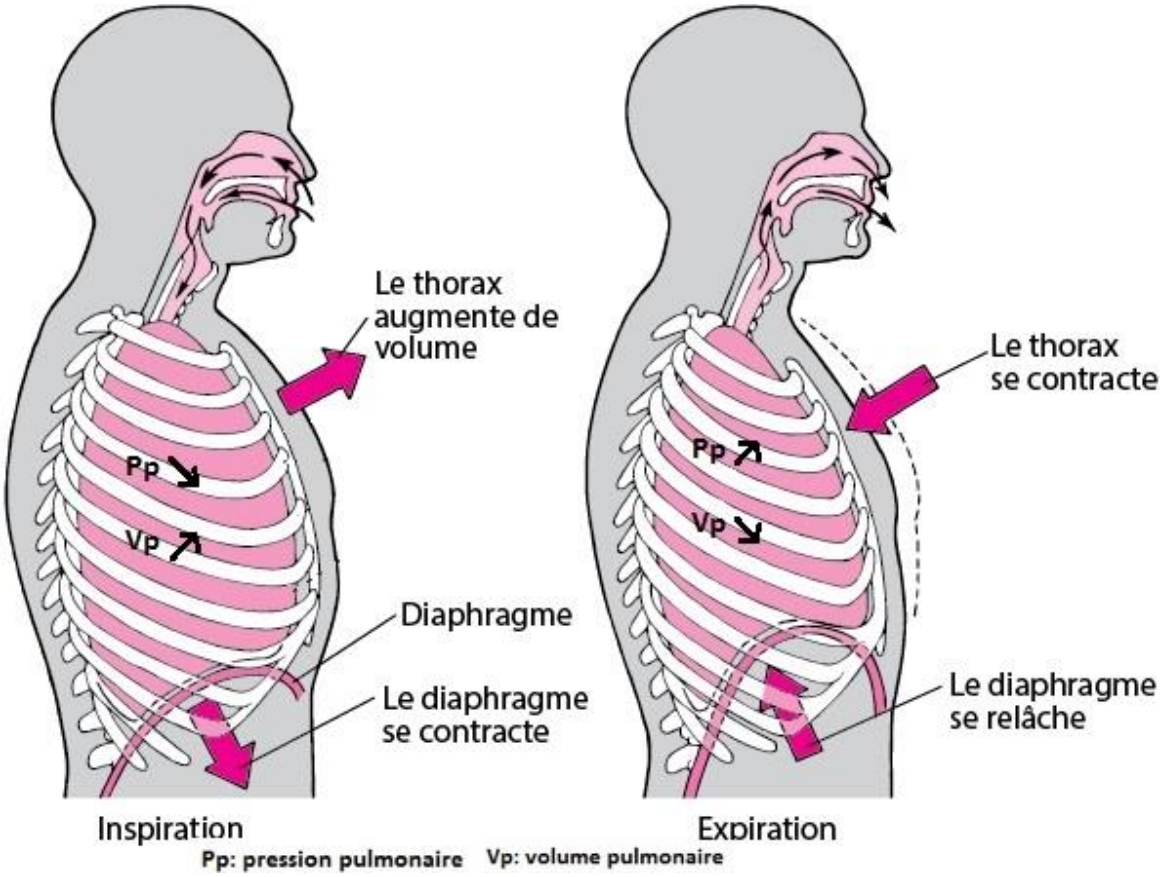

Figure 20: Mécanique ventilatoire

Source20:https://www.msdmanuals.com/fr/ (modifié)

Licence CC BY-NC-ND 3.0

III. Embryologie et développement

III.1. Embryologie du tronc

Le squelette se développe à partir du mésoblaste para axial et de la lame latérale (feuillet mésoblastique), ainsi que de la crête neurale (figure 21). Le mésoblaste para axial donne les somites à partir de la région occipitale en direction caudale de part et d'autre du tube neural [39]. Le rachis et les côtes se développent à partir des sclérotomes provenant des somites [43]. Au cours de la 4ème semaine, les cellules du sclérotome deviennent polymorphes et forment le tissu conjonctif embryonnaire. Ces cellules vont migrer, se différencier en fibroblastes, chondroblastes ou en ostéoblastes [39].

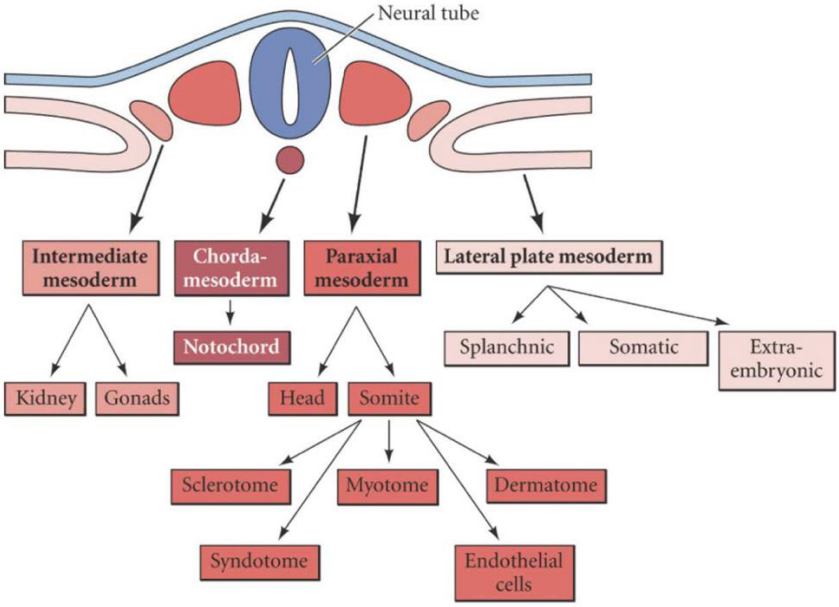

Figure 21: dérivés mésodermiques
Source 21:LOUCHEUR N. L'incidence des déformations thoracique et rachidienne lors du suivi des patients opérés d'une hernie diaphragmatique congénitale. FACULTÉ DE MÉDECINE DE MARSEILLE; 2017

III.2. Embryologie du thorax

III.2.1. Les côtes

A la 5ème semaine in utero, la partie osseuse des côtes se forme au niveau des processus costaux des vertèbres thoraciques à partir des cellules du sclérotome qui restent dans mésoblaste para-axial [43] (Figure 22). Les côtes se développent autour des viscères [39] et s'allongent de façon arciforme pour que leurs extrémités situées sur la face ventrale du fœtus, finissent par rejoignent l'ébauche cartilagineuse du sternum [39]. Les cartilages costaux se forment à partir des cellules du sclérotome qui migrent à travers la frontière somitique latérale dans le mésoblaste latéral adjacent (somatopleure) [43].

Licence CC BY-NC-ND 3.0

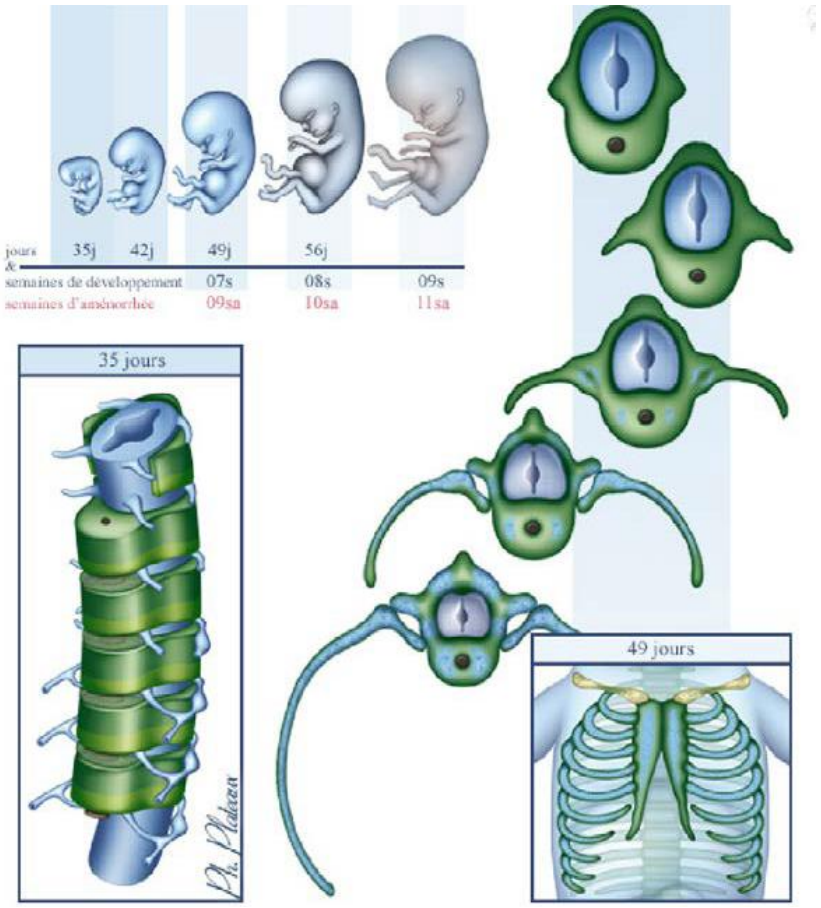

Figure 22: Développement des côtes
Source 22: LOUCHEUR N. L'incidence des déformations thoracique et rachidienne lors du suivi des patients opérés d'une hernie diaphragmatique congénitale. FACULTÉ DE MÉDECINE DE MARSEILLE; 2017

III.2.2. Le sternum

A la 5ème semaine in utero, le sternum se développe indépendamment des côtes dans la somatopleure au niveau de la partie ventrale de la paroi thoracique [43]. Deux barres sternales longitudinales apparaissent de part et d'autre de la ligne médiane du fait de la condensation mésenchymateuse [44]. A partir de la 7ème semaine de grossesse, lorsque les côtes les plus crâniales arrivent à leur contact, les deux barres sternales fusionnent sur la ligne médiane de façon cranio-caudale [45] (Figure 23) pour former les maquettes cartilagineuses du manubrium, du corps du sternum (4 sternèbres) et de l'appendice xiphoïde [43]. Les premiers points d'ossification primaire apparaissent au sixième mois de grossesse puis l'ossification secondaire débutera en post-natal et ne sera complète qu'à l'âge adulte [39].

Licence CC BY-NC-ND 3.0

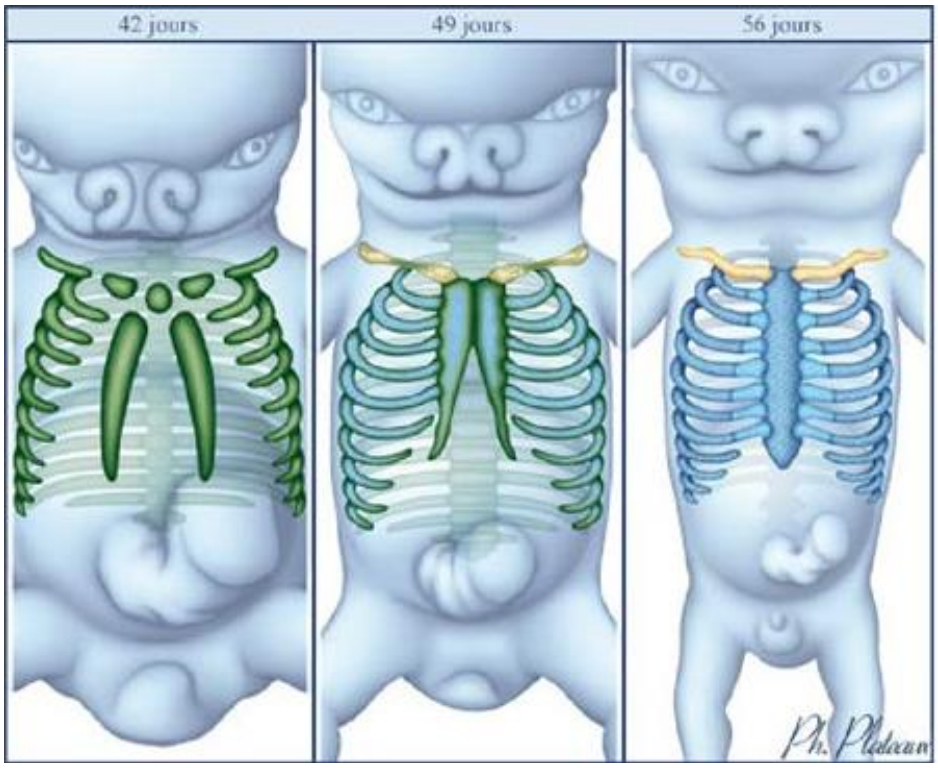

Figure 23: Développement du sternum
Source 23:LOUCHEUR N. L'incidence des déformations thoracique et rachidienne lors du suivi des patients opérés d'une hernie diaphragmatique congénitale. FACULTÉ DE MÉDECINE DE MARSEILLE; 2017

III.2.3. Les muscles

La partie musculaire de la paroi thoraco-abdominale se constitue à partir de la 5ème semaine in utero du fait du développement du myotome de chaque métamère [44] .

Au niveau de chaque métamère, le myotome s'étire dans le sens dorso-ventral et donne deux contingents de myoblaste [39] (Figure 24) :

- Le contingent posterieur, l'épimère , donnera les muscles extenseurs de la colonne vertébrale.
- Le contingent antérieur, l'hypomère , s'étale sur la partoi antérieur thoracique et abdominale en 3 couches concentriques pour donner les muscles intercostaux (externe , interne et intime) à l'étage thoracique et les muscles de la paroi abdominale .

Licence CC BY-NC-ND 3.0

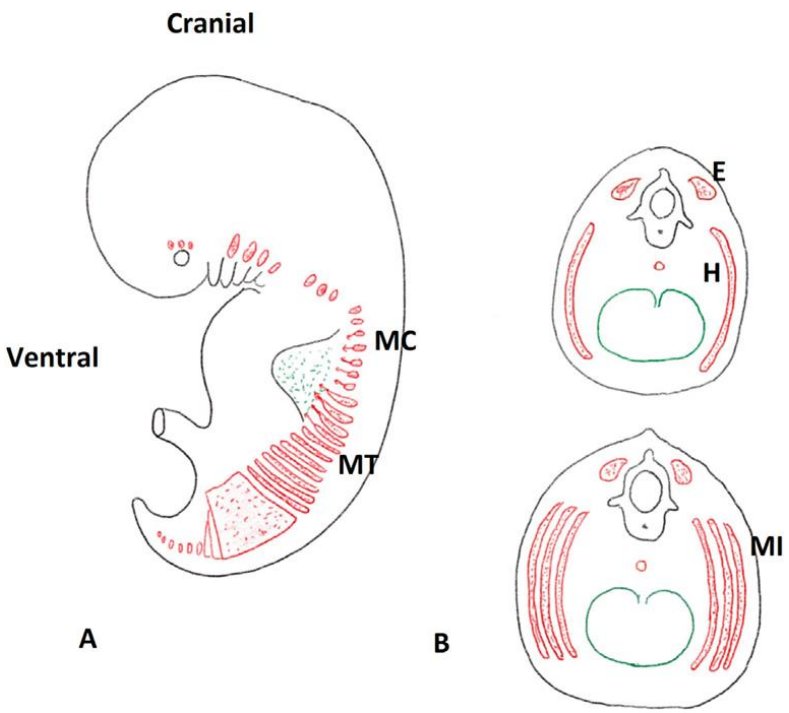

Figure 24: formation des muscles de la paroi thoracique (selon rabineau)

A :Embryon à la 6eme semaine de developpemet, MC :muscles cervicaux, MT :muscles thoracique
B : E :épimère , H :hypomère , MI :muscles intercostaux
Source 24: Casoli et Vacher, « Embryologie et anatomie du thorax et du sein ».

III.3. Embryologie du diaphragme

La formation du diaphragme adulte dérive de plusieurs éléments [43]:

- le septum transversum qui constitue la partie tendineuse ou centre phrenique.
- les membranes pleuroperitonéales droite et gauche.
- les élements musculaires provenant des somites C3-C5.
- le méso-œsophage, dans lequel se developpent les piliers du diaphgrame.

Le plus important des éléments entrant dans la constitution du diaphragme est le septum transversum, épaisse lame de mésoblaste. Il se forme à partir de la splanchnopleure et se positionne entre les cavités thoracique et abdominale en formation. Il constitue initialement une séparation incomplète avec de chaque côté de l'intestin antérieur des canaux péricardopéritonéaux ou pleuro-péritonéaux, faisant communiquer les cavités pleurale et abdominale. (figure 25: A).

Au cours du développement, le passage entre les cavités pleurale et péritonéale est progressivement fermé par les plis pleuropéritonéaux qui se projettent au niveau de l'extrémité

Licence CC BY-NC-ND 3.0

caudale des canaux péricardopéritonéaux. Du fait de leur croissance en direction médiale et ventrale puis de leur fusion vers la 7eme semaine avec le méso-œsophage et le septum transversum (figure 25: B), les membranes pleuropéritonéales obturent la communication entre portions thoracique et abdominale de la cavité cœlomique.

Par la suite, l'expansion des cavités pleurales aux dépend du mésenchyme des parois se poursuit et fait apparaitre un bourrelet périphérique autour des membranes pleuropéritonéales. Par ce dernier, des myoblastes, issus des somites des segments cervicaux C3-C5 pénètrent entre les feuillets de la membrane pour composer la portion musculaire du diaphragme (figure 25: C).

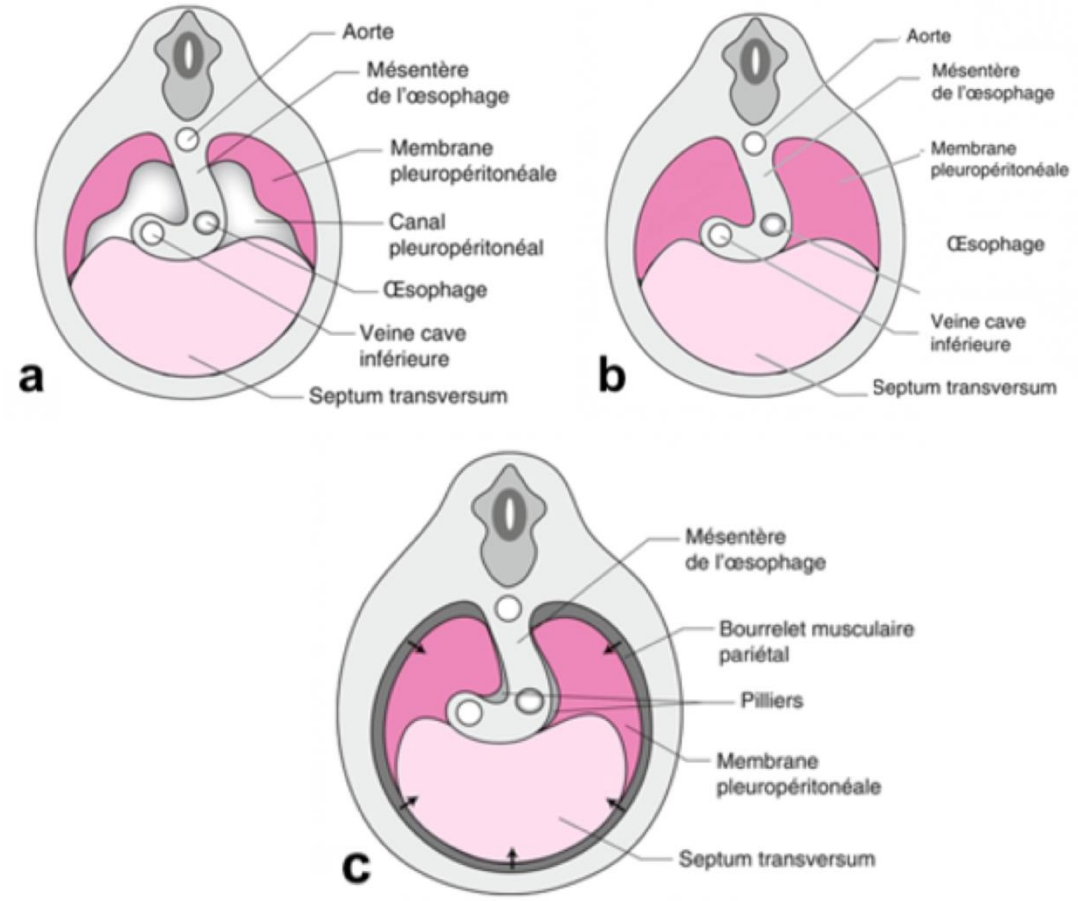

Figure 25: Développement du diaphragme
Source 25: Encha Razavi F. Embryologie humaine. De la molécule à la clinique. Coll. Abrégés. Issy-les-Moulineaux : Masson ; 2008.(modifié)

Licence CC BY-NC-ND 3.0

Les déformations de la paroi thoracique antérieure

Les déformations de la paroi thoracique antérieure sont représentées pour la grande majorité par trois entités : les Pectus exacavatum (PE) les plus fréquents, les Pectus carinatum (PC) et enfin bien plus rarement les Pectus arcuatum.

III.4. Le pectus excavatum

Le PE, ou thorax en entonnoir, est une malformation congénitale de la paroi thoracique antérieure caractérisée par une dépression sternale à concavité antérieure, le plus souvent à son tiers inférieur, associée à une déformation des cartilages costaux adjacents. (Figure 26).

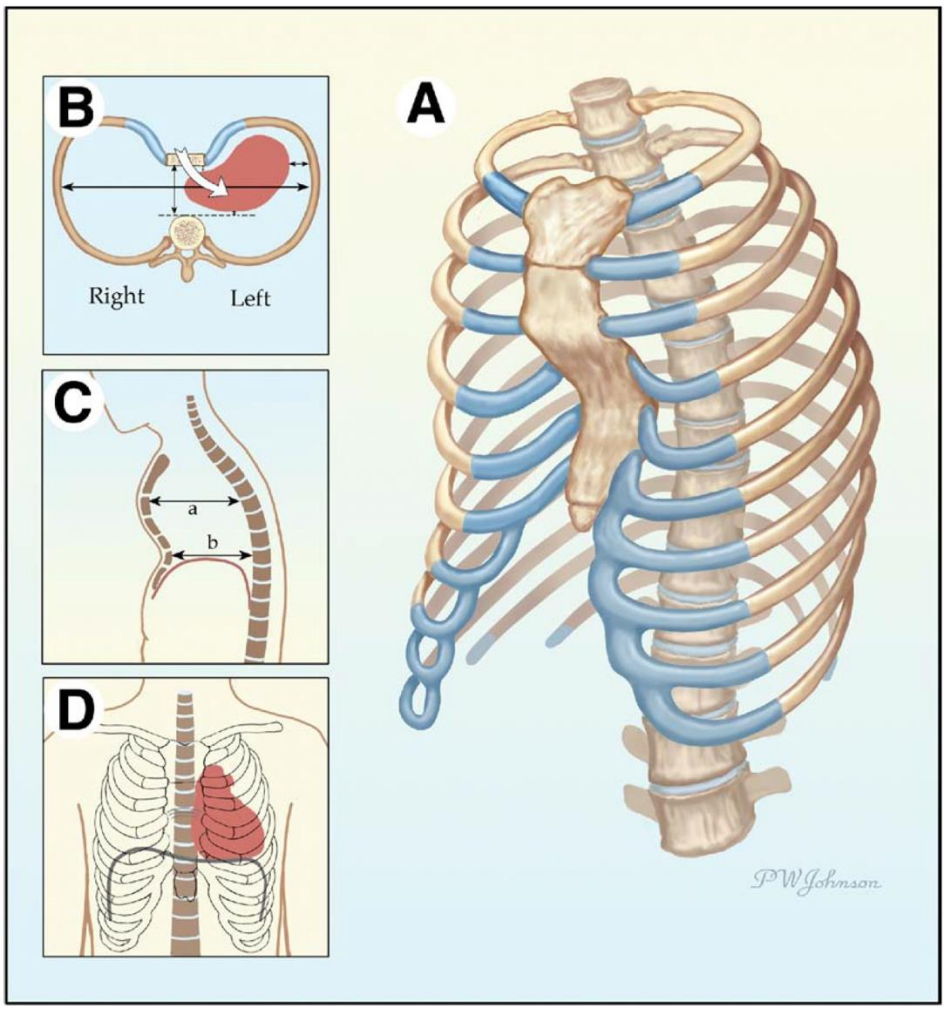

Figure 26 : Pectus excavatum , représentation anatomique

A : vue en 3 dimensions B : coupe transversal avec dépression symétrique et déplacement du cœur vers la gauche C : coupe sagittale ,dépression sternal dans son tiers inferieur D : vue frontale avec déplacement du cœur sur la gauche

Source 26 : Fokin et al., « Anatomical, Histologic, and Genetic Characteristics of Congenital Chest Wall Deformities ».

Licence CC BY-NC-ND 3.0

III.4.1. Épidémiologie

Le pectus excavatum (PE) représente 90 % des malformations de la paroi thoracique antérieure. Elle touche environ 1 personne sur 400 naissances, avec un sex-ratio homme/femme de 5 pour 1 [1]. Le plus souvent, elle affecte les hommes d'origine caucasienne et est peu observée chez les personnes d'origine Africaine ou d'Amérique latine. [1].

Même si la plupart des cas sont considérés comme idiopathiques et sporadiques, une prédisposition génétique est fortement suspectée compte tenu des antécédents familiaux de PE retrouvés dans près de 40 % des cas [3]. L'association du PE aux scolioses dans 30 % des cas , ainsi qu'à des pathologies du tissu conjonctif doit faire rechercher des syndromes associés tels que le syndrome de Marfan (15 à 20% des PE) et le syndrome d'Ehlers-Danlos (2% des PE) [3], [4], [46].

III.4.2. Étiologie et physiopathologie

L'étiologie du PE reste relativement mal expliquée. La plupart des cas sont isolés et considérés comme idiopathiques [47]. De multiples théories ont été proposées, mais certaines sont aujourd'hui considérées comme obsolètes :

- le rôle causal d'une pression intra-utérine anormale sur le sternum [48], [49], Une hypertension du diaphragme au cours du développement embryonnaire [50].
- des anomalie pulmonaires ou diaphragmatiques : l'existence d'un ligament épais substernal entrainant une rétraction sternale [51] ,un déséquilibre entres les fibres musculaires antérieures et postérieures du diaphragme entrainant un mouvement du processus xiphoïde et sternum vers l'arrière[52]. L'association hernie diaphragmatique congénitale et PE, ainsi que trouble du développement pulmonaire primaire et PE[47].
- le rôle causal d'autres pathologies comme Le rachitisme et la syphilis [52].

La théorie actuellement dominante pour expliquer le développement des PE et PC plaide en faveur d'un métabolisme défectueux du cartilage costal, résultant en une faiblesse biomécanique associée à une prolifération excessive de celui-ci [53] et intensifiée pendant la poussée pubertaire [52]. Même si cette surcroissance est contredite par une étude [54] , un excès de croissance du cartilage costal vers l'intérieur entrainera un PE, et inversement un PC si cette dernière se dirige vers l'extérieur (Figure 27).

Licence CC BY-NC-ND 3.0

Il a été retrouvé des anomalies de la matrice extracellulaire et des cellules du cartilage chondrocostal, notamment des désorganisations des fibres de collagène, une distribution cellulaire et vasculaire anormales, ainsi que des plages de nécroses ou de dégénérescence myxoïde plus fréquentes. L'ensemble de ces anomalies pourrait refléter des anomalies génétiques ou métaboliques encore méconnues, susceptibles d'expliquer les formes familiales [55]. En effet, bien qu'aucune mutation génétique n'ait été impliquée, près de 40 % des patients possèdent des antécédents familiaux de malformation thoracique. Cela suggère une prédisposition génétique [6], probablement polygénique ou multifactorielle[56] .

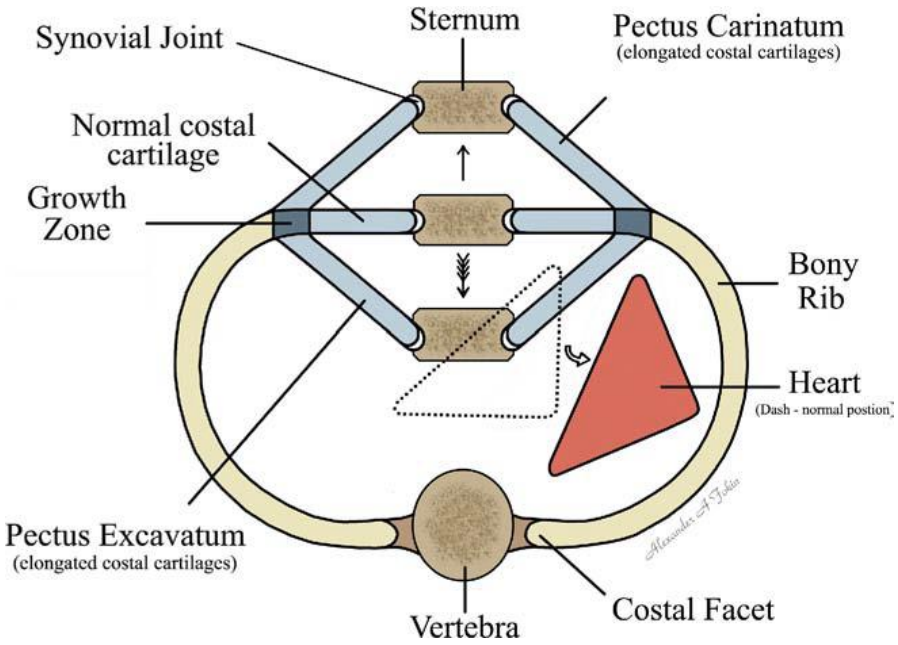

Figure 27: Physiopathologie du PE et PC
Source 27: Fokin et al., « Anatomical, Histologic, and Genetic Characteristics of Congenital Chest Wall Deformities ».

Licence CC BY-NC-ND 3.0

III.4.3. Présentation du pectus excavatum

Même s'il est possible, le diagnostic prénatal du PE est très rare [57], [58]. Le PE peut être présent dès la naissance, mais n'est généralement reconnu qu'au début de l'enfance et de l'adolescence. Lors de la phase de croissance rapide pubertaire, cette déformation tend à s'aggraver, devenir plus visible, puis se stabiliser à l'âge adulte [59], [60]. À la dépression sternale centrale, les patients présentent certaines caractéristiques morphologiques. Ce sont fréquemment des patients grands et longilignes. Ils présentent des anomalies posturales classiques, telles que les épaules enroulées vers l'avant, une lordose thoracique haute prononcée et une protubérance de l'abdomen [59], [60] (Figure 28 et 29).

La déformation peut être présente dans de nombreuses configurations et degrés de sévérité qui nécessitent des approches diagnostiques et thérapeutiques différentes. Les paramètres importants à prendre en compte sont la profondeur et la longueur de la dépression, sa symétrie, ainsi que la torsion sternal associée [60].

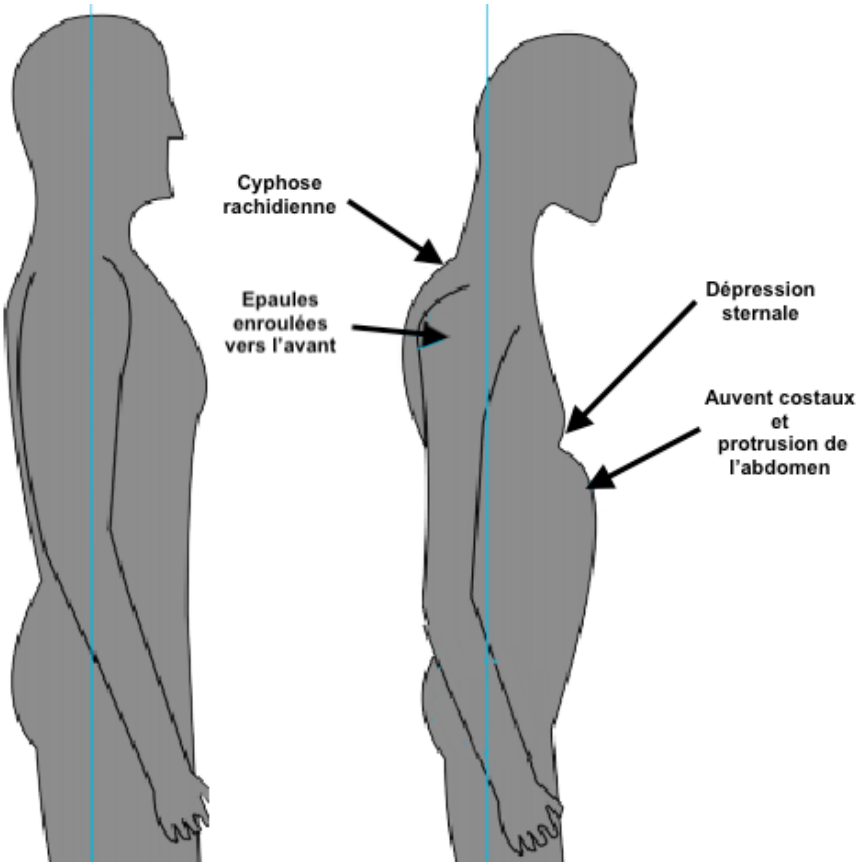

Figure 28 : Anomalies posturales associées au pectus excavatum
Source 28 : https://www.fixpectus.com/blog/exercises-to-fix-pectus-excavatum (modifié)

Licence CC BY-NC-ND 3.0

Figure 29 : Posture classique du pectus avec cyphose thoracique, épaules inclinées vers l'avant et lordose lombaire.
Source 29 : https://clinicalgate.com/congenital-chest-wall-deformities/

Classer ces déformations n'est pas aisé. La classification de Chin est la plus couramment utilisée (Figure 30). Il s'agit d'une description clinique qualitative qui classe la malformation en trois types [61] :

- le type 1 : C'est le type de malformation le plus fréquent : la dépression est marquée, profonde, médiane et symétrique. Elle concerne plutôt les 4, 5, 6 et 7èmes cartilages costaux..
- le Type 2 : la dépression est moins marquée, plus diffuse et symétrique . elle dépasse latéralement la ligne mamelonnaire. La malformation débute généralement plus haut que le type 1.
- le Type 3 : la déformation est unilatérale et/ou asymétrique. L'enfoncement de la cage thoracique est dans la majorité des cas latéralisé à droite, avec une rotation sternale associée.

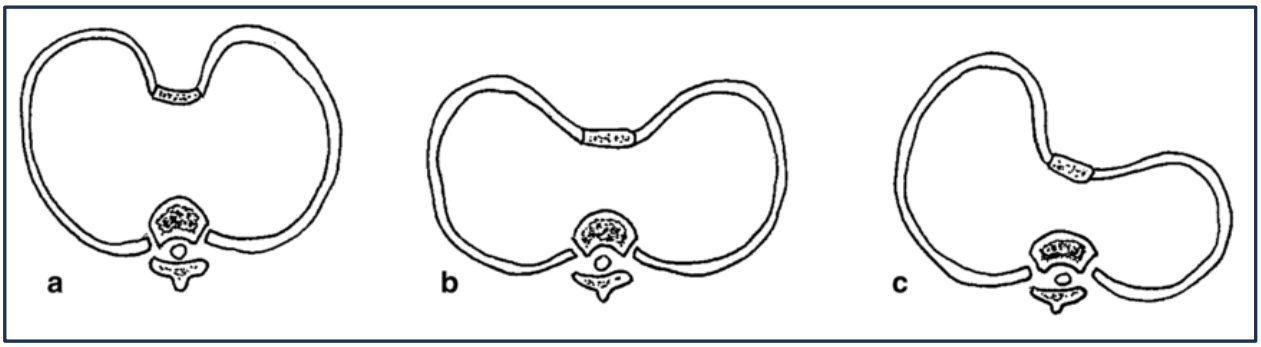

Figure 30 : Classification de CHIN

a : Type 1 ; b: Type 2 ; c: Type 3
Source 30 : Bodin et al., « Surgical Correction of Pectus Excavatum Deformity and Hypomastia ».

Licence CC BY-NC-ND 3.0

Il est également possible de classifier les PE en fonction de leurs caractéristiques morphologiques imagées [59], [62] **(**Figure 31 **):**

- Le PE « en forme de soucoupe » ou « Saucer shape » est le plus fréquent. Il peut être symétrique ou asymétrique. Le thorax est généralement assez plat, le long de toute la partie antérieure du thorax.
- **«** Le Grand Canyon » ou « Grand canyon shape »**,** désigne une excavation profonde et sévère avec un long canal en regard du sternum pouvant rendre la correction par thoracoscopie difficile.
- Le PE en « Forme de poinçon ou de coupe » ou « cup shape » désigne une excavation localisée et symétrique, généralement sur la partie inférieure du sternum.
- Le PE excentrique : la dépression sternale est excentrée par rapport à la ligne médiane. Il s'agit du degré le plus élevé du PE asymétrique.
- PE avec thorax ou côtes évasées « flaring chest ou flaring ribs »: la caractéristique principale de ce type de PE est l'évasement du thorax au niveau des dernières côtes.

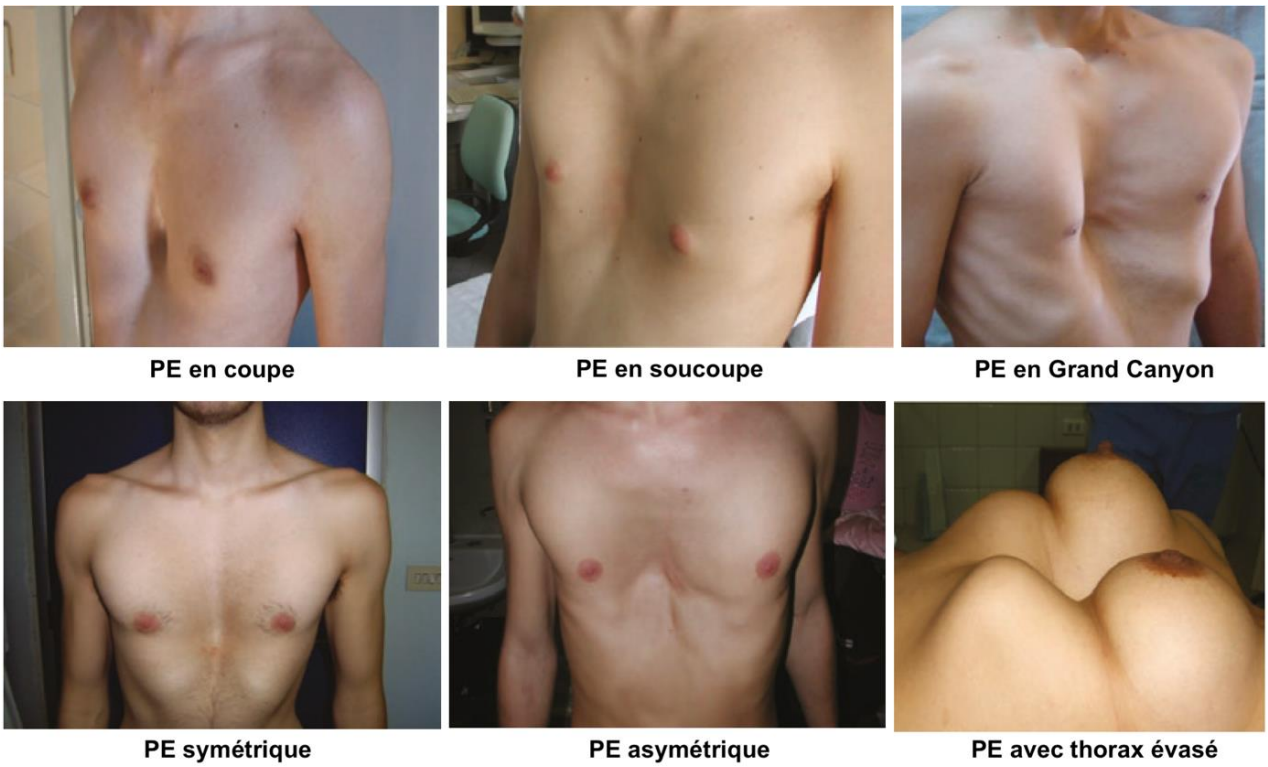

Figure 31 : Types de pectus excavatum
Source 31 : Mattioli, Petralia, et Torre, *Pediatric Thoracic Surgery*.

Licence CC BY-NC-ND 3.0

III.4.4. Retentissement du pectus excavatum

Dans la plupart des cas, les patients présentant un pectus excavatum sont actifs, et asymptomatiques. Ils présentent alors une gêne esthétique isolée pouvant être responsable d'une réelle souffrance psychologique et sociale [5], [63], [64].Celle-ci peut se traduire par une faible estime de soi, des conduites d'évitement social voire des idées suicidaires. Toute fois le PE peut être associé à de multiples plaintes fonctionnelles cardio-respiratoire [65] (Tableau 3).

Tableau 3: Principales conséquences du pectus excavatum

Cardiaque	-Palpitations [65], [66] troubles du rythme cardiaque (FA, WPW), troubles de conduction cardiaque variés [67], [68] -Compression cardiaque et de veine cave inférieure visible en échographie et imagerie en coupe [65], [67], [69], [70] -Prolapsus de la valve mitrale (PVM), avec une incidence de 15% [65], [71] contre 2-3% en population générale [72] -Altération du débit cardiaque (Qc) et du VES ou impossibilité de les augmenter à l'effort [70], [73]
Respiratoire	-Dyspnée d'effort et repos [65], [70]. -Toux paroxystique [2]. -Pneumopathies infectieuses récidivantes [65], [70]. -Sensation de restriction thoracique à l'inspiration profonde [65]. -Trouble ventilatoire obstructif et/ou restrictif.
A l'exercice	-Le manque de capacité d'exercice est la plainte la plus fréquente [65], elle est dûe à la difficulté d'augmenter le Qc et la ventilation en regard de la demande métabolique. -Intolérance à l'exercice, faible endurance ou difficulté à suivre ses pairs [66]. -VO2max altérée à l'épreuve d'effort [65], [69], [73].
Douleurs	-Douleurs rachidiennes et thoraciques au repos et/ou à l'effort [65], [66].
Psychosocial	-Faible estime de soi, altération de l'image corporelle , fuite sociale et des activités physique de groupe, discrimination social ,dépression et idées suicidaires [65].
Autres	-Fatigabilité au repos et à l'exercice [66]. -vertiges, malaises [66] .

Licence CC BY-NC-ND 3.0

III.4.5. Évaluation et bilan du pectus excavatum

Le PE est tout d'abord un diagnostic clinique. Avant toute prescription de bilan complémentaire, une consultation et un examen clinique attentif doivent être réalisés par un praticien au fait de la pathologie. Cela doit permettre d'évaluer la sévérité de la malformation, rechercher des syndromes associés et finalement explorer les répercussions fonctionnelles, esthétiques et psychologiques engendrées. A son terme, une proposition de prise en charge pourra être effectuée et un délai de réflexion devra systématiquement être proposé avant une prise de décision finale.

III.4.5.1. Entretien et examen clinique

Dans un premier temps, l'entretien cherchera à définir les motivations intrinsèques (esthétiques et/ou fonctionnelles) et extrinsèques (influence de l'entourage) du patient. Il faut reconstruire l'histoire de la déformation (son mode d'apparition, son évolution, les cas familiaux similaires) et ses répercussions sur les plan fonctionnels cardiorespiratoire, esthétique et psychologique à l'aide de questionnaires validés. L'examen physique doit caractériser la déformation (type, symétrie, topographie, profondeur), rechercher des anomalies rachidiennes (troubles posturaux, cyphose, lordose, scoliose) ainsi que des signes d'appel d'anomalies extra-squelettiques associées aux syndromes de Marfan, d'Ehlers-Danlos, de la neurofibromatose de type 1 (NF1) et du syndrome Noonan.

La sévérité de la dépression peut être évaluée cliniquement à l'aide d'un rapporteur de forme et d'une règle (Figure 32), utiles pour le suivi. De plus, un scanner 3D portatif non irradiant (Figure 33) permet non seulement la modélisation 3D du thorax, mais aussi de suivre l'évolution de la déformation grâce à des mesures de l'index d'Haller externe (IHE) corrélées à l'index de sévérité d'Haller scanographique [74], [75].



Figure 32 : Rapporteur de forme et reglette utilisé en consultation

Licence CC BY-NC-ND 3.0

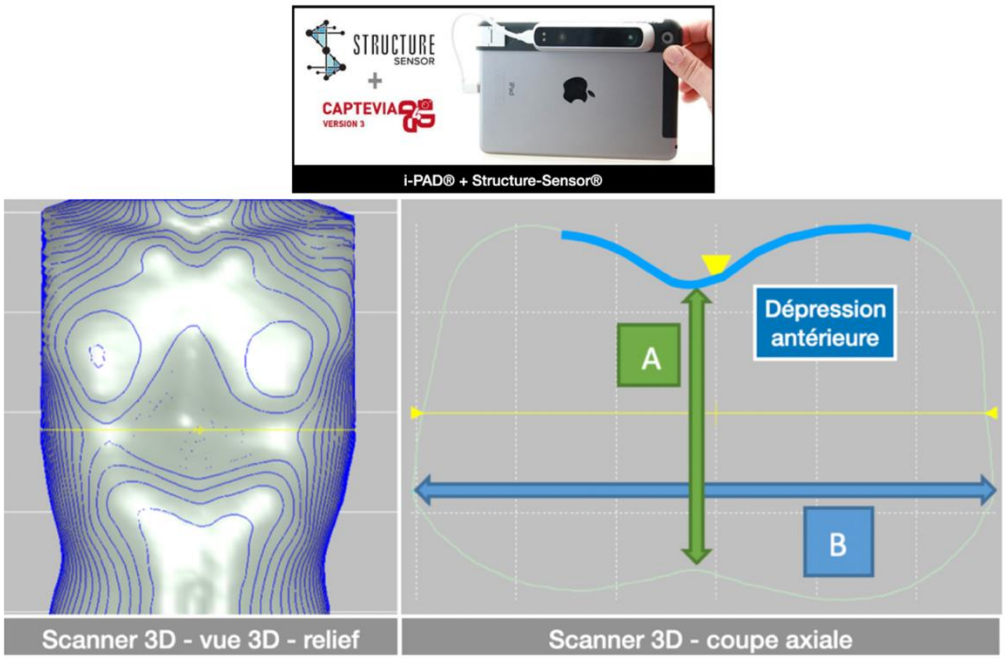

Figure 33 :Évaluation de l'indice d'Haller externe (IHE) en scanner 3D selon la formule IHE=B/A
Source 32 : Marc-Samir, « Étude prospective de faisabilité d'une prise en charge non-irradiante des déformations thoraciques antérieures de l'enfant et de l'adolescent par IRM cardio-thoracique et scanner 3D ».

III.4.5.2. Explorations complémentaires

La plupart des PE légers ou modérés et asymptomatiques ne nécessitent pas de prise en charge active. Des explorations complémentaires par imagerie en coupe et un bilan fonctionnel ne seront réalisés qu'en cas de déformation sévère et/ou symptomatique, ou à la demande d'une prise en charge active pour des raisons esthétiques.

III.4.5.2.1. Imagerie morphologique

L'évaluation de la sévérité morphologique des PE est réalisée par scanner sans injection de produit de contraste ou par IRM thoracique, en vue de discuter d'une intervention chirurgicale, à travers la mesure de l'index de sévérité.

L'indice de Haller (IH) est l'indice morphologique de sévérité le plus utilisé. Il est mesuré sur une coupe axiale au maximum de la dépression. Pour certains auteurs, pour être au plus proche des constatations peropératoires, il doit être mesuré sur des coupes en expiration [76], [77]. Il s'obtient en divisant le plus grand diamètre transverse interne (entre les corticales internes des arcs costaux) par le plus petit diamètre interne antéro-postérieur entre la corticale postérieure du sternum et la corticale antérieure du corps vertébral (Figure 34). Un indice de Haller supérieur à 3.25 est défini comme assez sévère pour indiquer une intervention. Il est considéré comme normale entre 2 et 2.5 [78].

Licence CC BY-NC-ND 3.0

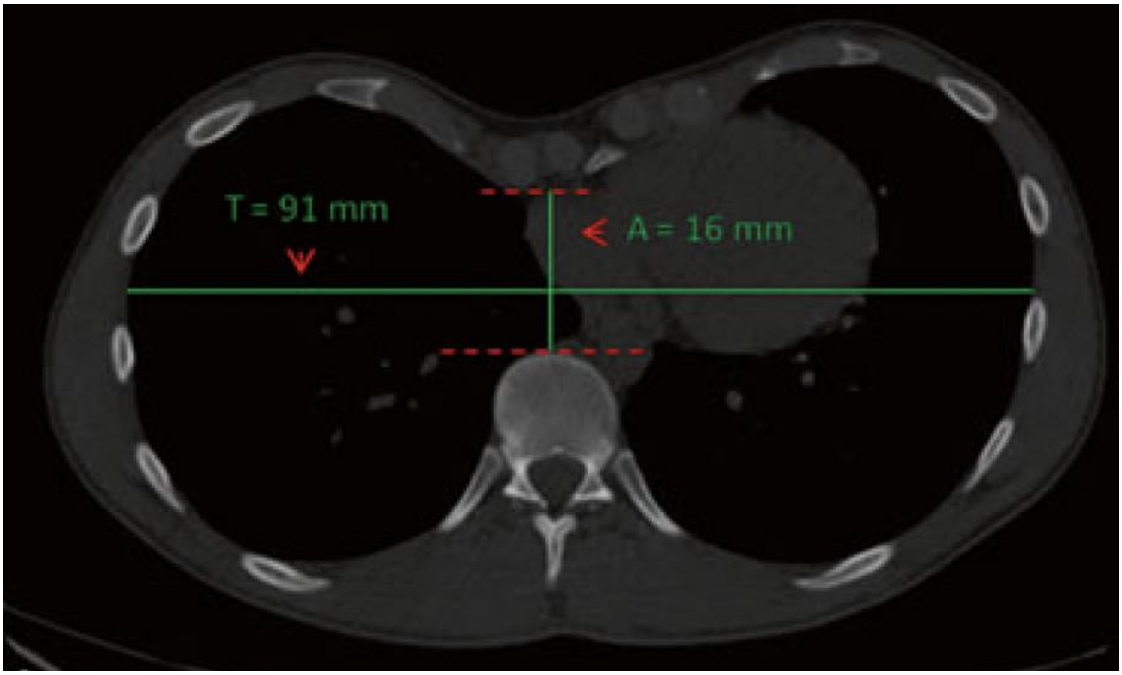

Figure 34 : mesure index Haller au scanner , A: diametre antéro-postérieur , T: diamètre transversal

Source 33 : Kolvekar et Pilegaard, *Chest Wall Deformities and Corrective Procedures*.

Les limites de l'indice de Haller ont amené définir d'autres indices morphologiques afin de décrire plus précisément la déformation. L'indice de correction (IC), permet d'obtenir un pourcentage de correction en tenant compte de la profondeur de la dépression sternale, indépendamment de la largeur maximale du thorax [79]. Au même niveau de coupe utilisé que pour l'indice de Haller, l'indice de correction correspond à la différence en pourcentage entre la distance antéro-postérieure minimale (utilisée dans l'indice de Haller) et la distance maximale entre la ligne rachidienne antérieure et le point le plus éloigné de la paroi thoracique antérieure (Figure 35). A la différence de l'indice de Haller, l'indice de correction permettrait de faire la part entre les sujets normaux et ceux présentant un pectus excavatum. Une valeur supérieure à 20%, est définie comme seuil de sévérité pour discuter d'une correction chirurgicale [80], [81][19,47].

Licence CC BY-NC-ND 3.0

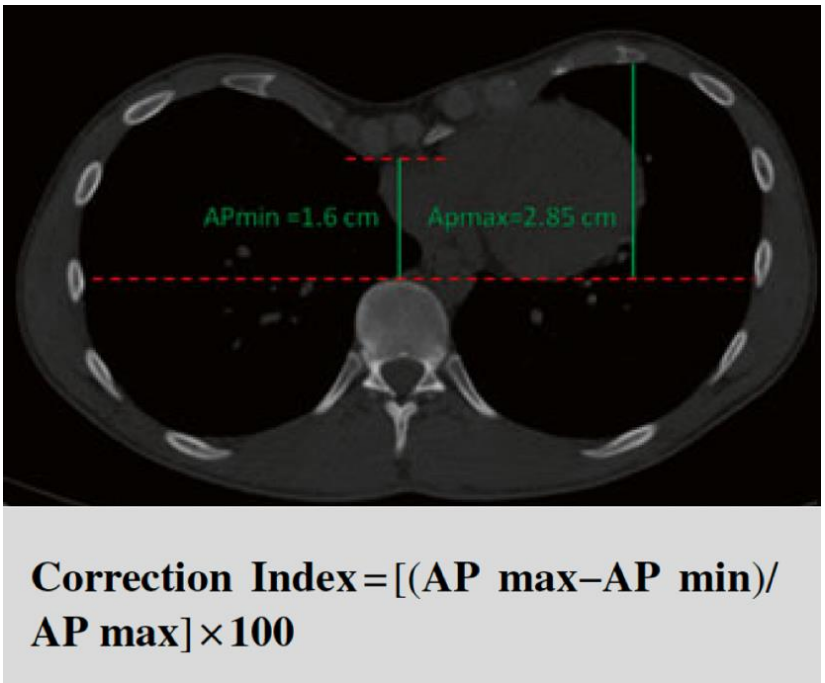

Figure 35 : Mesure de l'index de correction au scanner
Source 34 : Kolvekar et Pilegaard, *Chest Wall Deformities and Corrective Procedures*.

III.4.5.2.2. Exploration fonctionnelle cardio-respiratoire et épreuve d'effort

L'objectif principal de l'échocardiographie, habituellement réalisée au repos et par voie transthoracique, est de rechercher les anomalies associées aux maladies héréditaires du tissu conjonctif, notamment le syndrome de Marfan, ainsi que la recherche de valvulopathies évocatrices, telles qu'un prolapsus valvulaire mitral ou d'autres cardiopathies congénitales. Une évaluation du déplacement et de la compression des cavités cardiaques droites ainsi que des conséquences hémodynamiques est effectuée. La déformation thoracique antérieure limite souvent l'évaluation des cavités droites [81].

L'électrocardiogramme (ECG) est recommandé mais est le plus souvent normal. Des anomalies non spécifiques peuvent être retrouvées, tels qu'un bloc de branche droit, une déviation axiale droite, des extrasystoles ventriculaires ou encore un syndrome de Wolf-Parkinson-White [82].

L'exploration fonctionnelle respiratoire comprend principalement une spirométrie à la recherche de troubles ventilatoires restrictifs ou obstructifs. Le plus souvent, il n'y a aucune anomalie. Dans le cadre d'un trouble ventilatoire restrictif (TVR) certains patients présentent une diminution de la capacité pulmonaire totale (CPT). Un TVR avec volume résiduel augmenté sera le reflet d'un trappage alvéolaire. D'autres patients présentent une baisse du volume expiratoire maximal seconde (VEMS) en faveur d'un trouble ventilatoire obstructif (TVO) distal avec une hyperréactivité bronchique un peu plus fréquente que dans la population générale [83], [84].

Licence CC BY-NC-ND 3.0

Le plus souvent, il n'y a aucune anomalie cardio-respiratoire au repos. Les symptômes liés à l'effort rapportés par les patients sont explorés par une épreuve d'effort (EE) ou par une échocardiographie d'effort sur ergocycle [81], [85]. Une limitation d'activité par rapport à des sujets sains a pu être observée, avec un pic d'exercice atteint à une fréquence maximale théorique plus basse. Lors de l'échocardiographie d'effort, des anomalies morphologiques et fonctionnelles ont été décrites en cas de pectus excavatum, notamment une réduction du diamètre de l'anneau tricuspide ou des signes de dysfonctions diastoliques droite et gauche. La fonction systolique est habituellement préservée ou très peu altérée à droite. Ces anomalies seraient le reflet d'anomalies de remplissage du ventricule droit (VD), comprimé par la dépression thoracique, avec parfois un refoulement du septum limitant le remplissage du ventricule gauche (VG) dans les formes les plus sévères [81], [86], [87] .

Licence CC BY-NC-ND 3.0

III.5. Le pectus Carinatum

Le pectus carinatum (PC) ou thorax en carène est une malformation congénitale de la paroi thoracique antérieure s'opposant au PE par une protrusion du sternum et des arcs costaux antérieurs vers l'avant [65], [88]–[90].

Figure 36: photographie d'un Pectus carinatum
source 35: Ponte et al., « Techniques de correction des déformations de la paroi thoracique ».

III.5.1. Épidémiologie

C'est la deuxième déformation la plus fréquente de la paroi thoracique antérieure représentant 5 à 20% des cas [88], [90]–[92]. Son incidence est d'1 enfant pour 2500 [91] avec une nette prédominance masculine de 4 hommes pour 1 femme[65], [88], [90]. Le PC représente 50% des déformations thoraciques en Amérique du Sud alors qu'il est 10 fois moins fréquent que le PE en Europe [91]. La plupart des cas sont sporadiques, mais des cas familiaux ont été rapportés dans un tiers des cas [65], [88].

Licence CC BY-NC-ND 3.0

III.5.2. Étiologie

Comme dans le cas du PE, l'étiologie reste inconnue. La principale hypothèse est une anomalie de croissance du cartilage costal entraînant une protrusion du sternum vers l'avant, avec des cartilages plus longs que chez le patient sain. De plus, l'analyse histologique des cartilages costaux réséqués a également révélé des changements similaires à ceux observés dans le PE [88]. L'histoire familiale des déformations suggère une prédisposition génétique, et l'association de scolioses aux cas suggère des pathologies du tissu conjonctif [92]. D'autres associations syndromiques comme le syndrome de Noonan, de van Recklinghausen et des cardiopathies congénitales ont été retrouvées[65], [88], [91].

III.5.3. Description

Peu apparent dans les premières années de vie, le PC devient visible chez l'enfant d'âge scolaire et tend à s'aggraver à l'adolescence pendant le pic de croissance [65], [90]–[92].

Il existe différentes configurations de PC, mais la plus courante est représentée par la poitrine en carène où la proéminence chondrosternale est localisée au niveau à la jonction sterno-xiphoïdienne[65], [88] (figure 36 et 37). Elle est suivie par des défauts asymétriques avec une proéminence unilatérale le long du bord parasternal gauche ou droit et une torsion sternale sur son axe orientée du côté le moins saillant [65], [90], [91]. Le PC secondaire est une complication de la correction du PE, plus fréquente chez les patients souffrant de troubles du tissu conjonctif [90].

Les patients sont généralement asymptomatiques et consultent pour des problématiques esthétiques à fort retentissement psychosocial [91]. Ces derniers sont d'autant plus importants chez la jeune fille, chez qui la malformation peut s'associer à une position asymétrique et une hypoplasie mammaire [65]. Les manifestations cardio-respiratoires adages des forme sévères sont plus rares que dans le PE [88], [90]. Il peut s'agir de dyspnée d'effort et de limitation d'endurance liées à un défaut d'ampliation thoracique ; quant aux troubles cardio-vasculaires, ils sont exceptionnels, leur présences devront faire évoquer une maladie de Marfan ou cardiopathie congénitale associée [88], [91]. Les douleurs sont plus marquées que dans le PE, elles sont souvent liées à la mobilisation du tronc et à des traumatismes sur la partie saillante lors des activités sportives [65], [93]. Enfin, La scoliose est associée à près de 20 % des PC, le plus souvent chez des patients présentant des déformations asymétriques [65].

Licence CC BY-NC-ND 3.0

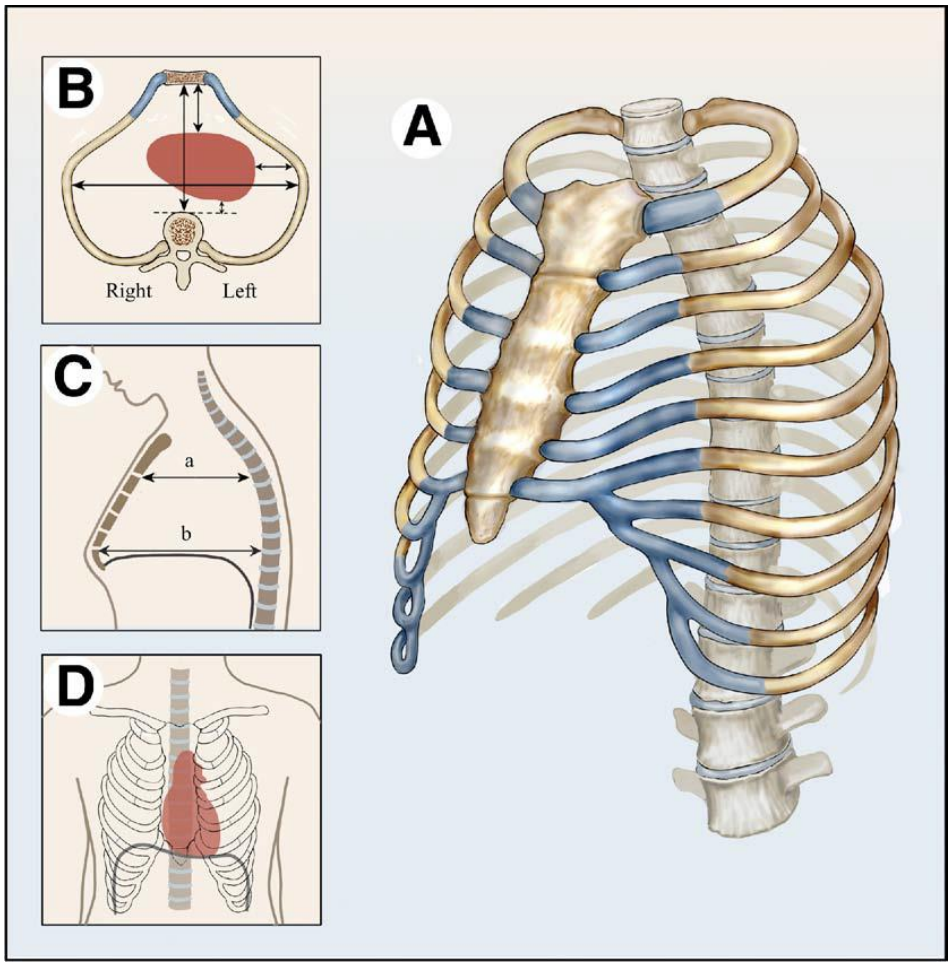

Figure 37: schéma anatomique d'un Pectus carinatum

A : vue en 3 dimensions de la cage thoracique B :Coupe transversal C : coupe sagitalle D : vue frontale

Source 36: Fokin et al. « Anatomical, Histologic, and Genetic Characteristics of Congenital Chest Wall Deformities ».

Licence CC BY-NC-ND 3.0

III.6. Le pectus acuartum

C'est une malformation congénitale rare de la paroi thoracique antérieure. Elle soulève vers l'avant et dans le sens transversal la partie haute du sternum à la jonction manubriosternale. Cela s'associe à un soulèvement des 2ème, 3ème et souvent le 4ème arc costaux [94].

III.6.1. Épidémiologie

Déformation congénitale rare avec une incidence 1/100 000. Le pectus acuartum représente 1% des malformations de la paroi thoracique et est fréquemment considéré à tort comme un sous type de pectus carinatum [95].

III.6.2. Étiologie

Contrairement au pectus excavatum et carinatum, la déformation n'est pas due à une croissance excessive des cartilages costaux. Cette déformation résulte de la fusion prématurée des pièces sternales (manubrium, 4 sternèbres et xiphoïde) dans les premiers mois de vie [96].

III.6.3. Description

La déformation associe :

- Une protrusion de la jonction manubriosternale et des côtes adjacentes avec un angle de Louis inférieur à la normale de 175-145 degrés . Le sternum est anormalement ossifié et en forme de Z (figure 38)[97].
- La cage thoracique semble être retenue en position d'inspiration et présente une compliance réduite.[97]

Malformations associées à rechercher:

- cardiaques : malformation mitrale, coarctation aortique, communication interventriculaire, persitance du canal artériel, tétralogie de Fallot, tranposition des gros vaisseaux [95].
- autres : syndrome de Noonan , scoliose [95].

Licence CC BY-NC-ND 3.0

Figure 38: Pectus acuartum , Gauche : aspect radiologique , Droite : aspect clinique.
Source 37 radiographie: https://radiopaedia.org/articles/pectus-carinatum
Source 38 clinique: Leng et al., « Customized Cutting Template to Assist Sternotomy in Pectus Arcuatum ».

III.7. Les déformations rares

III.7.1. Le syndrome de Poland

Le syndrome de Poland est une anomalie congénitale rare qui affecte le développement du thorax. Elle est caractérisée par l'absence unilatérale totale ou partielle du muscle grand pectoral [98], pathognomonique de l'affection. Il tire son nom du chirurgien britannique Sir Alfred Poland, qui l'a décrit en 1841, bien que ce syndrome soit décrit la première fois en 1826 par le français du nom de Lallemand [99].

III.7.1.1. Épidémiologie

L'incidence est estimée à 1/30 000 naissances, avec un sexe ratio homme/femme de 2/1[98]. La plupart des cas sont sporadiques. Il s'agit dans 4% des cas d'une pathologie familiale sans prédominance liée au sexe [97], [98], probablement d'origine multifactorielle avec un faible risque de récurrence [98].

Un diagnostic prénatal est rarement établi, mais suspecté face à une anomalie au niveau de la main [98].

Licence CC BY-NC-ND 3.0

III.7.1.2. Étiologie

Son étiologie reste inconnue. La principale hypothèse émise serait une anomalie de développement embryonnaire lors de la formation de l'artère sous clavière et ses collatérales [100]. Cette anomalie entrainerait une hypoperfusion du bourgeon de membres[101]. L'implication d'agents tératogènes tel le tabac, la cocaïne [102], [103] et le misoprolol [104] a aussi été évoquée.

III.7.1.3. Définition et description clinique

Le syndrome de Poland est caractérisé de façon unilatérale (bilatérale dans 1% des cas) le plus fréquemment du côté droit [98], [105] par (Figure 39) [97], [98], [106] :

- Une agénésie totale ou partielle pathognomonique des faisceaux sterno-costaux du muscle grand pectoral, le faisceau claviculaire restant habituellement intact.
- Une absence totale ou partielle du muscle petit pectoral.
- Des anomalies ipsilatérales associées faisant sa sévérité :
    - hypoplasie ou aplasie du sein et mamelon présent chez toutes les femmes.
    - hypoplasie du tissu pectoral sous cutané.
    - l'absence de pilosité pectorale et axillaire.
    - des malformations de la paroi thoracique :
        - Hypoplasie ou aplasie de la partie antérieure des côtes et du cartilage costal allant habituellement de la 2 à 5ème côte.
        - pectus carinatum controlatéral et/ou pectus excavatum ipsilatéral.
    - des malformations du membre supérieur (56%) :
        - brachydactylie, syndactylie ou combinaison des deux.
        - Aplasie/hypoplasie des phalanges moyennes de la main.
        - Hypoplasie ou absence de main, raccourcissement de l'avant bras (rares)
    - L'atteinte d'autres muscles de la paroi thoracique ou ceinture scapulaire : muscle dentelé antérieur, muscle grand dorsal, trapèze, deltoïde, supra et infra épineux.
    - Dextrocardie avec agénésie de la côte gauche dans 5 à 10% cas

A noter qu'il n'existe pas de corrélation entre l'étendue des atteintes thoraciques, mammaires et des mains [97].

Licence CC BY-NC-ND 3.0

III.7.1.4. Classifications

Syndrome de Poland [98]

- **Type 1** : forme la plus bénigne : anomalie isolée du muscle grand pectoral
- **type 2** : forme partielle
    - **2a** : variante membre supérieur : anomalies du membre supérieur ipsilatéral
    - **2b** :variante thoracique : anomalie des côtes, pectus carinatum et excavatum.
- **Type 3** : forme complète : anomalies du membre supérieur et thoracique.

Classification selon Seyfer[106]		**Classification selon Fokin[106]**	
Simple	Absence unilatérale du faisceau sterno-costal du muscle grand pectoral	Bénigne/partielle	Forme simple de Seyfer
Complexe	Forme Simple + anomalie des côtes, sternum, autres muscles, brachysyndactylie	Modérée/ classique	Forme complexe de Seyfer (aplasie muscle pectoral, costo-chondral, brachysyndactylie unilatérale)
		Sévère	Hernie pulmonaire ; atteinte muscle grand dorsal, deltoïde ; dextrocardie, ectrodactylie ; agénésie rénale

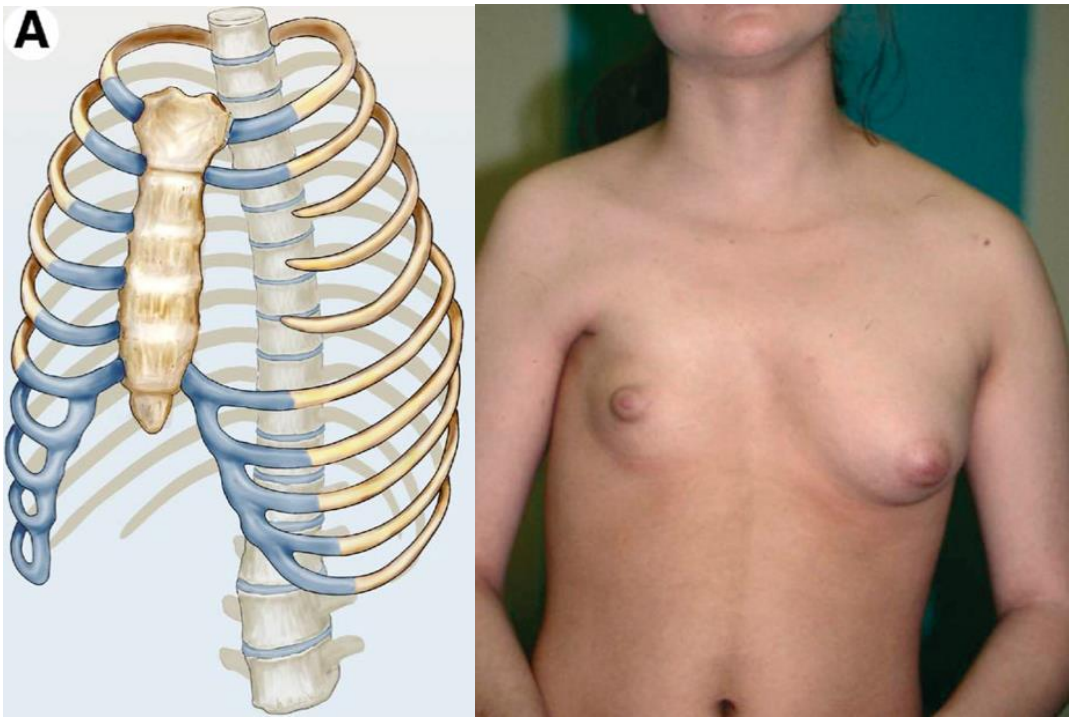

Figure 39: Syndrome de Poland : A : anomalie des cotes B : hypoplasie mammaire gauche

Source 39: Gauche: Fokin et al., « Anatomical, Histologic, and Genetic Characteristics of Congenital Chest Wall Deformities ».

Licence CC BY-NC-ND 3.0

III.7.2. Les fentes sternales

Malformation thoracique congénitale rare caractérisée par un défaut de fusion sternale, qui peut être complet ou partiel, généralement asymptomatique en période néonatale mais pouvant entraîner une dyspnée, une toux, des infections respiratoires fréquentes et un risque accru de lésions traumatiques au cœur, aux poumons et aux gros vaisseaux s'ils ne sont pas traités dans la première année[97], [107], [108].

III.7.2.1. Épidémiologie

L'incidence est de moins d'un enfant pour 50 000 naissances, le sexe ratio est de 2 femmes pour une homme. Il existe de rare cas familiaux qui sont fréquemment associés à un syndrome poly malformatif. Le diagnostic prénatal est possible entre 30 et 33 semaines de gestation [107].

III.7.2.2. Étiologie

L'étiologie est inconnue. Les fentes sternales résultent d'un défaut de fusion des deux hémi-sternum qui se fait normalement dans le sens cranio-caudal vers la 9ème semaine de grossesse [108].

III.7.2.3. Description clinique

Il existe 4 principaux types de fentes sternales basés sur la longueur, la forme, la largeur et la topographie du défect [97] (figure 40) :

- Fente supérieure (Figure 41) : 67% ; est généralement en forme de V large ou en forme de U étroit, et implique le manubrium et le corps du sternum jusqu'au 4e espace intercostal.
- Fente inférieure : 11% ; par non-fusion des sternèbres distales généralement dans le cadre d'une pentalogie de Cantrell.
- Fente complète :19,5%, représentée par deux barres sternales non réliées et parallèles entre elles. Elles est associée un diastasis des muscles droit de l'abdomen.
- Foramen sternal : 2,5%

La fente sternale est souvent considérée comme faisant partie d'autres syndromes rares tels que l'ectopie cardiaque, le PHACES (malformation de la fosse postérieure, hémangiomes capillaires, anomalies des artères cérébrales, malformation cardiaque, anomalies oculaires, fentes sternales), la pentalogie de Cantrell, la malformation sternale/dysplasie vasculaire et d'autres défauts de la ligne médiane [97], [107]–[109].

Licence CC BY-NC-ND 3.0

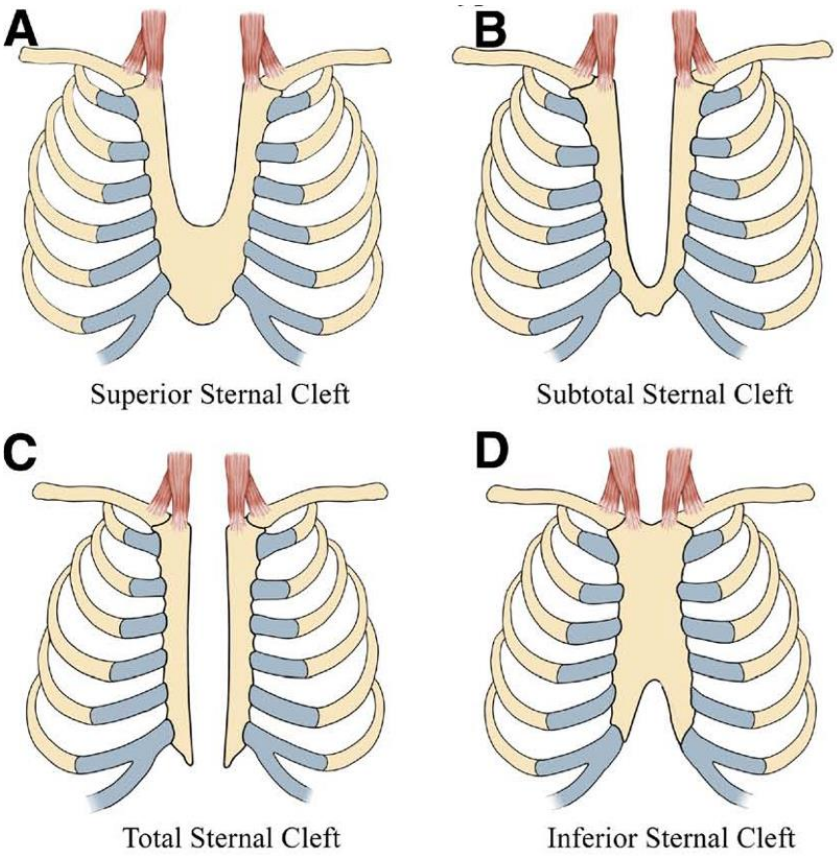

Figure 40: Principaux types de fentes sternales
Source 40: Fokin et al., « Anatomical, Histologic, and Genetic Characteristics of Congenital Chest Wall Deformities ».

Figure 41: Aspect d'une fente sternale supérieure chez un nourrisson
Source 41: Dubois, Kohler, et Jouve, « Déformations de la paroi thoracique de l'enfant et l'adolescent ».

Licence CC BY-NC-ND 3.0

III.7.3. La pentalogie de Cantrell

III.7.3.1. Épidémiologie

La pentalogie de Cantrell est un syndrome malformatif multiple et rare ayant une incidence estimée entre 1/65 000 et 1/200 000 naissances vivantes[110] pour un sex ratio homme/ femme de 1,35 [111]. La plupart des cas sont sporadiques [110], [111]. De nombreux cas familiaux rapportés suggèrent l'implication de facteurs génétiques dans le développement de la pathologie. Les associations à des anomalies chromosomiques telles que la trisomie 21, trisomie 18 et le syndrome de Turner ont été également décrites [111].

III.7.3.2. Étiologie

A ce jour l'étiologie reste encore inconnue. L'hypothèse étiopathologique ferait état d'un trouble embryonnaire de migration médiane des plis mésodermiques latéraux entre le 10ème et 14ème jours post fécondation. Ce qui entrainant des anomalies de la paroi abdominale, des anomalies sternales et des anomalies du développement du septum transversum associés a des défauts de développement du péricarde et de la partie antérieure du diaphragme[110].

III.7.3.3. Définition et description

La pentalogie de Cantrell est caractérisée par la présence des 5 malformations suivantes (Figure 42):

- Anomalie de la paroi abdominale médiane supra-ombilicale
    - Diastasis des grands droits
    - Hernie supra-ombilicale
- Anomalie de la partie basse du sternum
    - Fente sternale inférieure
    - Absence de processus xyphoide
    - Sternum court
- Défect du pericarde diaphragmatique
- Défect du diaphragme antérieur
- Malformations cardiaques (ectopia cordis, défect du septum inter-ventriculaire, communication inter-auriculaire, sténose congénitale de valve pulmonaire, tétralogie de Fallot, diverticule cardiaque, dextrocardie, transposition des grandes artères).

Licence CC BY-NC-ND 3.0

III.7.3.4. Diagnostic et classification

Le diagnostic repose sur la classification suivante [110]:

- Classe 1 : diagnostic définitif, lorsque les 5 défauts sont présents .
- Classe 2 : diagnostic probable avec 4 défauts présents, y compris des anomalies de la paroi intracardiaque et ventrale
- Classe 3 : une expression incomplète avec diverses combinaisons de défauts présents, y compris une anomalie sternale.

Figure 42 : pentalogie de Cantrell
Source 42 : https://www.jpns.in/

III.7.4. Le syndrome de Jeune : Dystrophie thoracique asphyxiante (DTA)

Le syndrome de Jeune ou dysplasie thoracique asphyxiante est une dysplasie à côtes courtes rare, à transmission autosomique récessive, avec une incidence estimée de 1 à 5/500000. Il est reconnaissable dès la période prénatale et peut associer [112]:

- Anomalies squeletiques :
    - Un thorax étroit en lien avec une polychondrodystrophie responsable de côtes courtes et horizontales[113] (figure 43), pouvant être à l'origine d'une insuffisance respiratoire en période néonatale et de troubles respiratoires persistants [112]. Le thorax est étroit dans ses deux diamètres, avec un aspect en « cloche », qui contraste avec l'aspect globuleux de l'abdomen.
    - De rares cas de polydactylie postaxiale .
    - Des anomalies du bassin : aspect en " trident ".

Licence CC BY-NC-ND 3.0

- Des membres courts.
- Une croissance qui est variable et peut être relativement normale.

- Le développement intellectuel est normal.
- De rares cas d'insuffisances hépatique et rénale (fibrose hépatique, népropathie tubulo-interstitielle chronique).
- Une rétinopathie pigmentaire.

Le pronostic de la pathologie est variable [113] :

- Dans les formes sévères, l'affection est fatale en période périnatale par insuffisance respiratoire aigue.
- Dans les formes moyennes, l'évolution péjorative se produit dans la 1re année.
- Dans les formes les moins sévères, une survie prolongée est possible.

Figure 43: radiographie thoracique d'un syndrome de jeune
Source 43 : https://www.academie-medecine.fr/maladie-de-jeune-dystrophie-thoracique-asphyxiante-et-insuffisance-respiratoire-interet-de-la-ventilation-precoce-par-hyperinsufflations-periodiques/

Licence CC BY-NC-ND 3.0

III.7.5. Le syndrome de Jarcho-Levin

Le syndrome de Jarcho-Levin ou dysostose spondylo-costale autosomique récessive (DSAR) est une maladie rare, de sévérité variable, due à un défaut de segmentation des vertèbres et des côtes, caractérisée par [114] :

- Des anomalies squelettiques (figure 44) :
    - Anomalies vertébrales multiples et étagées (fusions vertébrales, des hémivertèbres) responsable d'un cou court de mobilité réduite .
    - Fusions et autres anomalies costales responsable d'un thorax court et petite taille avec risque d'insuffisance respiratoire et infections pulmonaires chez le nourisson.
    - déformation de la colonne et du tronc (scoliose, cyphose et lordose).
    - décollement des omoplates
    - Aspect de nanisme.
- Anomalies du système nerveux central (spina bifida, méningocèle)
- Anomalies de l'appareil génito-urinaire (malformations rénales et urétérales, hypospadias)
- Anomalies du cœur (cardiopathie congénitale complexe, communication interauriculaire, retour veineux pulmonaire anormal..) peu fréquentes.
- Une dysmorphie faciale et un déficit intellectuel sont retrouvés occasionnellement.

Figure 44: syndrome de jarcho-levin
Source 44: https://obgynkey.com/jarcho-levin-syndrome-2/

Licence CC BY-NC-ND 3.0

IV. Panel thérapeutique

Le traitement du pectus excavatum dépend de plusieurs facteurs : l'âge du patient (selon que sa croissance soit achevée ou non), le degré de sévérité de la déformation thoracique, les symptômes associés, les répercussions fonctionnelles, psychologiques et le choix du patient. Si la déformation est légère ou modérée et ne provoque aucune gêne ni physique ni psychologique, la prise en charge chirurgicale ne s'impose pas. En cas d'indication, le panel thérapeutique disponible reste sujet à débat et à « affaire d'écoles ». Nous pouvons différencier deux grands types de thérapeutique :

- Celles intervenants sur la déformation osteo-cartilagineuse qu'elles soient chirurgicales (MIRPE , MOVARPE, sterno-chondroplastie selon ravitch, retournement sternal) ou non (Vacuum bell) ayant un effet correcteur du pectus et théoriquement de ses conséquences cardio-pulmonaires.
- Celles n'intervenant pas sur la structure osteo-cartilagineuse (Comblement par prothèse, lipofeeling, copeaux de cartilage et Lambeaux).

IV.1. Abstention et surveillance

Tous les patients présentant un PE ne nécessitent pas nécessairement de prise en charge chirurgicale. Dans les formes légères à modérées asymptomatiques, en l'absence de critères opératoires, et d'autant plus que le patient est jeune et n'a pas commencé sa poussée pubertaire, le choix peut être porté vers une abstention thérapeutique et une surveillance [115]. On le sait la déformation a tendance à s'aggraver lors de l'adolescence et peut devenir sévère ou symptomatique en l'espace de 6 à 12 mois [115].

Qu'une intervention soit indiquée ou non, il est important de proposer et d'encourager le patient à éviter un mode de vie sédentaire en suivant des activités sportives ainsi qu'un programme de kinésithérapie respiratoire et posturale [116]. Il semblerait que ces dernières puissent non seulement améliorer la fonction cardio-respiratoire[117], [118] et la capacité à l'exercice, mais également ralentir la progression de la déformation et permettre une correction chirurgicale à un âge optimal si toutefois indication il y avait [115], [117]. Chez l'enfant et l'adolescent, le suivi devra être réalisé tous les 6 à 12 mois afin de mesurer l'évolution et la possible aggravation de la déformation [115]. La consultation devra également rechercher l'apparition de symptômes, d'une souffrance psychosociale et renforcer la motivation à l'exercice.

Les séances de kinésithérapie doivent permettre la réalisation et l'apprentissage de mouvements d'étirements en particulier des muscles pectoraux, de renforcer les muscles respiratoires et du dos ainsi que de travailler les mobilités du thorax. Elles permettent également de réaliser des exercices de respiration et finalement de corriger les troubles

Licence CC BY-NC-ND 3.0

posturaux [117]. Une fois appris, ces exercices devront être réalisés quotidiennement par le patient.

Il faut favoriser l'investissement du patient dans des activités sportives si possible en aérobie (piscine, course à pied, danse...) [115]. A défaut, toute activité ludique et plaisante choisie par ce dernier, lui apportera un bénéfice. Enfin, les exercices de musculations des pectoraux peuvent aider à rendre la déformation plus discrète [119].

IV.2. Traitement non chirurgical : Le Vacuum Bell

Encore récemment la chirurgie était la seule option pour traiter le PE. Le développement du Vacuum bell au début des années 2000 par *Klobe*, permit de répondre à un vide thérapeutique. En effet les patients trop jeunes, ou présentant des déformations légères à modérées sans critères d'opérabilité malgré leur demande de prise en charge pour des raisons esthétiques ou psychologiques, ainsi que ceux cherchant une alternative à la chirurgie proposée, se trouvaient sans solutions [120]–[123].

IV.2.1. Principe

Le Vacuum Bell est une technique non invasive basée sur la persistance d'élasticité de la paroi thoracique pendant la puberté. Il permet un remodelage progressif sterno-costal par mise en place d'un système dépresseur externe en regard de la déformation[124]. Démontré lors de thoracoscopie pour MIRPE [120], [125] et d'étude à l'IRM et TDM [120], [122], [125] (Figure 45) le vide d'air créé, permet la traction immédiate du sternum et des côtes vers l'avant ainsi que l'étirement progressif du diaphragme afin d'affaiblir sa force de traction sur le sternum [126] .

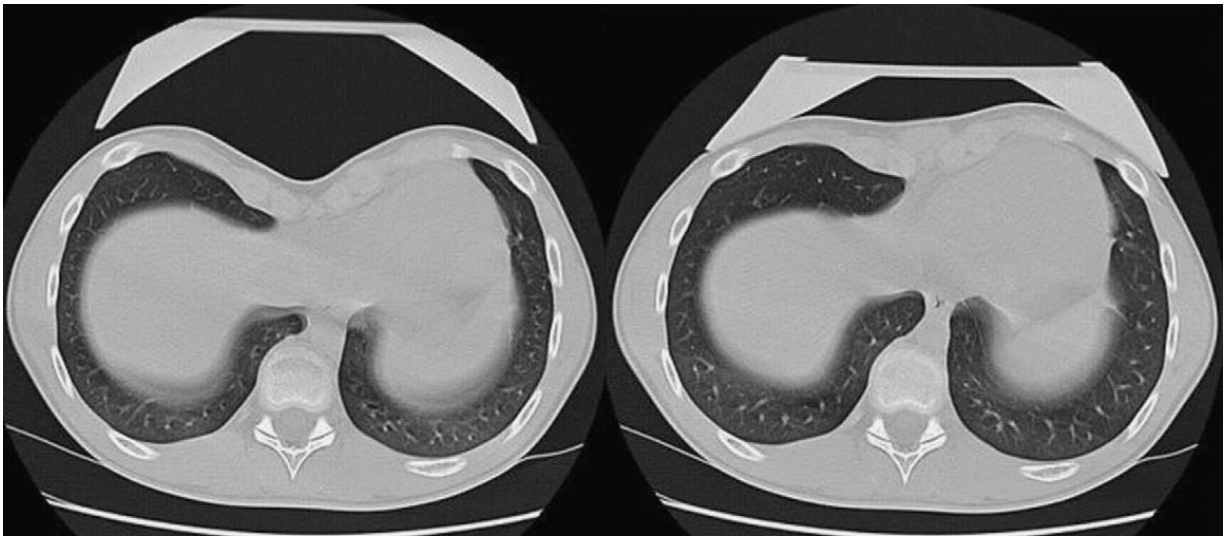

Figure 45: Scanner avant et après 2 minutes d'utilisation du vacuum bell
Source 45: Bahr, http://www.trichterbrust.de

Licence CC BY-NC-ND 3.0

IV.2.2. Le matériel

Le système est composé d'une cloche avec un anneau de silicone et une fenêtre transparente en polycarbonate relié à une pompe permettant de réaliser le vide d'air. Certains modèles sont disponibles avec un capteur de pression. Plusieurs tailles (tableau 4) (Figure 46) et formes existent pour s'adapter à la morphologie des patients ainsi qu'aux masses mammaires pour la fille [122], [127]. Des modèles en impression 3D sont réalisés après modélisation de la déformation du patient, celles-ci plus onéreuse n'ont pas prouvé leur supériorité [128]. La cloche peut être utilisée pendant une grande partie de la journée, lors des activités habituelles en positions couchée, assise, debout, lors de la marche, à l'école, au travail de bureau ainsi que la nuit [126].

Tableau 4 : Tailles de Vacuum Bell

Nom	Taille	indication
Mini cloche d'aspiration	Environ 16 cm	Enfant taille supérieure à 1m05
Petite cloche d'aspiration type femme	Environ 19 cm	Dès apparition du développement mammaire d'une taille supérieure à 1m40
Petite cloche d'aspiration type bodybuilder	Environ 19 cm	Culturistes et applications spéciales d'une taille supérieure à 1m40
Petite cloche d'aspiration	Environ 19 cm	Personnes d'une taille supérieure à 1m40
Grande cloche d'aspiration environ	26 cm	Pour hommes d'une taille supérieure à 1m70

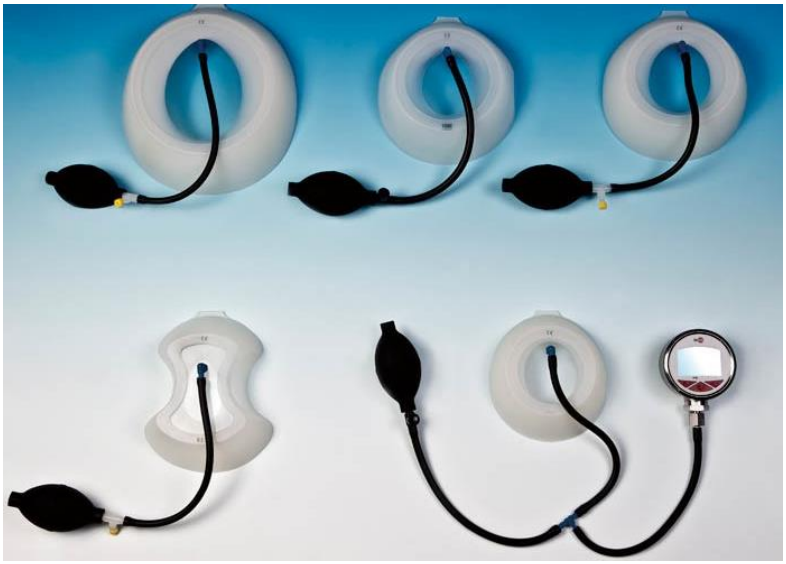

Figure 46 : panel de cloche aspirative
Source 46: Haecker et Sesia, « Non-Surgical Treatment of Pectus Excavatum ».

Licence CC BY-NC-ND 3.0

IV.2.3. Modalité de la prise en charge par Vacuum Bell

Une évaluation médicale devra s'assurer de l'absence de contre-indication[126] et prescrire la réalisation d'un bilan pré-thérapeutique comprenant au minimum une étude morphologique du PE par TDM ou IRM thoracique [122], ainsi que la recherche d'une atteinte fonctionnelle par des EFR et ETT.

IV.2.3.1. Indications

Les différentes indications de ce traitement non invasif retrouvées dans la littérature sont les suivantes :

- Le PE léger à modéré, pas assez sévère pour indiquer une chirurgie, mais induisant des complications psycho sociales, ou une demande de prise charge esthétique[120], [124].
- Le PE avec indication opératoire mais choix du patient d'une méthode non invasive[120], [124], [129] .
- Le maintient et/ou la stabilisation de l'effet de la technique MIRPE lorsque la barre a du être retirée précocement du fait de complications [120] ou en complément secondaire si la correction est insuffisante [123]
- L'utilisation peropératoire pour faciliter le passage rétro-sternal lors du MIRPE [120] mais devant être évalué pour déterminer si le dispositif réduit ou non le risque de perforation cardiaque pendant la MIRPE [130].
- Le Vacuum bell pourrait être utilisé chez jeunes enfant à partir de 3 ans[121] et chez les adultes en attente d'un traitement chirurgical [124].

IV.2.3.2. Contre-indications

Les contre-indications sont représentées par les situations à risque de complications :

- pathologies musculo-squelettiques: rachitisme,maladie de Lobstein, l'ostéoporose [122], [123], [131] à risque de fractures.
- coagulopathies : hémophilie, thrombopathie [122], [123] à risques d'hématomes et saignements [131].
- vasculopathies : syndrome de Marfan, anévrisme de l'aorte thoracique ou abdominale, dilatation de la racine aortique [123], [131].
- pathologies cardiaques [122]
- il n'est pas retrouvé d'âge strict contre-indiquant l'application du dispositif. Pour Hacke l'utilisation est possible dès 3 ans tandis que pour d'autre il ne devrait pas être débuté avant l'âge de 6 ans [131], devant la méconnaissance des effets sur les gros vaisseaux médiastinaux.

Licence CC BY-NC-ND 3.0

IV.2.3.3. Effets secondaires et complications

L'utilisation du dispositif est généralement très bien tolérée et ne comporte pas d'effet secondaire grave. Sont le plus fréquemment retrouvées des complications :

- cutanées : érythème [125], pétéchies [122], [132], des hématome sous cutanés disparaissant à l'arret du dispositif. Une coloration brune cutanée temporaire[120], [132] et des érosions cutanées [125].
- Osseuses avec de rares fractures costales [122]
- Des sensations d'inconfort et oppressions thoraciques[125], des douleur sternales et rachidiennes à la jonction costo-vertébrale [120], [122], [132].
- Il a été décrit des paresthésies des membres transitoires [132], [133] ainsi que des hypotensions orthostatiques lors des premières utilisations [120].

IV.2.3.4. Modalités d'utilisation et suivi

La première utilisation a lieu sous surveillance médicale pour permettre l'apprentissage de la pose du dispositif ainsi que du pompage de la sous pression jusqu'à ce que la peau devienne rouge (Figure 47) et sans atteindre de niveau de douleurs [134]. Pour les enfants de moins de 10 ans il est conseillé de former les parents à la pose et à la surveillance du dispositif [120], [123], [135] .

Au domicile et en fonction de la tolérance, le patient porte le dispositif le plus longtemps possible. Classiquement il commencera par 30 à 60min, 2 à 3 fois par jour. Il augmentera dès que possible [136] soit la durée soit la fréquence d'utilisation ainsi que le port nocturne [120], [133], [137]. La durée du traitement est directement liée à l'âge, à la gravité du PE et à la fréquence d'utilisation [136] mais doit généralement être de 2 ans [120]. L'association de kinésithérapie et d'exercices posturaux permet d'améliorer l'efficacité du traitement et la satisfaction du patient [126], [138].

Les consultations de contrôle tous les 3 à 6 mois au début du traitement[122] permettent d' évaluer l'évolution de de la déformation par mesure de la dépression et Scanner 3D externe [139]. Les durées et fréquences d'utilisation du matériel doivent être recherchées ainsi que les possibles complications et difficultées d'utilisations. Hormis les déclarations du patient, Il n'existe pas de moyen objectif d'évaluer l'application du dispositif [140]. En fonction de l'évolution les consultations pourront être espacées de tous les 6mois à 1 an en cas de persistance d'utilisation [141].

Licence CC BY-NC-ND 3.0

Basé sur leur expérience Haecker et al [123] ont défini 3 groupes de patients et d'efficacité :

- Les patients atteints de PE (enfants et préadolescents) léger et symétrique (profondeur <3 cm), avec une paroi thoracique souple dont la durée du traitement devrait être de 12 à 15 mois .
- Les Patients atteints de PE (adolescents et adultes) présentant une PE modéré (profondeur >3 cm) et une paroi thoracique encore souple. Ces patients ont besoin d'un suivi étroit tous les 3 mois. La durée du traitement devrait être de 24 à 36 mois .
- Les patients atteints de PE sévère et asymétrique, une paroi thoracique raide, se présentant pour la première fois au cours de la poussée de croissance pubertaire. Ces patients représentent le "groupe à risque" d'échec du traitement conservateur.

Figure 47 :Vacuum bell
Source 47: Alaca, et Yüksel, « Physiotherapy in Addition to Vacuum Bell Therapy in Patients with Pectus Excavatum ».

IV.2.4. Efficacité

En premier lieu, la motivation et l'adhésion du patient à la méthode sont des conditions préalables importantes [125]. Sont associés à une meilleure efficacité du traitement les facteurs suivant :

- un jeune âge au moment de l'initiation,(avant 11 ans [121], [125] ou 12 ans [131]) est associé à une meilleure efficacité du traitement.

Licence CC BY-NC-ND 3.0

• Un PE léger, les déformations symétriques , une profondeur sternale inferieure à 1,5cm [125], [131] et l'absence d'auvents costaux [125] non corrigés par la technique.
• Une durée de traitement d'au moins 12 mois consécutifs [131] avec une utilisation quotidienne prolongée [132].
• La persistance d'une paroi thoracique souple [121], [125], [131], [137] cette dernière pouvant être évaluée cliniquement ou par l'étude de la variation des index d'Haller ou index de Correction en imagerie en coupe avant et avec l'application du dispositif [142].

Plusieurs études ont démontré l'amélioration de la profondeur de déformation et de l'indice de Haller avec l'utilisation de la cloche à vide [121], [124], [131], [132], [143] ainsi que sa stabilisation durant la poussée de croissance pubertaire. Lopez et al [124] ont également retrouvé une amélioration de la dépression chez tous leurs patients en particulier chez ceux de moins de 18 ans (Figure 48). Néanmoins, malgré une amélioration de la déformation chez 93,3% de leur patients, Furuta et al. [144] retrouvaient que celle-ci semblait être liée en grande partie à l'augmentation de l'épaisseur de la graisse sous cutanée.

L'efficacité à long terme et la stabilité de la correction dans le temps restent pour le moment incertaines [120] .De nouvelles études devront répondre à cette question et évaluer l'âge optimal pour débuter la thérapie par pression négative [123].

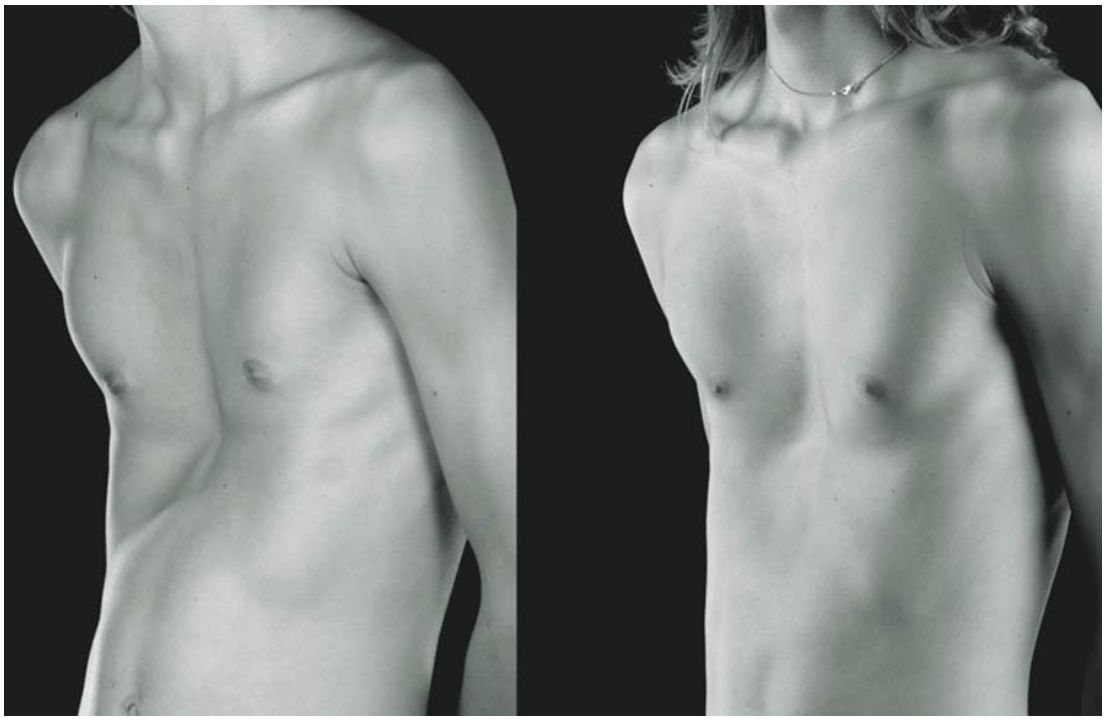

Figure 48: PE traité par vacuum bell; aspect avant (Gauche) et après (droite)
Source 48 : Haecker et Mayr, « The Vacuum Bell for Treatment of Pectus Excavatum ».

Licence CC BY-NC-ND 3.0

IV.3. La technique mini-invasive MIRPE ou technique dite de NUSS

Publiée en 1998 par le Dr *Donald Nuss* [145] et rapidement acceptée par la communauté chirurgicale devant les bons résultats à long terme, il s'agit de la procédure la plus couramment pratiquée pour la correction du pectus excavatum [146]. Depuis son premier rapport, de nombreuses modifications ont été apportées. Toutefois la technique reste fondamentalement inchangée, c'est-à-dire le placement interne d'une barre rétrosternale pour soulever le sternum sans excision de cartilages costaux ni ostéotomie sternale [146], [147].

IV.3.1. Indication et critères de sélection

Après évaluations clinique et paraclinique des formes sévères ou en progression de PE, une prise en charge correctrice par MIRPE peut être décidée en concertation avec le patient [147].

Premièrement l'âge du patient présente un intérêt dans l'évaluation préopératoire de l'efficacité du traitement, de son risque de complications, des douleurs post-opératoires ainsi que du nombre de barre rétrosternale nécessaire. Du fait de leur souplesse pariétale, les patients entre 8 et 14 ans se prêtent mieux au remodelage à l'aide de la barre de *Nuss* et seront souvent moins douloureux que les adultes. Devant le risque de récidive lié au retrait de la barre rétrosternale avant la fin de la croissance, il n'est généralement pas recommandé d'utiliser la technique de MIRPE chez les enfants de moins de 7ans [148]. Des études ont montré d'excellents résultats chez les adultes jusqu'à 50 ans [149], [150], mais nécessitent fréquemment la mise en place de deux barres [147], sources de douleurs et complications.

Des antécédents d'allergies personnels et familiaux aux métaux doivent être recherchés. Le nickel et le cobalt composants de l'acier chirurgical utilisé dans la barre sont à l'origine d'allergies chez 2 % des patients [151]. Ces allergies impliquent l'utilisation d'une barre en titane qui contrairement à la première barre, ne peut être moulée au moment de l'intervention mais devra être usinée en amont [147].

Les critères permettant de poser une indication chirurgicale concernent la sévérité de la déformation, ses conséquences fonctionnelles cardio-respiratoires et psychologiques. Sont considérés comme pouvant bénéficier de la technique de MIRPE les patients présentant au moins deux des critères suivants [147] :

- un index de Haller (IH) >3,25 , un Index de correction (IC) >20- 25%.
- Évaluation cardiaque : compression ou un déplacement cardiaque, un prolapsus de la valve mitrale, un souffle cardiaque, des anomalies de conduction ou du rythme à l'ECG.
- Évaluation pulmonaire : anomalies de la fonction respiratoire à l'EFR (troubles ventilatoires obstructif et /ou restrictif).

Licence CC BY-NC-ND 3.0

• Une progression de la déformation associée à des symptômes (dyspnée, palpitation, manque d'endurance, douleurs..) .

• une souffrance psychosociale et altération de l'image corporelle.

• La récidive d'un PE après une procédure de Ravitch ou une méthode mini-invasive.

IV.3.2. Modalités et technique opératoire

La technique est rendue possible par le malléabilité et flexibilité de la paroi thoracique antérieure et ne nécessite aucune incision ou résection du cartilage ni aucune ostéotomie sternale. Après la puberté, la flexibilité de la paroi thoracique diminue rendant la réparation plus difficile et les patients nécessitent fréquemment la mise en place de deux barres [118].

Les principaux temps opératoires de l'intervention de MIRPE actuel sont les suivants [118] :

• Sous anesthésie générale, péridurale thoracique et contrôle visuel par thoracoscopie. Le choix de la longueur de la barre est réalisé après mesure de la distance entre les deux lignes axillaires médianes à laquelle est retranché 2cm (+/- 1cm) (Figure 49). La barre est préparée en forme semi-circulaire avec une partie centrale plate pour supporter le sternum (Figure 50).

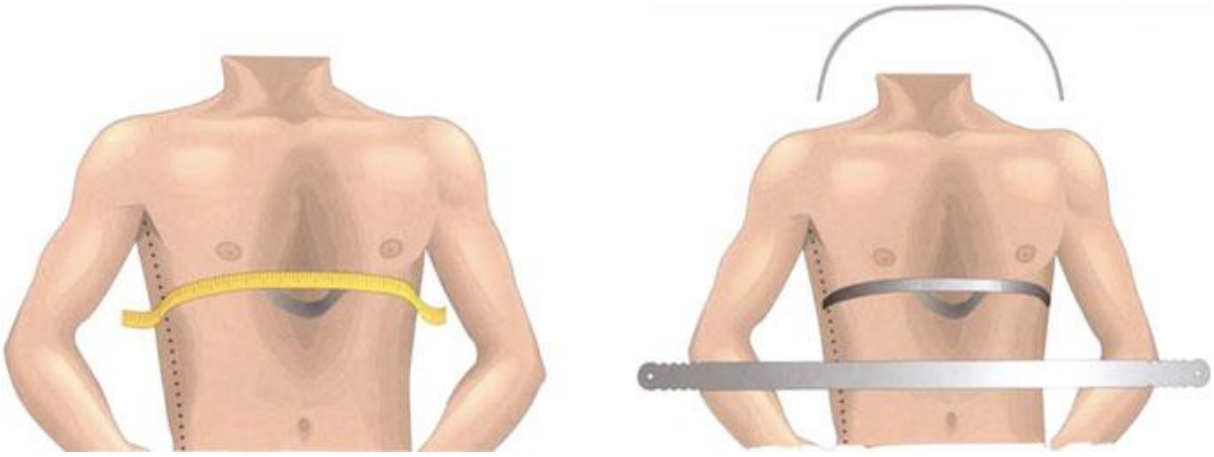

Figure 49 :prise de mesure pour la futur barre retrosternale
Source 49 : Schwabegger, *Congenital Thoracic Wall Deformities*.

Figure 50 : barres retrosternale
Source 50 : Schwabegger, *Congenital Thoracic Wall Deformities*.

Licence CC BY-NC-ND 3.0

- postionnement des repères et incisions :
    - le point le plus profond du PE définit le plan horizontal d'insertion de la barre (Figure 51 :rond).
    - les points d'entrée et de sortie thoraciques de chaque côté du sternum doivent être médians par rapport aux sommets costo-chondraux du pectus (Figure 51:croix).
    - deux incisions latéro-thoraciques sont realisées à hauteur du plan horizontal du point le plus profond du PE (figure 51 : trait plein).

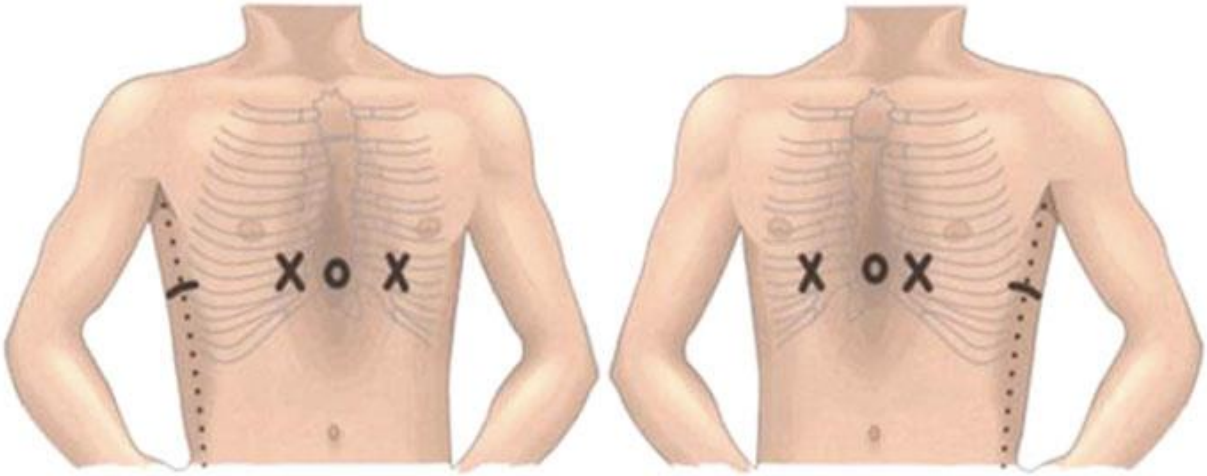

Figure 51 : repères preoperatoire
Source 51 : Schwabegger, *Congenital Thoracic Wall Deformities*.

- un « sabre » est introduit a travers l'espace intercostal sous contrôle thoracosopique au niveau du point d'entrée prédéfini. La dissection douce et prudente entre le pericarde et le sternum avec la pointe du sabre en sécurité continuellement au contact du sternum, permet le passage vers le coté controlatéral (Figure 52).
- Le sabre est ressorti à travers l'espace intercostal controlatéral en regard du point de repère et ressort à travers l'incision cutanée latéro-thoracique.
- le sternum est soulevé de façon répétée par traction sur le sabre jusqu'à ce que ce dernier soit corrigé (Figure 53).

Licence CC BY-NC-ND 3.0

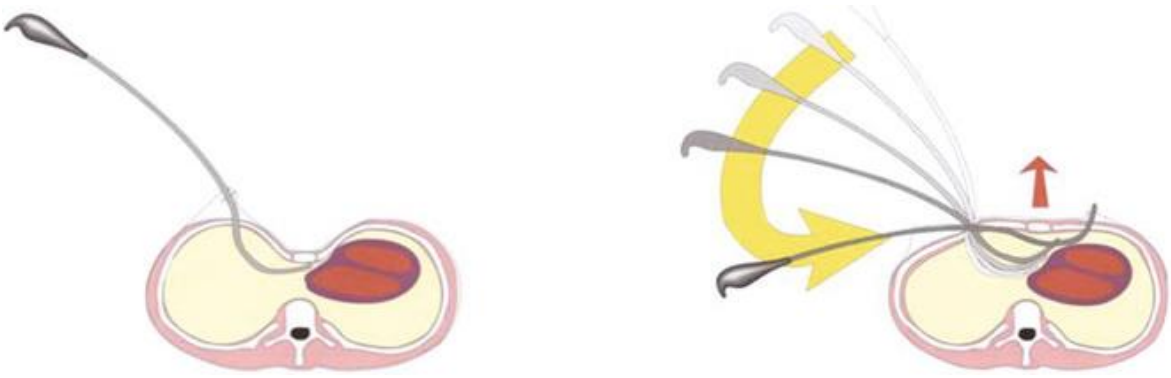

Figure 52 : dissection retrosternale
Source 52 : Schwabegger, *Congenital Thoracic Wall Deformities*.

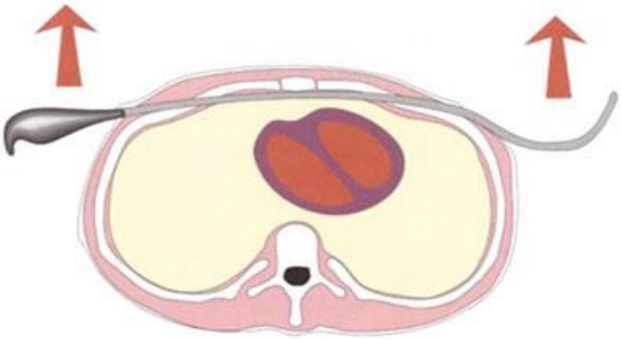

Figure 53 : soulèvement du sternum
Source 53 : Schwabegger, *Congenital Thoracic Wall Deformities*.

• La barre retrosternale est ensuite passée à travers le tunnel créé à l'aide d'un ruban guide et sous contrôle visuel (Figure 54) .Une fois en place, elle est tournée de 180° pour appliquer la correction (Figure 55).

• Si la barre se trouve être insuffisante, une 2ème peut être installée selon les mêmes modalités dans l'espace intercostal sus ou sous jacent.

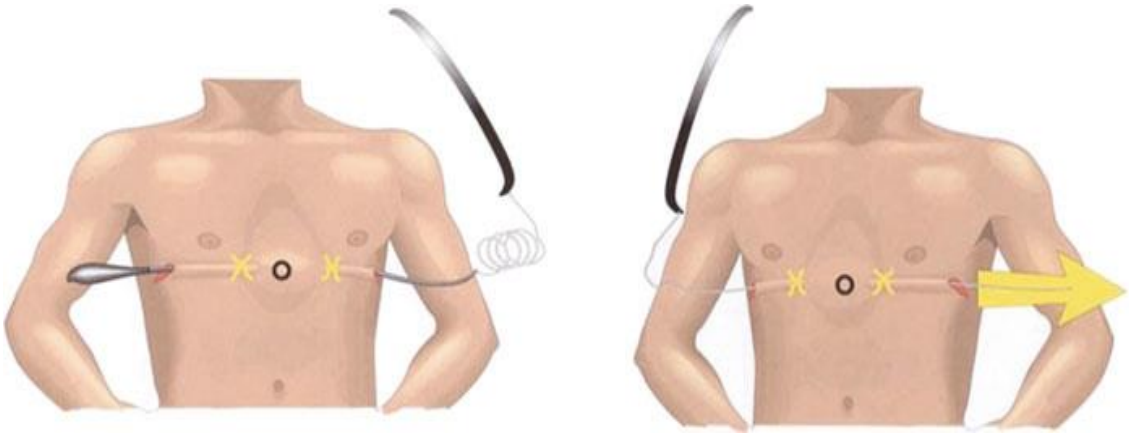

Figure 54 : passage de la barre sous le sternum
Source 54 : Schwabegger, *Congenital Thoracic Wall Deformities*.

Licence CC BY-NC-ND 3.0

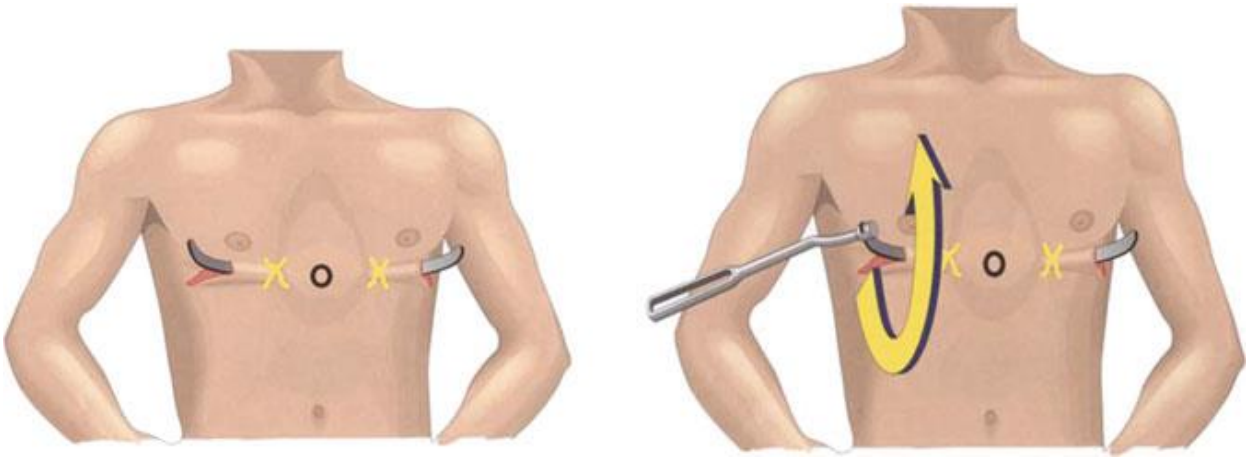

Figure 55: Rotation de 180° de la barre retrosternale
Source 55: Schwabegger, *Congenital Thoracic Wall Deformities*.

- Une légère surcorrection peut être nécessaire pour éviter la récidive après le retrait de la barre. La mise en place d'un stabilisateur à la partie distale de la barre à droite et/ou gauche permet de diminuer le risque de déplacement.
- Fermeture apres supression pulmonaire pour vider le pneumothorax.
- Le retrait de la barre retro-sternale se fera en général dans les 2 à 3 ans sous anesthesie générale . Les patients atteins de pathologie du tissu conjonctif étant plus à risque de récidive devront généralement garder la barre en place pendant 3 à 4 ans.

IV.3.3. Complications

Bien qu'entre les mains de chirurgiens expérimentés cette technique soit à faible risque, elle comporte un événement indésirable grave : la plaie cardiaque au moment du passage rétrosternal et plus rarement lors de l'ablation du matériel. À ce jour, 16 cas de perforation cardiaque ont été publiés, dont 3 ayant entraînés un décès. Les principaux facteurs associés à ce risque seraient la faible expérience du chirurgien, les antécédents de chirurgie cardiaque, un âge supérieur à 16 ans et la sévérité du PE [152].

Du fait de la correction immédiate de la déformation et de la force que cela engendre sur la paroi thoracique, les patients nécessitent une prise en charge antalgique efficace et multimodale pour les soulager [6]. Hormis les douleurs post-opératoires et le risque de plaie cardiaque, les principales complications de la technique de MIRPE peuvent être [6]:

- dans moins de 1% des cas : un épanchement pleural liquidien , hémo ou pneumothorax , une péricardite , des pneumopathies infectieuses et des atélectasies.

Licence CC BY-NC-ND 3.0

• L’infection du site opératoire avec rarement la nécéssité d’ablation du matériel.

• La sur ou sous correction du PE .

• Récidive dans 1 à 2% des cas du PE à l’ablation de la barre.

• Le déplacement de la barre spontanée ou apres traumatisme nécessitant une réopération . Ce risque est fortement diminué par l’utilisation de stabilisateurs aux extremités de la barre.

• De rare cas de plicature de la veine cave inférieure responsable d’un trouble du retour veineux nécessitant une ablation précoce du matériel [153]

Malgré ses complications possiblement graves, cette technique reste sûre et efficace pour la correction du PE. Entre des mains expertes elle permet de corriger efficacement la déformation avec de très bons résultats esthétiques et fonctionnels (Figure 56).

Figure 56 : PE modéré pris en charge par MIRPE , Gauche : preopératoire , Droite : 3 ans après le retrait de la barre
Source 56 : Schwabegger, *Congenital Thoracic Wall Deformities*

Licence CC BY-NC-ND 3.0

IV.4. MOVARPE : technique hybride de MIRPE et RAVITCH

En raison de leur paroi thoracique flexible, la technique MIRPE est une option thérapeutique idéale chez les adolescents et certains adultes sélectionnés [154], [155] . La charge de pression élevée, concentrée sur le sternum chez les patients adultes et adolescents avec un thorax rigide, peut être responsable de douleurs accrues, d'un retournement partiel de la barre entraînant une perte d'efficacité, et d'un décintrage des extrémités latérales visibles et palpables sous la peau [156]. Les contraintes biomécaniques liées à la musculature et à la rigidité squelettique peuvent nécessiter la mise en place de 2 à 3 barres de contraintes sternales, augmentant ainsi le risque de lésions tissulaires, d'atteintes d'organes, d'hématomes et d'infections [156]. Enfin, l'application du MIRPE dans ces derniers cas expose au risque de correction incomplète et de récidive après ablation du matériel de soutien. Dans de tels cas, le MIRPE seul ne convient pas.

La technique hybride MOVARPE utilise les avantages de la méthode MIRPE associée à des parties de la procédure conventionnelle de Ravitch (Figure 57) (ostéotomie sternale horizontale et chondrotomies costales verticales étagées réalisées par un accès chirurgical supplémentaire) pour permettre une procédure de remodelage sans tension et un soutien stable de la paroi thoracique antérieure surélevée. [156], [157].

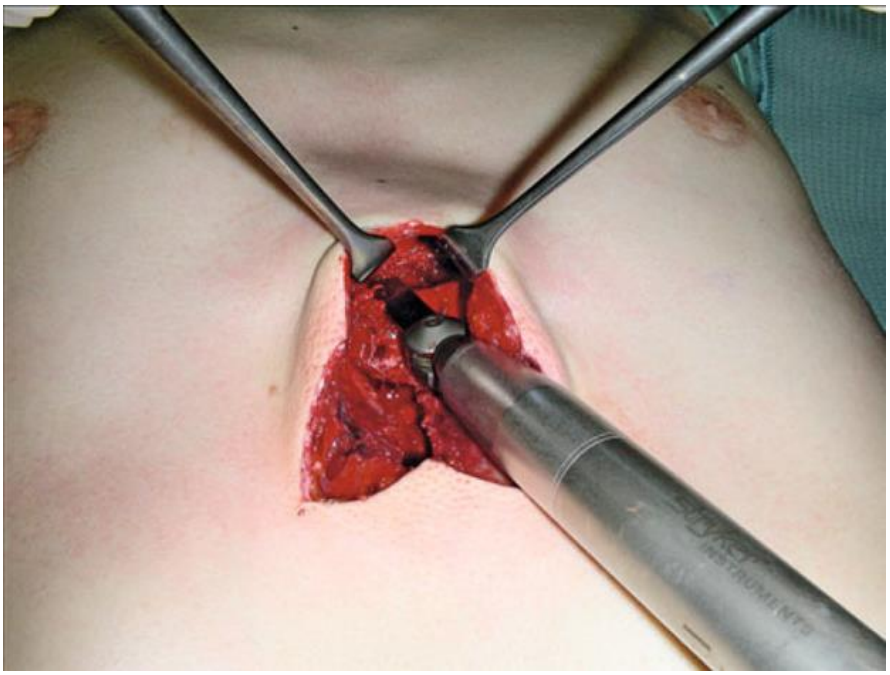

Figure 57: Sternotomie du MOVARPE par incision pré-sternale
Source 57: Schwabegger, *Congenital Thoracic Wall Deformities*.

Licence CC BY-NC-ND 3.0

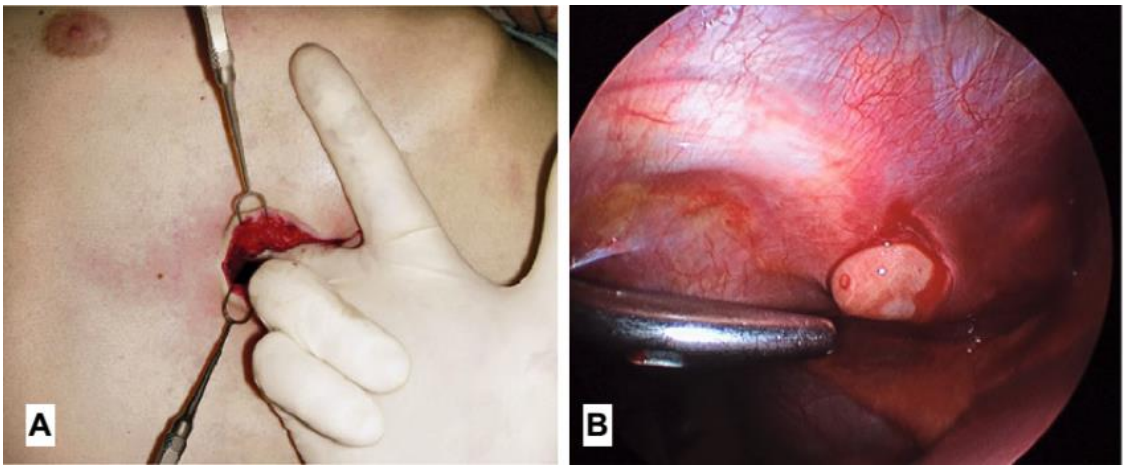

Figure 58: MOVARPE, traction sternale au doigt

A : vue externe B : vue interne
Source 58: Schwabegger, Congenital Thoracic Wall Deformities

Figure 59: MOVARPE , Barre rétro-sternale MIRPE et 3 incisions
Source 59:Schwabegger, Congenital Thoracic Wall Deformities

Les inconvénients du MOVARPE résident dans le préjudice esthétique d'une 3ème incision centrale (Figure 59), nécessaire à la réalisation de l'ostéotomie sternale et des chondrotomies costales, allongeant ainsi la durée opératoire [156]. Toutefois les bénéfices attendus ne sont pas négligeables [156] (Figure 60):

- Les douleurs post-opératoires sont diminuées par la réduction des forces de contraintes de la barre contre le sternum.
- l'accès au sternum par la 3ème incision permet de soulever ce dernier au doigt pour faciliter le passage de la barre rétrosternale lors du temps MIRPE (Figure 58 et 59).

Licence CC BY-NC-ND 3.0

• le temps nécessaire au maintien de la barre retrosternale jusqu'à la cicatrisation de la sternotomie et des chondroplasties est réduit à 1 an contre trois ans ou plus dans la technique MIRPE.
• Elle permet la faisabilité d'un remodelage peu invasif de la paroi thoracique antérieure des patients adultes.

Figure 60: MOVARPE, Aspect pré opératoire (gauche) et post opératoire (droite)
Source 60:Schwabegger, Congenital Thoracic Wall Deformities

IV.5. La voie ouverte : technique de *Ravitch* modifiée ou sternochondroplastie

Popularisée à partir de 1949 par Ravitch, puis secondairement modifiée, cette technique invasive par voie ouverte antérieure a été supplantée par la voie mini-invasive MIRPE dans les années 90 comme intervention de première ligne pour la plupart des PE. Cependant, la sternochondroplastie est encore largement utilisée comme procédure standard pour la correction des déformations du pectus carinatum et du pectus arcuatum [6], [156] et les patients porteurs de PE avec thorax rigide mature et/ou asymétrique [6]. L'intervention est basée sur la résection des cartilages costaux hypertrophiés en longueur en regard de la déformation [158].

Licence CC BY-NC-ND 3.0

IV.5.1. Indications et critères opératoires

De la même manière que pour les autres traitements, un bilan complet doit être réalisé. La décision finale d'intervention ne doit se faire qu'après explication complète des résultats attendus et des risques potentiels des différentes techniques. Cette technique sera habituellement indiquée selon les mêmes critères que la technique de MIRPE, avec certaines particularités [6], [55], [82], [159]:

- Il est recommandé d'attendre la fin de la croissance ou l'âge adulte pour éviter toute perturbation de la croissance thoraciques avec au maximum le risque de dystrophie thoracique restrictive iatrogène.
- Cette technique est adaptée au PE avec une paroi thoracique rigide pouvant mettre en échec la technique de MIRPE.
- Elle est également adaptée aux PE sévère ,symptomatique et très asymétrique .
- Il est possible de combiner cette technique avec des procédures de chirurgie cardiaque au cours de la même intervention.

IV.5.2. Technique opératoire

Les principales étapes de la sterno-chondroplastie selon Ravitch modifiée sont les suivantes [158], [159]:

- L'exposition du plastron chondrosternal déformé est réalisé par une incision sternale verticale ou bi sous mammaire en dedans des lignes mamelonnaires et est incurvé vers le haut sur la ligne médiane .Un décollement sous cutané puis la désinsertion des attaches sternocostales des muscles grand pectoral et grand droit donnent accès aux cartilages costaux et au sternum. (Figure 61)

Figure 61: exposition du plastron chondrosternale
Source 61 : Conti et al., « Traitement chirurgical des malformations de la paroi thoracique antérieure par sternochondroplastie ».

Licence CC BY-NC-ND 3.0

• Cette exposition permet la réalisation de la résection sous périchondrale des cartilages déformés, habituellement de la 3ème à la 6ème côtes et partiellement pour la 7ème côte. Le périchondre est conservé pour permettre la régénération de cartilages ossifiés (Figure 62). Durant ce temps, le chirurgien doit faire attention à ne pas réaliser d'effraction pleurale et préserver les vaisseaux mammaires.

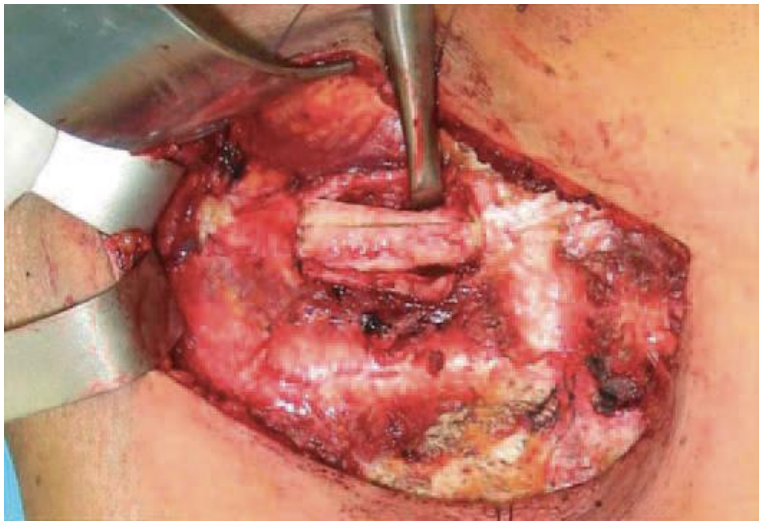

Figure 62: Dissection sous-périchondrale d'un cartilage costal
Source 62: Conti et al., « Traitement chirurgical des malformations de la paroi thoracique antérieure par sternochondroplastie ».

• Une sternotomie transversale cunéiforme de la table externe du sternum dans la zone d'incurvation est effectuée ,associée à une fracture en bois vert de la table interne afin de corriger la déformation (Figure 63).

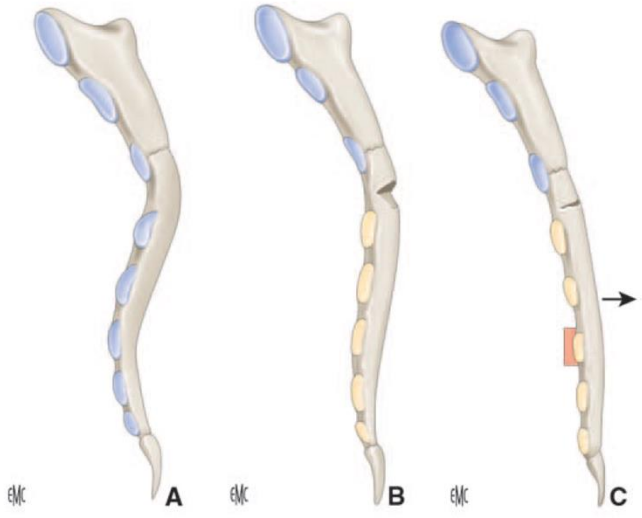

Figure 63: correction PE par ostéotomie cunéiforme sternale

A : aspect préopératoire ; B :ostéotomie cunéiforme tablette externe sternum ; C : correction de la déformation
Source 63 : Conti et al., « Traitement chirurgical des malformations de la paroi thoracique antérieure par sternochondroplastie ».

Licence CC BY-NC-ND 3.0

- En fonction des techniques, la mise en place d'une attelle métallique rétrosternale stabilisatrice peut être effectuée. Pour cela, un passage rétrosternal est réalisé à travers le périchondre postérieur des 6ème côtes (topographie variable en fonction du niveau de la déformation). L'appui latéral de la barre se fait contre la paroi thoracique antéro-latérale de chaque côté où elle est fixée, sous l'insertion infero-externe des grand pectoraux (Figure 64).

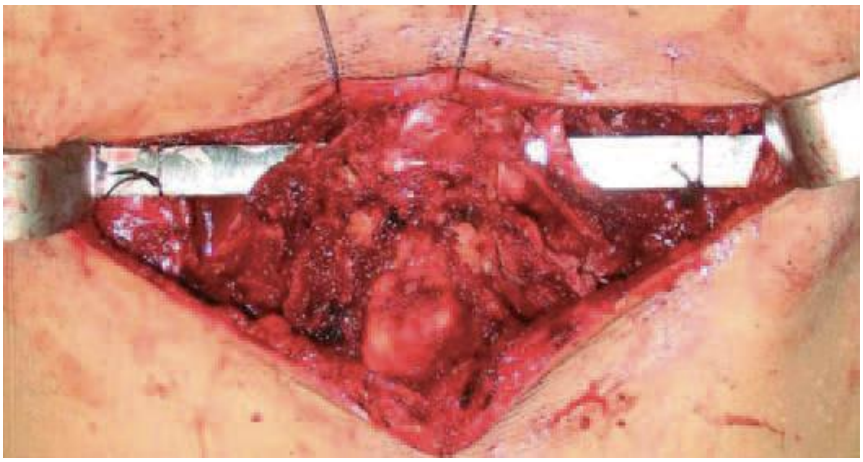

Figure 64 : passage rétrosternal de la barre métallique et fixations latérales

Source 64: Conti et al., « Traitement chirurgical des malformations de la paroi thoracique antérieure par sternochondroplastie ».

- La fixation des 7èmes cartilages costaux partiellement réséqués à l'appendice xiphoïde, stabilise le montage et permet la médialisation des auvents costaux inférieurs (Figure 65).

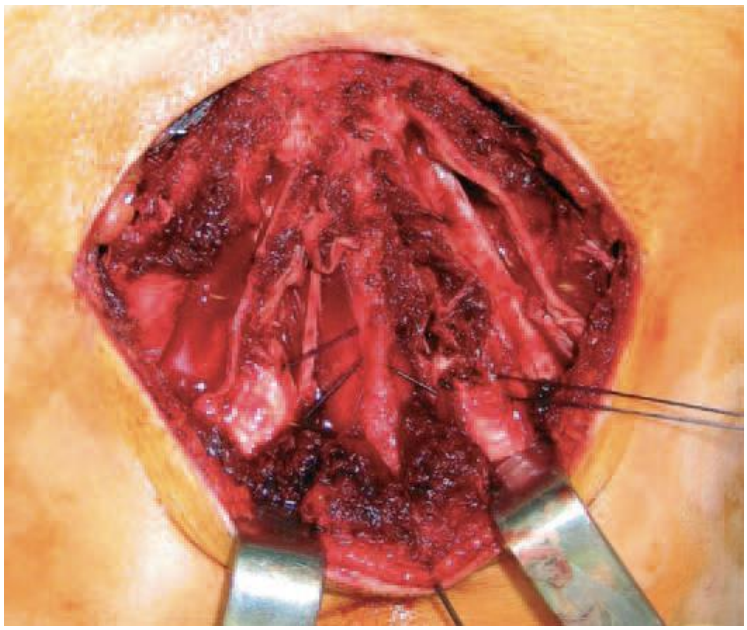

Figure 65: Fixation des 7èmes cartilages au processus xiphoïde avec effet de médialisation

Source 65: Conti et al., « Traitement chirurgical des malformations de la paroi thoracique antérieure par sternochondroplastie ».

Licence CC BY-NC-ND 3.0

• les étuis périchondraux sont ensuite fermés au fils résorbable pour guider la régénération .

• les muscles pectoraux et grand droit sont réinsérés et la peau fermée (Figure 66).

• Le retrait du matériel de soutient retrosternal se fait généralement à 1 an post-opératoire et est réalisé en fonction des equipes et du patient sous anesthésie générale ou locale .

Figure 66 : Sternochondroplastie selon Ravitch modifié, aspect préopératoire (gauche) et post-opératoire (droit)
Source 66: Conti et al., « Traitement chirurgical des malformations de la paroi thoracique antérieure par sternochondroplastie ».

IV.5.3. Résultats et Complications

La correction des PE par la technique de Ravitch est considérée comme excellente dans plus de 90% des cas, avec un taux de récurrence relativement faible, habituellement compris entre 1% et 2%[6], [38]. Des analyses comparatives ont révélé une réduction du risque de complications graves et de douleurs associées à la méthode de Ravitch par rapport à la technique de MIRPE , mais des taux de complication légèrement supérieurs en particulier chez les adultes . Les complications opératoires de cette technique sont globalement similaires à celles décrites précédemment pour le MIRPE, à l'exception d'un risque moindre de plaie cardiaque [156], [160]. Il est important de souligner que cette approche chirurgicale par voie ouverte entraîne une rançon cicatricielle non négligeable, similaire à celle observée avec les prothèses de comblement. De plus, une résection trop précoce et excessive des cartilages costaux peut entraîner une complication rare mais grave, à savoir la chondrodystrophie asphyxiante acquise [161].

Licence CC BY-NC-ND 3.0

IV.6. La technique de comblement par prothèse

En l'absence de conséquences fonctionnelles, la prise en charge du PE est abordée par les chirurgiens plasticiens de façon similaire à celle d'une otoplastie ou à la prise en charge d'une hypotrophie mammaire, c'est-à-dire une malformation congénitale à retentissement uniquement morphologique et donc psychologique [162].

Le rapport bénéfice/risque de ce type de chirurgie doit être acceptable, les complications rares [162]. Dans ce contexte et compte tenu de leur expertise, le traitement par implant en silicone sur mesure constitue une alternative idéale et moins invasive[163].

Toutefois, il est important de noter que la prothèse de comblement ne peut en aucun cas améliorer les altérations cardio-respiratoires. Les débats actuels sur les conséquences fonctionnelles et leur amélioration potentielle grâce à la chirurgie pariétale rendent difficiles l'harmonisation des indications opératoires, même au sein de la communauté des chirurgiens plasticiens.

IV.6.1. Indications

Dépendant du bilan fonctionnel réalisé et du positionnement des auteurs vis-à-vis des atteintes fonctionnelles cardio-respiratoires les principales indications retrouvées sont :

- Les indications de correction primaire du PE :
    - Pour certains auteurs, en dehors des cas de pectus excavatum symptomatiques avec une atteinte cardiaque, toutes les formes de pectus excavatum peuvent être traitées en utilisant une prothèse de comblement [164], rendant selon ces mêmes auteurs, les techniques de MIRPE et Ravitch obsolètes [164], [165]. Bien que la plupart des praticiens estiment que les patients devraient avoir terminé leur croissance ou être adultes pour bénéficier de cette technique, certains la proposent dès l'âge de 14 ans et sans limite d'âge par la suite [166].
    - Pour d'autres auteurs, l'utilisation de prothèses de comblement n'est justifiée que chez les patients adultes en fin de croissance, totalement asymptomatiques sur les plans cardiaque et respiratoire, en tant qu'alternative moins invasive pour la plupart des cas de pectus excavatum [167]–[171] ou les formes légère [172].
- Les indications de correction secondaire du PE :
    - Comme complément à la technique de MIRPE ou de la sternochondroplastie, cette méthode peut être envisagée en cas de résultats esthétiques insatisfaisants chez les patients adultes [171].
    - Chez l'adulte, en cas de récidive partielle ou totale de la déformation après l'ablation du matériel utilisé dans la MIRPE ou la sternochondroplastie [166].

Licence CC BY-NC-ND 3.0

- En cas de complication de la technique de MIRPE ou sternochondroplastie ayant entrainé le retrait précoce du matériel (infection ,gène fonctionnelle,déplacement, fracture du matériel) [166].

IV.6.2. Confection de la prothèse et techniques opératoires

IV.6.2.1. Confection de la prothèse

Il s'agit d'une prothèse composée d'élastomères de silicone incompressibles, de qualité médicale, sans enveloppe ni produit de remplissage, contrairement aux implants mammaires en gel de silicone. Les risques d'usure ou de ruptures sont considérés comme inexistants, et grâce au développement d'une enveloppe fibreuse d'exclusion péri-prothétique, il n'y a pas de rejet immunitaire. En raison de toutes ces caractéristiques, la prothèse est réputée avoir une durée de vie illimitée [173]. Ces implants sont uniques, spécifiques à chaque patient, et sont fabriqués par coulage de silicone à partir soit d'un moulage thoracique externe en plâtre, soit d'une prise d'empreinte interne virtuelle à partir de coupes scanographiques.

- Moulage thoracique (Figure 67) : La confection de la prothèse à partir d'un moulage en plâtre commence par la prise d'empreinte du thorax. Un moule négatif du thorax est réalisé en alginate, puis un moule positif en plâtre de Paris est moulé sur cette empreinte. Le moulage thoracique est ensuite enduit d'une fine couche de vernis. Une nouvelle fois, le plâtre est coulé dans la dépression, sur le moule, afin de combler la "perte de substance", et ainsi obtenir l'empreinte du pectus. Les finitions consistent à soustraire de manière arbitraire l'épaisseur des tissus mous afin d'adapter la prothèse, non pas au plan cutané, mais au plan sterno-chondro-costal, ce qui entraîne une imprécision non négligeable [174].

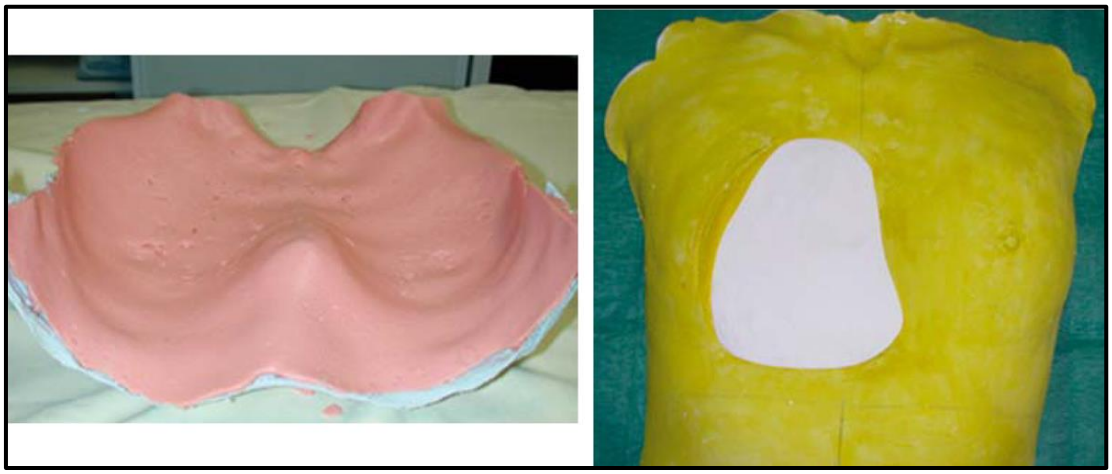

Figure 67 : Prothèse de comblement : moulage en plâtre ; Gauche : empreinte en négatif ; Droit : positif de l'empreinte avec prise d'empreinte de la dépression
Source 67 : André et al., « Pectus excavatum : correction par la technique de comblement avec mise en place d'une prothèse en silicone sur mesure en position rétromusculaire profonde ».

Licence CC BY-NC-ND 3.0

• Conception assistée par ordinateur (CAO) (Figure 68) : L'utilisation d'un scanner multi-barrettes de bonne qualité, avec des coupes millimétriques, permet d'obtenir à partir d'une reconstruction 3D précise du thorax un prototype de la prothèse. Afin d'améliorer le résultat esthétique, celle-ci est affinée en s'affranchissant du relief des parties molles, tels que le tissu adipeux, la masse musculaire et la glande mammaire, pour s'adapter au plan sterno-chondro-costal. Le but est de limiter la visibilité des bords de la prothèse ainsi que l'effet artificiellement plat de la paroi thoracique antérieure [174].

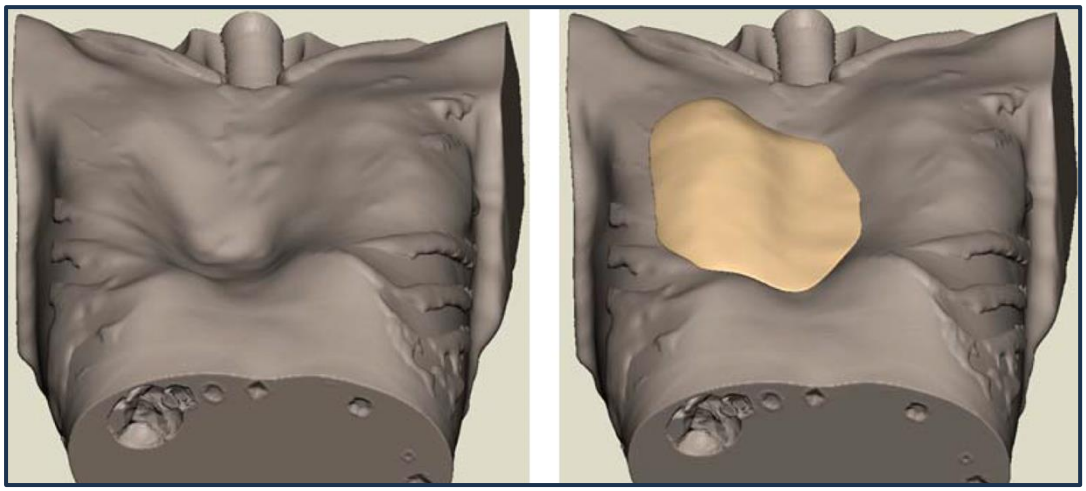

Figure 68 : prothèse de comblement : conception assisté par ordinateur
Source 68 : André et al., « Pectus excavatum : correction par la technique de comblement avec mise en place d'une prothèse en silicone sur mesure en position rétromusculaire profonde ».

IV.6.2.2. Technique opératoire

Historiquement, la prothèse était disposée en position sous-cutanée (Figure 69 B). Bien que toujours réalisée par certaines équipes, cette approche a été supplantée par un positionnement profond, rétro-pectoral à la partie supérieure et sous l'aponévrose antérieure des muscles droits à la partie inférieure (Figure 69 A). Cette modification vise à réduire la visibilité des bords de la prothèse et à maintenir celle-ci en position.

Licence CC BY-NC-ND 3.0

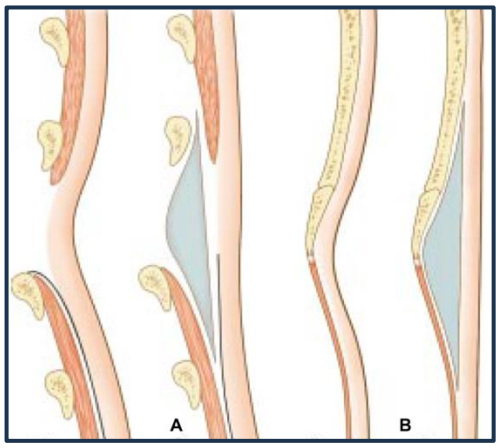

Figure 69:Position de la prothèse A : rétromusculaire et sous fascial ; B : sous cutanée
Source 69: Chavoin et al., « Traitement chirurgical des thorax en entonnoir par la technique de comblement ».

Les principales étapes de la technique chirurgicale avec un positionnement profond de la prothèse de comblement sont les suivantes [164], [175]:

• Dans un premier temps, un prototype de la future prothèse est disposé sur la paroi thoracique du patient afin de vérifier son bon positionnement et de tracer sa ligne périphérique définissant la future loge de réception (Figure 70).

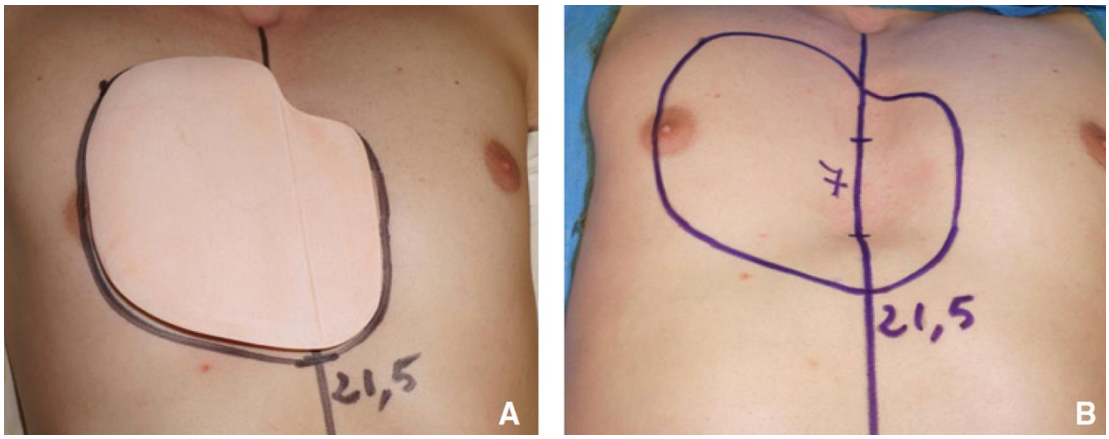

Figure 70 : Dessin préopératoire à l'aide du prototype
Source 70 : « Chirurgie simplifiée du pectus excavatum par implants sur mesure conçus par ordinateur ».

• L'abord se fait par une incision cutanée verticale médiane d'environ 6 à 9 cm. L'hémostase se doit d'être rigoureuse à chaque temps afin d'éviter la constitution d'un hématome post-opératoire précoce.

Licence CC BY-NC-ND 3.0

• Les muscles pectoraux sont libérés par section médiale et caudale des attaches musculaires sternales, costales et intercostales. La dissection s'étend de 1 cm au-delà des limites de la zone tracée sur la peau afin d'empêcher les bords fins de l'implant de se replier. Dans la partie caudale, après section des dernières insertions inférieures et latérales des muscles pectoraux, la zone de transition avec l'insertion des muscles droits de l'abdomen se dévoile. Leurs fascias antérieurs sont ouverts, permettant la disposition future sous-fasciale de la prothèse.

• L'implant stérile est transmis au dernier moment après contrôle de l'hémostase. Il est plié sur lui-même et introduit dans le bon sens en sous-musculaire. L'implant se déploie et se positionne spontanément dans la cavité (Figure 71). Une fois l'implant en place, son pôle inférieur est externalisé et une section d'environ 4 cm est réalisée sur la ligne médiane basse. Cela permet d'insérer la prothèse à cheval sur la cloison intermusculaire des muscles droits sous leur fascia antérieur (Figure 72).

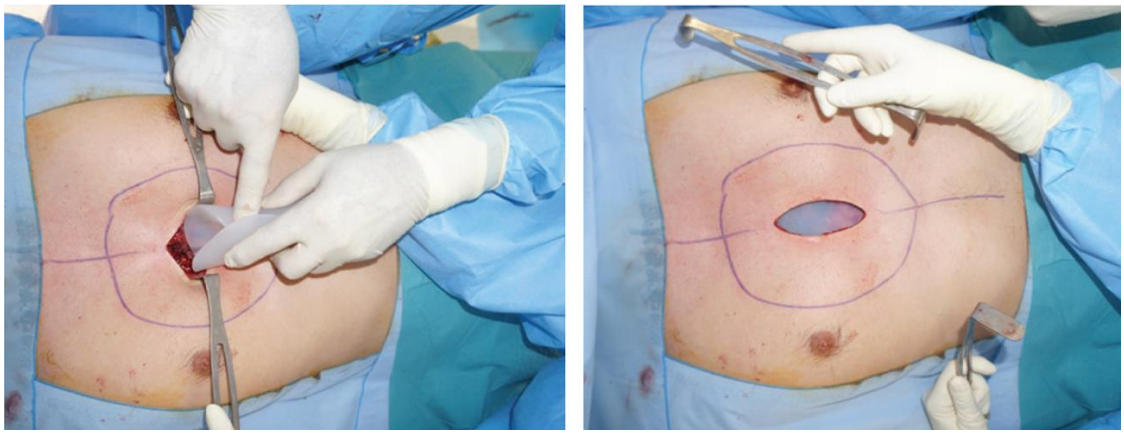

Figure 71 : positionnement de la prothèse dans sa loge
Source 71 : « Chirurgie simplifiée du pectus excavatum par implants sur mesure conçus par ordinateur ».

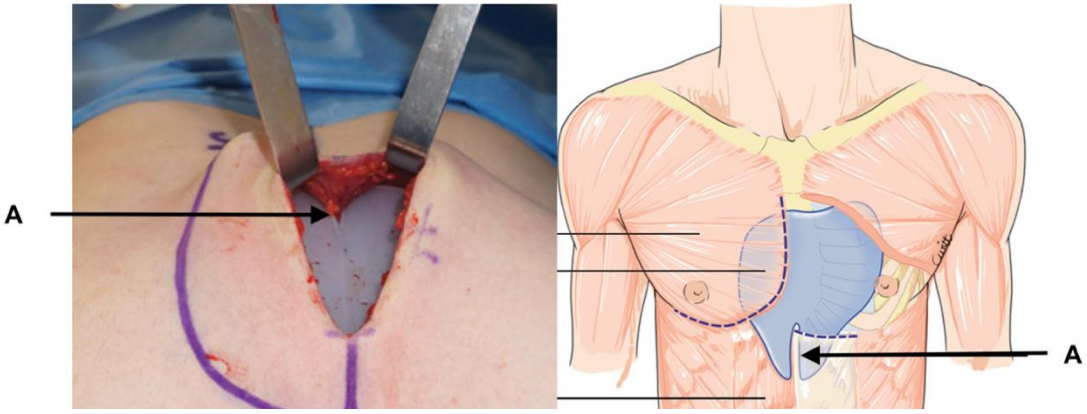

Figure 72 : prothèse à cheval sur la cloison intermusculaire ; A : cloison intermusculaire
Source 72 : « Chirurgie simplifiée du pectus excavatum par implants sur mesure conçus par ordinateur ».

Licence CC BY-NC-ND 3.0

• Finalement, la fermeture se fait en trois plans : fermeture des plans musculaires, des plans sous-cutanés et cutanés. La mise en place d'un drain aspiratif n'est pas systématique. En fin d'intervention, un pansement compressif est réalisé.

IV.6.2.3. Soins post-opératoire et suivi

La durée moyenne d'hospitalisation est de 3 jours. Une brassière de contention avec un support sternal doit être portée jour et nuit pendant 1 mois. En raison de la fragilité de la suture musculaire, il est déconseillé de porter des charges lourdes et de pratiquer des activités sportives sollicitant les membres supérieurs pendant une période de 3 mois. Un épanchement séreux est constant et nécessite une ponction le jour de la sortie, puis tous les 8 jours si la collection persiste. Le nombre de ponctions nécessaires varie en moyenne entre 2 et 5 [176].

IV.6.3. Complications

La grande majorité des corrections de PE par implants sur mesure se déroule sans complications graves, et les suites opératoires sont généralement simples [173]. La complication la plus fréquente est représentée par le sérome [164], [177]. Il est constant en post opératoire du fait du décollement et nécessite d'être drainé par ponctions percutanées répétées [173]. Négligé il peut entrainer des douleurs chroniques, un inconfort et la luxation de l'implant [177].

Les autres complications sont représentées par :

• L'hématome post opératoire précoce. Rare, il nécessite une reprise au bloc opératoire sans delai afin d'arreter le saignement [164], [173], [177]. En précaution, les anticoagulants sont proscrits de même qu'une activitée physique excessive et prématurée [173].

• Le déplacement de l'implant. Son risque est diminué par la bonne modélisation de la prothèse par CAO, sa position retromusculaire ,la ponction de séromes, ainsi qu'une contention continue pendant 1 mois [164], [177].

• La sous ou surcorrection par un défaut de design ou par variation pondérale . Il est necessaire non seulement d'attendre la fin de croissance mais également de garder une stabilité ponderale et musculaire au cours du temps [164].

• La visibilitée des bords de la prothèse est le plus souvent due à sa position sous cutanée. Son aspect est amélioré par une position profonde retro-musculaire et la bonne définition des bord de la prothèse par CAO [178] .

• L'infection de l'implant est rare .A germe pathogène ,elle doit entrainer le retrait du matériel associé a une antibiothérapie adaptée. Une nouvelle prothèse pourra être remise après 6mois . A germe saprophyte avec un epanchement séreux inflammatoire, le lavage précoce de la cavité et de l'implant permet parfois de préserver ce dernier [164].

Licence CC BY-NC-ND 3.0

• La perte de sensibilité cutanée en regard de la prothèse due au décollement est constante mais transitoire avec recupération centripète sur plusieurs mois [173].
• Rançon cicatricielle avec évolution parfois pathologique de la cicatrice [164], [177] .
• Inconforts, douleurs et rejet psychologique de l'implant [164], [177].
• Dyskinésies musculaires pouvant entrainer une gène chez l'homme musclé et mince lors des contractions des muscles pectoraux [164].
• Des atteintes fonctionnelles sous jacentes négligées peuvent être aggravées par la mise en place de volumineuses prothèses gènant l'ampliation thoracique [179].

IV.6.4. Efficacité

La procédure de comblement par prothèse permet la correction esthétique du PE en une seule intervention avec un faible risque de complications graves. [180]. Les durées opératoires sont plus courtes que par sternochondroplastie. La durée moyenne d'hospitalisation et les douleurs post-opératoires sont moindres en comparaison des techniques de MIRPE et Ravitch [181]. Toutefois les ponctions itératives de sérome sont nécessaires tous les 8 jours en consultation tant que ce dernier n'est pas résolu. Dans les séries de patients traités par implant les résultats cosmétiques sont généralement considérés comme bons ou excellents dans plus de 80% des cas [182]–[185] (Figure 73). On note une supériorité des prothèses conçues avec l'assistance de l'ordinateur [185]. Elles permettent chez la femme un repositionnement naturel des seins et dans le cas contraire de réaliser dans un second temps une mammoplastie [186]. Chavoin et al [185] retrouvent également une amélioration significative de fonctionnement social et émotionnel à long terme.

Figure 73 : Aspect préopératoire (A) et postopératoire (B) par prothèse de comblement
Source 73 : « Chirurgie simplifiée du pectus excavatum par implants sur mesure conçus par ordinateur ».

Licence CC BY-NC-ND 3.0

IV.7. Autres techniques

IV.7.1. Le lipofilling et système BRAVA®

Le lipofilling par transfert autologue de tissu adipeux semble pouvoir corriger dans une certaine mesure l'excavation du PE ainsi que l'asymétrie mammaire associée (Figure 74). Cette technique peut être une aide dans les formes mineures et en complément d'une technique MIRPE ou Ravitch [118] . Elle trouve rapidement ses limites dans les formes plus sévères, de par la quantité de matériel adipeux nécessaire [187] ainsi que par l'adhésion étroite de la peau pré sternale empêchant son expansion [188]. La perte de greffon est estimée à 30-50% et plusieurs séances peuvent être nécessaires à plusieurs mois d'intervalle [189].

Dans la plupart des cas, les patients atteints de PE, sont typiquement jeunes, minces avec un manque de graisse transférable empêchant la réalisation du lipofilling [188]. De plus, le tissu adipeux greffé étant régi par les mêmes règles physiologiques, le patient devra être informé du risque de variabilité de la correction en cas de perte pondérale.

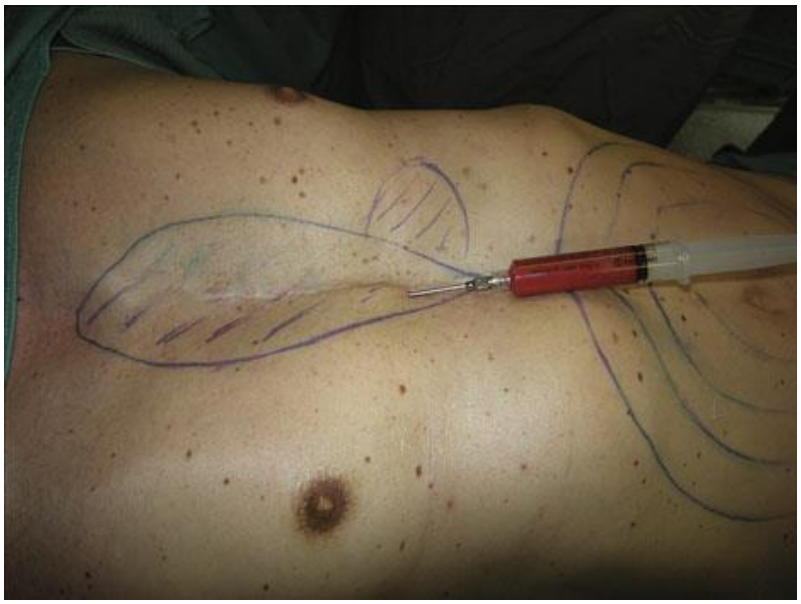

Figure 74: Injection de tissu adipeux autologue présternale
Source 74:Schwabegger, Congenital Thoracic Wall Deformities

L'application du système BRAVA ® utilisé comme procédure d'augmentation du volume mammaire sans prothèse permettrait théoriquement l'amélioration du rendement du lipofilling. Cette dernière permet via un système aspiratif de créer un œdème et une augmentation de la perfusion sanguine des seins afin de préparer le lit des injections de tissu adipeux [190]–[192], pour améliorer les taux de survie des greffons et donc le volume mammaire [193], [194].

Licence CC BY-NC-ND 3.0

Ce principe appliqué au PE via le Vacuum Bell pourrait préparer le tissu sous cutané pré-sternal à la réception de tissu adipeux et améliorer l'effet de correction [188].

En cas de résultat jugé décevant par le patient et s'il le souhaite, la mise en place d'une prothèse d'élastomères de silicone est réalisable après un délai de 6 mois [189].

IV.7.2. Comblement par copeaux de cartilages

Cette technique de comblement utilise des copeaux de cartilage costal réunis et enveloppés dans un maillage résorbable pour former une structure correctrice, similaire à celle d'une prothèse en silicone.

Son utilisation requière l'existence d'un site donneur représenté par une protrusion costale avec du cartilage en abondance. Ses indications concernent donc le PE léger et asymétrique, les formes combinées de PE et PC ainsi que des déformations résiduelles post MIRPE ou Ravitch [188].

L'intervention consiste tout d'abord aux prélèvements des copeaux de cartilage du côté de la protrusion et l'enveloppement de ceux-ci dans un maillage résorbable flexible (Figure 75). Ce dernier est intégré au sein de la zone de décollement sous musculaire ou sous cutanée pré-sternal en regard de la zone à corriger. Une fois implanté, des manipulations digitales externes permettent une mise en forme adéquate de la correction (Figure 76). Contrairement au lipofilling, le taux de résorption est faible et la structure est incorporée à vie sans modification de volume selon l'évolution du poids corporel [188].

Figure 75: réalisation de la loge d'insertion (gauche) pour les copeaux de cartilage au sein d'un maillage résorbable (droite)
Source 75: Schwabegger, Congenital Thoracic Wall Deformities

Licence CC BY-NC-ND 3.0

Figure 76: insertion des copeaux (gauche), modelage externe des copeaux de cartilage (droite)
Source 76:Schwabegger, Congenital Thoracic Wall Deformities

IV.7.3. Lambeaux

Chez les patients adultes, les lambeaux microvasculaires et locaux représentent un arsenal thérapeutique supplémentaire de second plan, par comblement de la déformation [118], [188] avec du tissu vascularisé autologue. Ils nécessitent une expertise des procédures, ainsi que de la microchirurgie [118].

Ces lambeaux trouvent leurs indications chez des patients présentant des PE sans atteinte fonctionnelle cardio-respiratoire, demandeurs de prise en charge esthétique et refusant un remodelage par sterno-chondroplastie, mini-invasive par MIRPE ou l'utilisation de matériel prothétique [118], [188]. Ils ne sont pas indiqués chez l'enfant et l'adolescent en croissance pour lesquelles des méthodes moins invasives et plus simples sont disponibles [118].

Les lambeaux musculaires délabrants ne doivent pas être utilisés dans cette indication. Ils nécessitent une dénervation pour éviter les phénomènes de contraction musculaire involontaire et subissent ainsi une perte de volume par amyotrophie [118].

Le lambeau local (Figure 77) trouve de rares indications chez les femmes avec un PE léger à modéré associé à une asymétrie mammaire. Après désépithélialisation, l'excèdent de tissu d'un des deux seins pour être utilisé pour remplir la cavité pré sternale. Cela implique que la maturation des seins soit finie, d'avoir un pli sous mammaire bien défini ainsi que des seins asymétriques avec hyperplasie d'un côté [118].

Licence CC BY-NC-ND 3.0

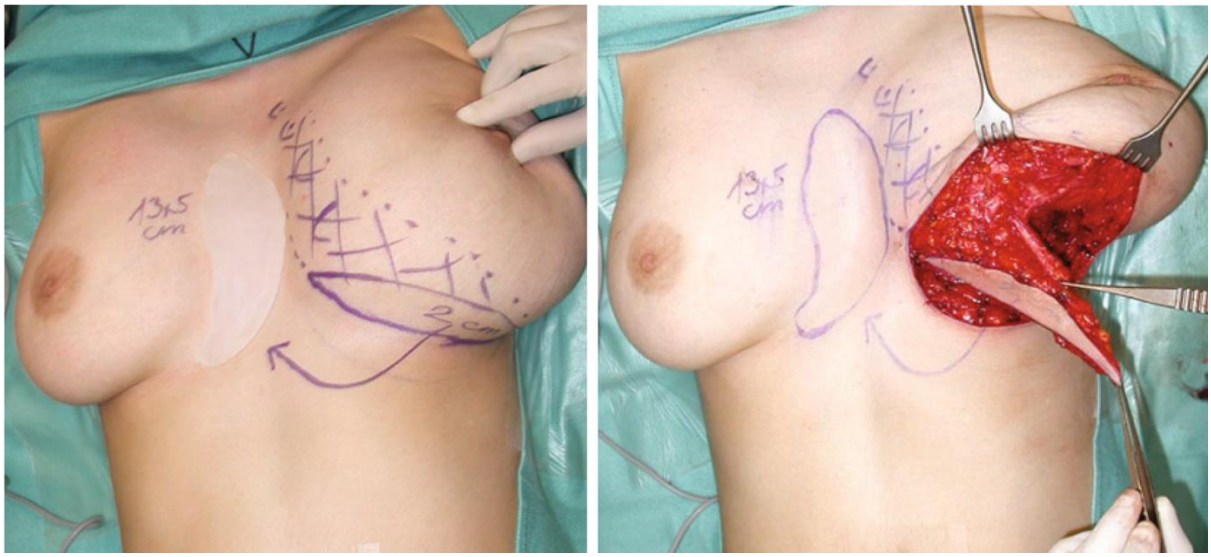

Figure 77: Lambeau local
Source 77 : Schwabegger, Congenital Thoracic Wall Deformities

Trois grands types de lambeaux microvasculaires peuvent être utilisés en fonction des possibilités et des besoins de correction : le lambeau abdominal pédiculé de « TRAM » (Transverse Rectus Abdominis Myocutaneous), le lambeau inguinal et le lambeau fasciocutané libre infraglutéal (Figure 78) seule région où l'on peut gagner suffisamment de volume tissulaire chez les patients minces. Une fois prélevés ces lambeaux nécessitent d'être désipéthialisés et nécessitent la réalisation d'anastomoses vasculaires épigastriques supérieures ou mammaires internes avant d'être positionnés en profondeur [118].

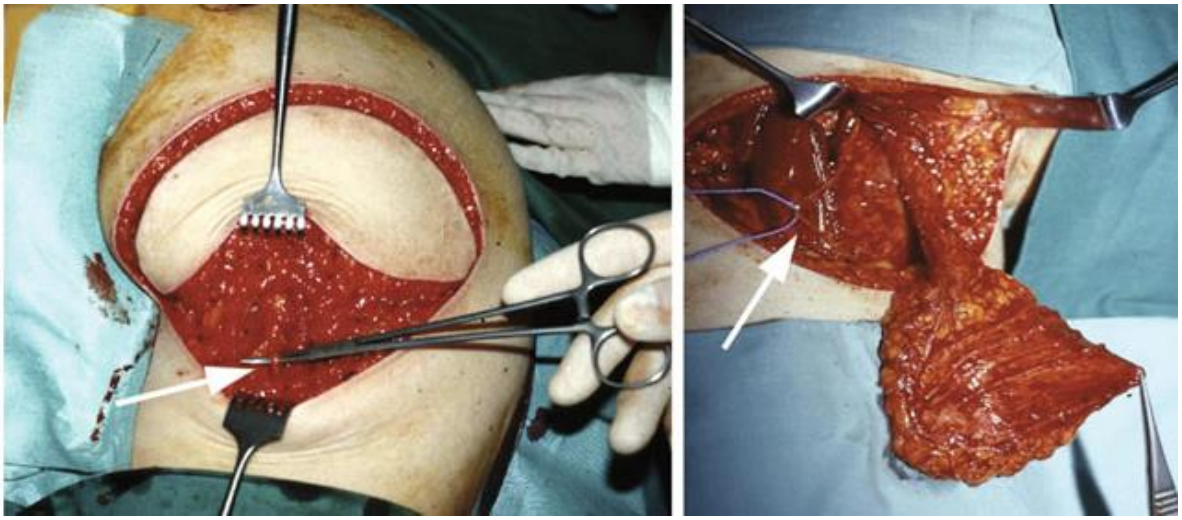

Figure 78: Llambeau fasciocutané libre infraglutéal
Source 78: Schwabegger, Congenital Thoracic Wall Deformities

Licence CC BY-NC-ND 3.0

Même entre des mains expérimentées, la redoutée complication vasculaire touche 5% des patients et fait courir le risque d'une perte de lambeau [188]. Les autres complications sont représentées par les séromes, infections, désunions cicatricielles et l'inconfort sensoriel temporaire en regard des sites donneurs [118]. Les lambeaux trop volumineux peuvent nécessiter des gestes de retouche ou lipoaspiration pour améliorer l'aspect esthétique. Les retouches pourront être réalisées 3 mois après la première intervention [118].

IV.7.4. Retournement sternal

Il s'agit d'un technique invasive basée sur le retournement à 180° de la concavité antérieure du sternum.

Elle nécessite l'exposition du plastron chondrosternal avec section des attaches xiphoïdienne des muscles droits de l'abdomen , du diaphragme ainsi que la mobilisation des muscles pectoraux [195]. La section transversale du sternum à hauteur du 2 ou 3ème espace intercostal au-dessus de la déformation, associée à la section verticale des cartilages costaux latéralement aux pédicules thoraciques internes, permet la mobilisation complète de la pièce sternochondrale [195]. Une rotation de 180° du plastron permet la transformation et la fixation de la concavité sternale du PE en convexité correctrice (Figure 79 et 80).

Initialement décrite sans préservation des pédicules mammaires internes, l'intervention était associée chez l'adulte à presque 50% de complications liées à la dévascularisation du plastron [195] avec entre autres nécroses, fistules et infections sternales[196].

Toute fois chez les enfants, le retournement du sternum sans revascularisation peut conduire à une « prise de greffe » et l'absence de nécrose [156] .

La technique d'éversion sternale vascularisée par préservation d'au moins un pédicule thoracique interne ou anastomose vasculaire parut dans les premiers mois de vie très prometteuse mais n'a finalement pas été couronnée de succès[197], [198]. La complexité de l'intervention chirurgicale, les complications [198], ainsi que le temps et les efforts chirurgicaux ont contribué à l'abandon de ce type de remodelage au profit des techniques moins invasives de type MIRPE [156], [199]. Cette intervention initialement conçue pour tout type de PE pourrait garder certaines indications chez l'adulte en cas de chirurgie cardiaque concomitante[195] et de PE asymétrique où les autres techniques ne permettraient pas un remodelage sternochondral optimal [156].

Licence CC BY-NC-ND 3.0

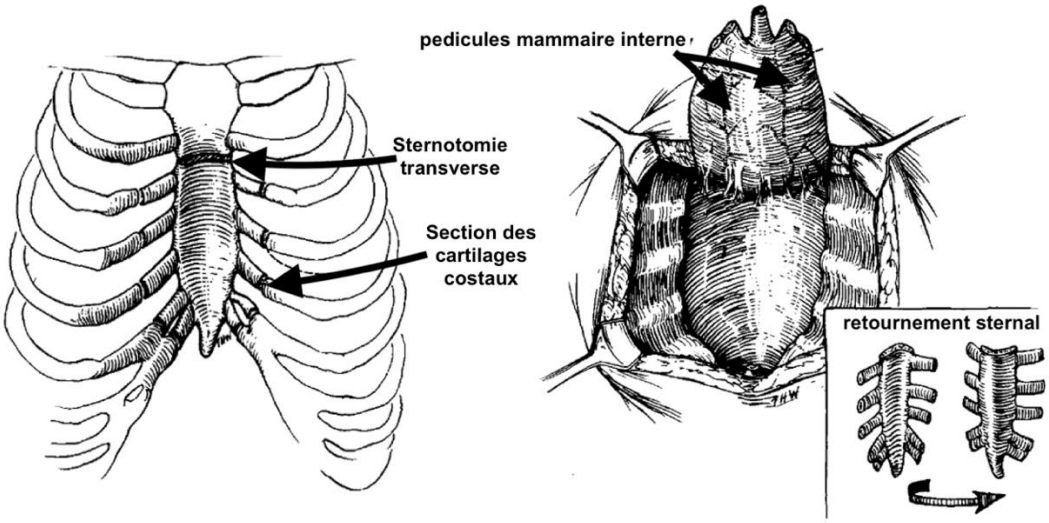

Figure 79 : retournement sternal ,Gauche : section sternum et côtes ; Droite : retournement
Source 79 : Hawkins, Ehrenhaft, et Doty, « Repair of Pectus Excavatum by Sternal Eversion ».

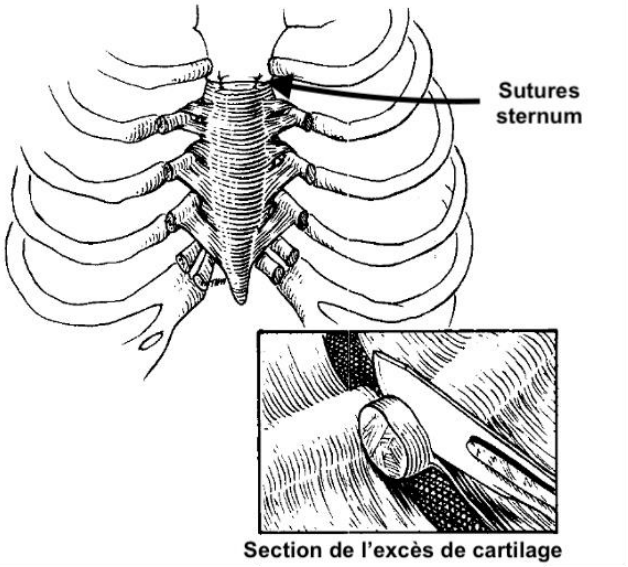

Figure 80 : fixation sternal après retournement , résection de l'excès de cartilage
Source 80: Hawkins, Ehrenhaft, et Doty, « Repair of Pectus Excavatum by Sternal Eversion ».

Licence CC BY-NC-ND 3.0

IV.7.5. 3MP Device: Magnetic Mini-mover procedure

Actuellement en étude de phase III, le système est développé pour la population pédiatrique en alternative de la technique mini-invasive MIRPE et de la sternochondroplastie [200].

Le dispositif utilise la force magnétique entre un aimant inséré sous le sternum par voie sous xiphoïdienne et un corset porteur d'un deuxième aimant devant être porté 16h/ jours sur une durée de 24 mois (Figure 81). L'objectif est de produire une force d'attraction externe, continue et indolore sur le sternum pour un remodelage progressif[200], [201].

Le dispositif est actuellement testé sur une population avec des critères stricts d'inclusion et d'exclusion :

- Principaux critères d'inclusion [201]:
    - PE avec index severité Haller >3,5
    - Age entre 8 et 14 ans
    - Début de la croissance rapide de la puberté documenté par une radiographie de la main/du poignet au début ou à la moitié de la puberté (défini comme l'âge osseux chez les femmes de 7 à 13 ans et chez les hommes de 9 à 14 ans).
- Principaux critères d'exlusions [201]:
    - malformation thoracique complexe (exemple : syndrome de Poland)
    - anomalie congenitale non liée au PE, y compris scoliose, fusion vertebrale.
    - pathologie cardiaque, pathologie respiratoire nécessitant des corticoides
    - dispositif médical implantable: pacemaker/stimulateur cardiaque
    - personne de l'entourage proche portant un pacemaker

Les résultats de la phase 1 ont permis d'évaluer la sureté du matériel, l'absence de conséquences cardiaques et hémodynamiques d'un champ magnétique de 1,5T proche du cœur. Il n'a pas été démontré d'amélioration significative de la déformation mais le dispositif semblerai plus efficace entre 8-12ans [200]. L'avenir et les résultats nous informeront si ce dispositif trouvera une place au sein de l'arsenal thérapeutique.

Licence CC BY-NC-ND 3.0

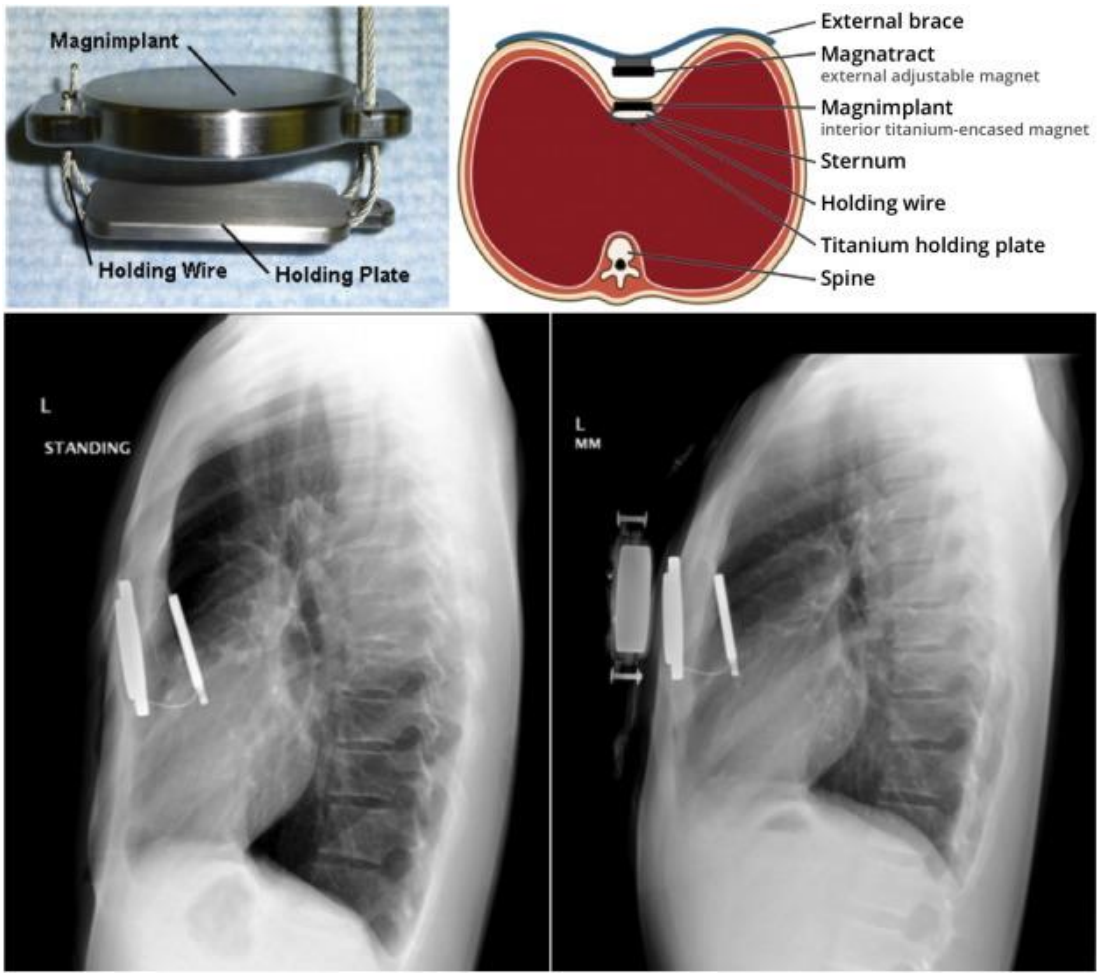

Figure 81 : dispositif magnétique implanté (haut) , fonctionnement avant (bas et gauche) et avec mise en fonction (bas droite)
Source 81 : Graves et al., « Magnetic Mini-Mover Procedure for pectus excavatum IV ».

Licence CC BY-NC-ND 3.0

V. Meta-analyse : évaluation de la fonction cardio-respiratoire au repos et à l'effort avant et après chirurgie d'avancée sternale

V.1. Contexte

Le pectus excavatum (PE), malformation de la paroi thoracique antérieure la plus fréquente [202], fait l'objet de nombreux débats et controverses concernant ses répercussions fonctionnelles et sa prise en charge [7]–[9], [203]. L'étiologie reste à ce jour inconnue, et la majorité des cas est considérée comme idiopathique [2]. Bien que facilement reconnaissable, l'évaluation de sa sévérité clinique et fonctionnelle peut être influencée par la subjectivité du clinicien et du patient. Le PE peut être diagnostiqué dès la première année de vie et le plus souvent à la préadolescence, avec une aggravation de cette dernière lors de la phase de croissance rapide pubertaire [2]. Pendant la période infantile, la déformation sera le plus souvent asymptomatique et responsable d'une gêne esthétique isolée [6]. Avec l'augmentation des activités à l'adolescence, des plaintes peuvent apparaître, telles que des douleurs, des symptômes fonctionnels cardio-respiratoires, notamment une dyspnée à l'effort, une intolérance à l'exercice, une limitation de l'endurance et des palpitations [6]. L'absence de directives conduit à l'hétérogénéité des évaluations de la sévérité de la déformation, de ses possibles répercussions cardio-respiratoires, et par conséquent de sa prise en charge. Sujet à controverse dans la littérature depuis des décennies, l'impact du PE sur la fonction cardio-respiratoire et son amélioration après correction chirurgicale de la déformation semblent se confirmer pour certains auteurs. De ce fait, l'évaluation ainsi que le panel thérapeutique disponible, sujet à débat et à "affaire d'écoles", ne doivent pas être réinventés mais probablement mieux indiqués et standardisés. En effet, nous pouvons différencier deux grands types de thérapeutique : celles intervenant sur la déformation ostéo-cartilagineuse, qu'elles soient chirurgicales (MIRPE, Sternochondroplastie selon Ravitch) ou non (Vacuum bell), ayant un effet correcteur sur le pectus et théoriquement sur ses conséquences cardio-pulmonaires, et celles n'intervenant pas sur la structure ostéo-cartilagineuse (prothèse sous cutanée, lipofilling, lambeaux). Il est important et urgent de pouvoir standardiser nos pratiques et d'offrir au patient une vue objective du panel thérapeutique accessible en fonction de la sévérité de sa déformation et de ses possibles conséquences fonctionnelles et psychologiques.

Nous nous sommes posé une question essentielle pour la prise en charge du PE : la chirurgie d'avancée sternale par MIRPE ou la sternochondroplastie de type Ravitch modifiée améliore-t-elle la fonction cardio-respiratoire au repos et à l'exercice chez les patients atteints de pectus excavatum congénital ? Pour y répondre nous avons réalisé une revue de la littérature et une méta-analyse.

Licence CC BY-NC-ND 3.0

L'objectif final est de pouvoir développer un algorithme décisionnel d'aide à la prise en charge personnalisée pour chaque patient, en prenant en compte de multiples facteurs : l'atteinte cardio-respiratoire préopératoire, la sévérité et l'évolutivité de la déformation, l'âge du patient et son potentiel de croissance, les antécédents pouvant influencer la prise en charge, le choix éclairé du patient, ses préférences concernant le type de prise en charge, ainsi que son objectif principal : fonctionnel et/ou esthétique.

V.2. Matériel et méthode

L'étude a été réalisée conformément aux lignes directrices et aux recommandations internationales pour les revues systématiques et les méta-analyses : PRISMA (Preferred Reporting Items of Systematic reviews and Meta-Analyses) [204], [205].

V.2.1. Recherche bibliographique

Avant de procéder à cette revue de la littérature et méta-analyse, une analyse des articles publiés dans PUBMED, cochrane et medline a été réalisée afin de rechercher si une étude similaire avait déjà été publiée. Nous avons également vérifié sur le site *PROSPERO* (International Prospective Register of Systematic Reviews) qu'une analyse identique n'était pas en cours.

Une analyse détaillée des bases de données de PUBMED, Medline et cochrane a été réalisée (de janvier à mars 2023) utilisant les mots clés suivants : Pectus excavatum (OR) funnel chest (AND) cardiac function (OR) cardiopulmonary function. Les articles ont été triés et sélectionnés par leur titre puis l'abstract par deux relecteurs à l'aide du logiciel Rayyan. Une fois sélectionnés, les articles ont été examinés en texte intégral pour l'inclusion ou l'exclusion finale. En cas de désaccord au cours du processus entre les deux examinateurs, un accord a été trouvé par discussion. L'extraction des données a été réalisée par les deux membres ayant effectué la sélection des articles et a été enregistré dans un document Excel.

V.2.2. Critères de sélections

Les critères d'inclusion ont été les suivants : les articles devaient être en Anglais et être : soit une cohorte observationnelle prospective ou rétrospective, des cas-témoins soit des essais contrôlés randomisés ou non-randomisés, ils devaient comporter l'étude de la fonction cardiaque et/ou respiratoire avant et après l'intervention au repos et/ou à l'effort. La technique opératoire utilisée devait être une chirurgie d'avancée sternale par technique mini-invasive MIRPE ou sternochondroplastie de type *Ravitch* modifié pour la correction de PE congénital.

Nous avons exclu les articles qui n'étaient pas en Anglais, ceux où nous n'avions pas d'information sur les fonctions cardiaques et/ou pulmonaires avant et après l'intervention, les

Licence CC BY-NC-ND 3.0

PE iatrogène ou acquis, les PC, les déformations complexes de la paroi thoracique. Étaient également exclus les publications avec des patients atteints de pathologies cardiaques et/ou pulmonaires préexistant ainsi que des pathologies musculosquelettiques associées. Il n'y avait pas de critères d'exclusion liés à l'âge.

V.2.3. Extraction des données

Toutes les données ont été extraites des textes, tableaux et figures des articles. Les deux relecteurs ont examiné indépendamment chaque article. Les divergences entre les deux évaluateurs ont été résolues par discussion et consensus.

Les informations suivantes ont été extraites de chaque article :

- Article : Auteur, pays,année, journal, titre, type d'étude.
- Patients : nombre de patients au total et ceux inclus avec âge, genre, poids, taille, suivi au cours du temps.
- La technique chirurgicale : MIRPE ou sternochondroplastie.
- Le suivi : délai par rapport à l'intervention et durée totale ; présence ou absence de barre rétrosternale lors des évaluations post-opératoires.
- Les caracteristiques du pectus excavatum : formes symetrique ou asymétrique , index de sévérité radiologique (Index de Haller, Index de Correction), la présence d'une compression cardiaque.
- Les examens paracliniques réalisés : TDM, IRM, ETT, ETO, EFR, épreuve d'effort
- Données de la fonction cardiaque au repos : le débit cardiaque (Qc),le Cardiac Index, le volume d'éjection systolique (VES) ventriculaire Gauche et la fraction d'éjection ventriculaire gauche (FEVG).
- Données de la fonction respiratoire au repos : volume expiré au maximum en une seconde (VEMS), capacité vitale forcée (CVF), capacité vitale (CV) et volume pulmonaire total (VPT).
- Données d'effort : VO2max, 02pulse.

V.2.4. Critères de jugement

Le critère de jugement associé à l'objectif principal était le calcul de la différence moyenne entre les valeurs pré et post opération pour chaque paramètre, soit :

- Pour la fonction cardiaque de repos :débit cardiaque (L/min) , cardiaque index (L/min/m2), Volume d'ejection systolique (VES) ventriculaire gauche (ml), la fraction d'éjection ventriculaire gauche (FEVG) (%).

Licence CC BY-NC-ND 3.0

- Pour la fonction respiratoire de repos : le volume expiré au maximum en une seconde (VEMS) (L/s , % de norme attendue pour l'âge/la taille), la capacité vital forcée (CVF) (L ; % de norme attendue pour l'âge/la taille), la capacité vitale (CV :L) et le volume pulmonaire total (VPT) (L ; % de norme attendue pour l'âge/la taille).
- Pour les capacités d'exercice : VO2max (ml/kg/min ; mL/min ; % de norme attendue pour l'âge/taille), VO2max AT(ml/kg/min ; % de norme attendue), O2pulse (mL/battement ; % de norme attendue).

V.2.5. Analyse statistique :

Il s'agit d'une méta-analyse quantitative menée en 2023. Un total de 21 articles ont été inclus dans l'étude. Les analyses statistiques ont été réalisées à l'aide du logiciel Stata 11®. Le seuil de significativité pour l'ensemble des analyses statistiques a été fixé à 0,05.
L'analyse principale consiste en la détermination des indicateurs quantitatifs poolés liés à la prise en charge du pectus excavatum. La différence de moyenne standardisée (SMD) permet d'estimer la taille de l'effet entre le pré et post-opératoire sur les differentes variables étudiées. Un modèle à effets aléatoires a été utilisé car l'hétérogénéité était significative. Dans chaque analyse, les articles ont été pondérés en regard de leur effectif de population. Une amélioration significative des variables étudiées est définie par une différence de moyenne (préopératoire – postopératoire) négative, les valeurs post-opératoire étant supposées supérieures aux pré-opératoires, ainsi que par un intervalle de confiance à 95% ne comprenant pas le 0 et un $p<0,05$ sans préjuger de son sens.
L'analyse principale a consisté à pooler l'ensemble des techniques d'avancement sternal (MIRPE et Ravitch) en analysant les differentes variables .
Dans un second temps, des analyses en sous groupes sur l'âge (supérieur ou inferieur à 18ans) et la technique opératoire (MIRPE , MIRPE avec la barre en place lors du contrôle post-opératoire , MIRPE dont la barre a été retirée lors du contrôle post-opératoire et Ravitch) ont été réalisées afin d'explorer l'hétérogénéité.

Licence CC BY-NC-ND 3.0

V.3. Résultats

V.3.1. Recherche bibliographique

Au total, 401 références ont été identifiées grâce à des recherches dans des bases de données électroniques. Après exclusion des doublons 389 articles potentiellement pertinents ont été retrouvés. 348 articles ont été exclus après évaluation par le titre et l'abstract. Après application des critères de sélection, 21 études [8], [206]–[225] ont finalement été retenues (Figure 82). L'article de de Al-Assiri [222] comportait 2 groupes différents par la technique opératoire utilisée (MIRPE classique et MIRPE modifié), il a été décidé d'étudier chaque groupe comme un article à part entière . Il en a été de même pour l'article de Liu [211] qui comportait une technique opératoire (MIRPE) mais deux groupes d'âges distincts (Groupe A : âge entre 3 et 12 ans et Groupe B : âge > 12 ans). Nous avons donc retrouvé 21 articles que nous avons considérés comme un total de 23 (Tableau 5) représentant 1087 patients avec un âge moyen de 18.93 ans.

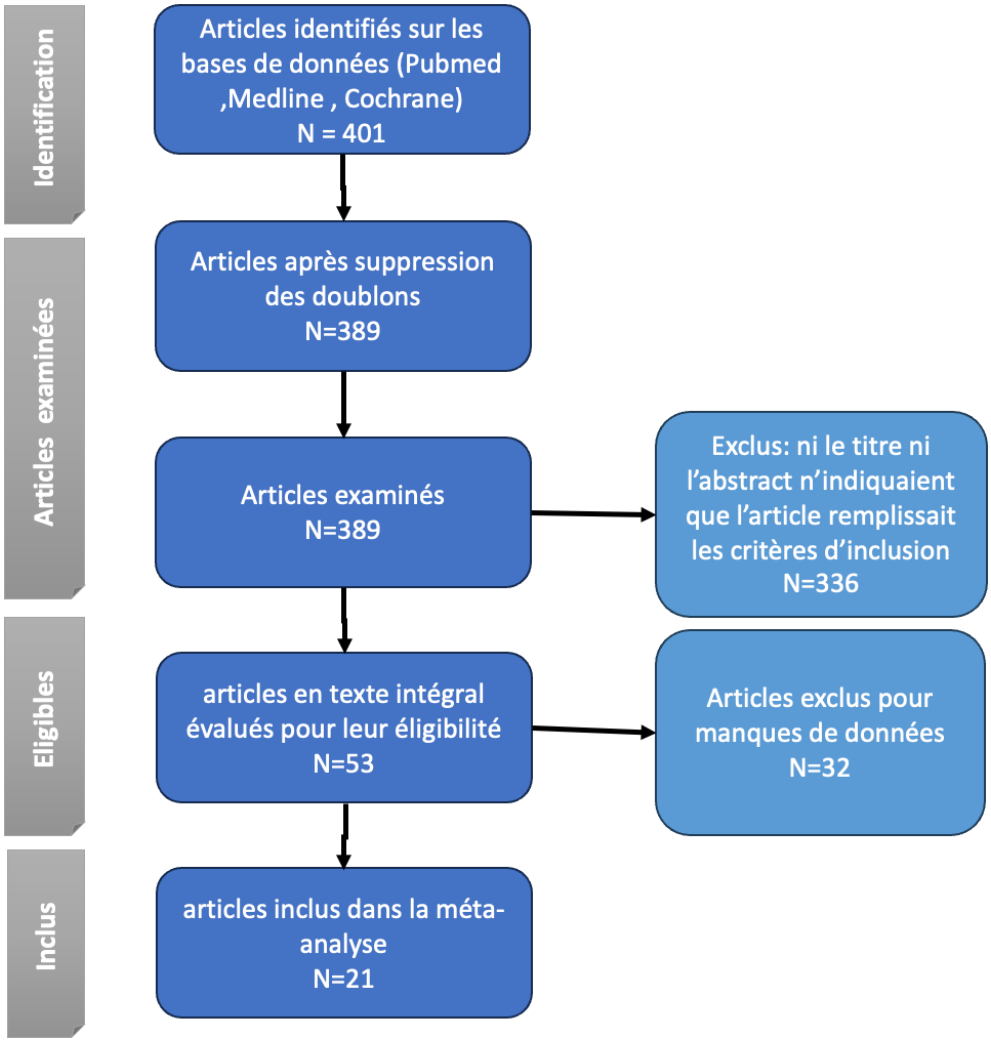

Figure 82:Flowchart

Licence CC BY-NC-ND 3.0

Tableau 5 : Caractéristiques des articles inclus

Auteur	Année	Pays	Design étude	Effectif	Age moyen (années)	Technique	Exploration		
							Cardiaque	Respiratoire	Exercice
Bawazir **[219]**	2005	Canada	Prospective	48	13,5	MIRPE	Qc, cardiac index, VES	VEMS,CVF, CV, CPT	VO2max
O'Keefe **[218]**	2013	Canada	Prospective	67	13,9	MIRPE	Qc, cardiac index VES	VEMS, CVF, CV, CPT	VO2max , O2pulse
Tang**[226]**	2011	Danemark	Prospective	40	15,5	MIRPE	FEVG	VEMS, CVF	VO2max
Das **[227]**	2019	USA	Prospective	24	12,9	MIRPE		VEMS, CVF	VO2max, O2pulse
Kelly Jr **[220]**	2013	USA	Prospective	159	NA	MIRPE et Ravitch		VEMS, CVF, CPT	O2pulse
Sigalet **[217]**	2007	Canada	Prospective	26	13,2	MIRPE	Qc, cardiac index, VES	VEMS, CVF, CV, CPT	VO2max, O2pulse
* Al-Assiri **[228]**	2009	Canada	Prospective	15	13,5	MIRPE	Qc, cardiac index, VES	VEMS, CVF, CPT	VO2max, O2pulse
*Al-Assiri **[228]**	2009	Canada	Prospective	15	15	MIRPE Modifié	Qc, cardiac index, VES	VEMS, CVF, CPT	VO2max, O2pulse
Wurtz **[229]**	2012	France	Rétrospective	160	25	Ravitch			VO2max, O2pulse
Hu **[225]**	2008	Chine	Rétrospective	40	NA	Ravitch	VES , FEVG	VEMS, CVF, CV, CPT	
Töpper **[214]**	2016	Allemagne	Prospective	38	21	MIRPE	VES,FEVG		
Morshuis **[213]**	*1994*	*Pays-Bas*	Prospective	35	17,9	Ravitch		VEMS, CPT	VO2max
Neviere **[230]**	2013	*France*	Prospective	20	32	Ravitch		VEMS, CVF, CPT	VO2max, O2pulse
Huang **[212]**	*2008*	Chine	Prospective	10	19,6	MIRPE	FEVG	VEMS, CVF	
Liu* **[211]	*2022*	Chine	rétrospective	31	6,4	MIRPE	VES,cardiac index,FEVG	VEMS, CV	
Liu* **[211]	*2022*	Chine	rétrospective	31	14,7	MIRPE	cardiac index, VES,FEVG	VEMS, CV	
*Quigley***[210]**	*1996*	USA	Prospective	36	16	Ravitch		CVF	VO2max, O2pulse
Neviere **[231]**	*2011*	France	Prospective	70	27	Ravitch	FEVG	VEMS, CVF, CPT	VO2max, O2pulse
Jaroszewski **[8]**	*2022*	USA	rétrospective	130	32,4	MIRPE			VO2max, O2pulse
Sigalet **[208]**	*2003*	USA	Prospective	11	13,5	MIRPE	Qc, cardiac index,VES	VEMS,CVF, CV, CPT	VO2max
*Udholm***[207]**	*2015*	Danemark	Prospective	15	32	MIRPE		VEMS, CVF	VO2max
Krueger **[206]**	*2010*	Suisse	Prospective	17	28	Ravitch	FEVG		
Maagaard **[232]**	2013	Danemark	Prospective	49	15,5	MIRPE	FEVG	VEMS	VO2max

* : les articles de Al-Assiri [228] et Liu [211] sont représentés par deux lignes du fait de la présence de 2 groupes distincts dans leurs analyses.

Licence CC BY-NC-ND 3.0

V.3.2. Fonction cardiaque au repos

L'analyse méta-analytique Globale (sans distinction des techniques opératoire ni de l'âge), retrouve une amélioration significative ente pré et post-opératoire de l'ensemble des variables étudiés (Tableau 6):

Tableau 6: Analyse globale

Fonction	***Variable***	***SMD IC95%***	***SMD p***	***Articles inclus MIRPE***	***Articles inclus Ravitch***
Cardiaque	Qc (L/min)	-0,95 [-1,87 ; -0,03]	P=0,042	5	0
	Cardiaque index (L/m2)	-2 [-3,42 ; -0,59]	P=0,03	6	0
	VES VG (mL)	-1,95 [-2,98 ; -0,99]	P=0,001	6	1
	FEVG %	-1,15 [-2,10 ; -0,21]	P=0,034	4	3
Respiratoire	VEMS (L/s)	0,01 [-0,51 ;0,54]	P=0,912	7	3
	VEMS (% VT)	-0,3 [-0,86 ;0,27]	P=0,302	10	3
	CVF (L)	0,03 [-0,55 ; 0,61]	P=0,914	7	4
	CVF (% VT)	0,36 [-0,19 ; 0,91]	P=0,2	8	3
	CV (L)	0,16 [-0,92 ; 1,11]	P=0,887	5	1
	CPT (L)	-0,03 [-0,59 ;0,53]	P=0,906	5	3
	CPT (%VT)	0,36 [-0,3 ; 1,02]	P=0,284	5	3
Exercice	VO2max (ml/kg/min)	-0,34 [-0,48 ; -0,2]	P<0,0001	9	5
	VO2max (%VT)	-0,55 [-2,15 ; 0,26]	P=0,124	7	3
	O2 pulse (L/battement)	-0,47 [-0,60 ; -0,33]	P<0,0001	2	5
	02 pulse (%VT)	-0,65 [-0,99 ; -0,31]	P<0,0001	5	2

- Pour le debit cardiaque ,toutes les mesures ont été réalisées par des études effectuant la technique de MIRPE (Tableau 5). Celui-ci présente une augmentation significative post-opératoire (p=0,042). Dans son analyse de sous-groupe (Tabeau 7), il n'est plus retrouvé d'amélioration lorsque la barre retrosternale a été retirée en amont du contrôle post-opératoire mais persiste lorsque la barre est encore présente (p=0,034).
- Toutes les mesures de l'index cardiaque ont également été réalisées par des etudes effectuant la technique de MIRPE (Tableau 5) . Il présente une amélioration post-opératoire significative (p=0,03).
- Les mesures de volume d'ejection systolique (VES) ventriculaire gauche (VG) ont été réalisées par des études réalisant des techniques de MIRPE et de sternochondroplastie (Tableau 5), celui-ci présente une augmentation significative post-opératoire (p= 0,001).
- Finalement, la FEVG présente également une amélioration post-opératoire significative (p=0,034).

Licence CC BY-NC-ND 3.0

Tableau 7: Analyses en sous-groupes

Variable	*Sous-groupe*	*SMD IC95%*	*SMD p*	*Articles inclus MIRPE*	*Articles inclus Ravitch*
Qc (L/min)	MIRPE (avec et sans barre au contrôle)	-0,95 [-1,87 ; -0,03]	P=0,042	5	0
	MIRPE (avec barre au contrôle)	-0,96 [-1,84 ; -0,07]	P=0,034	1	0
	MIRPE (sans barre au contrôle)	-0,95 [-2,02 ; 0,11]	P=0,078	4	0
	Ravitch	NA	NA	NA	NA
	Age <18ans	-0,95 [-1,87 ; -0,03]	P=0,042	5	0
	Age >18ans	NA	NA	NA	NA
VEMS (L/s)	MIRPE (avec barre au contrôle)	-0,08 [-0,59 ; 0,44]	P=0,774	4	0
	MIRPE (sans barre au contrôle)	0,03 [-1,21 ; 1,27]	P=0,961	5	0
	Ravitch	0,02 [-0,22 ; 0,27]	P=0,843	3	0
	Age <18ans	-0,00[-0,91 ; 0,90]	P=0,998	6	0
	Age >18ans	0,11 [-0,17 ; 0,38]	P=0,452	1	2
VO2max (ml/kg/min)	MIRPE (avec et sans barre au contrôle)	- 0,35 [-0,52 ; 0,19]	P<0,0001	9	0
	MIRPE (avec barre au contrôle)	-0,38 [-0,79 ; 0,03]	P=0,071	5	0
	MIRPE (sans barre au contrôle)	-0,21 [-0,42 ; 0,01]	P=0,057	4	0
	Ravitch	-0,40 [-0,57 ; -0,24]	P<0,0001	5	0
	Age <18ans	-0,26 [-0,50 ; -0,22]	P=0,033	7	2
	Age >18ans	-0,41 [-0,56 ; -0,27]	P<0,0001	2	3

V.3.3. Fonction respiratoire au repos

L'analyse globale n'a pas retrouvé d'amélioration après chirurgie d'avancement sternale sur l'ensemble des variables étudiées (Tableau 6). Il est en est de même pour l'analyse du VEMS en sous-groupe (Tableau 7).

V.3.4. Fonction à l'exercice

L'analyse globale (MIRPE et Ravitch) retrouve une amélioration significative post-opératoire de la V02 max en ml/kg/min (p<0,0001) (Figure 83). Il n'en est pas de même lors de son analyse en % de la valeur théorique attendue (Tableau 6).

Licence CC BY-NC-ND 3.0

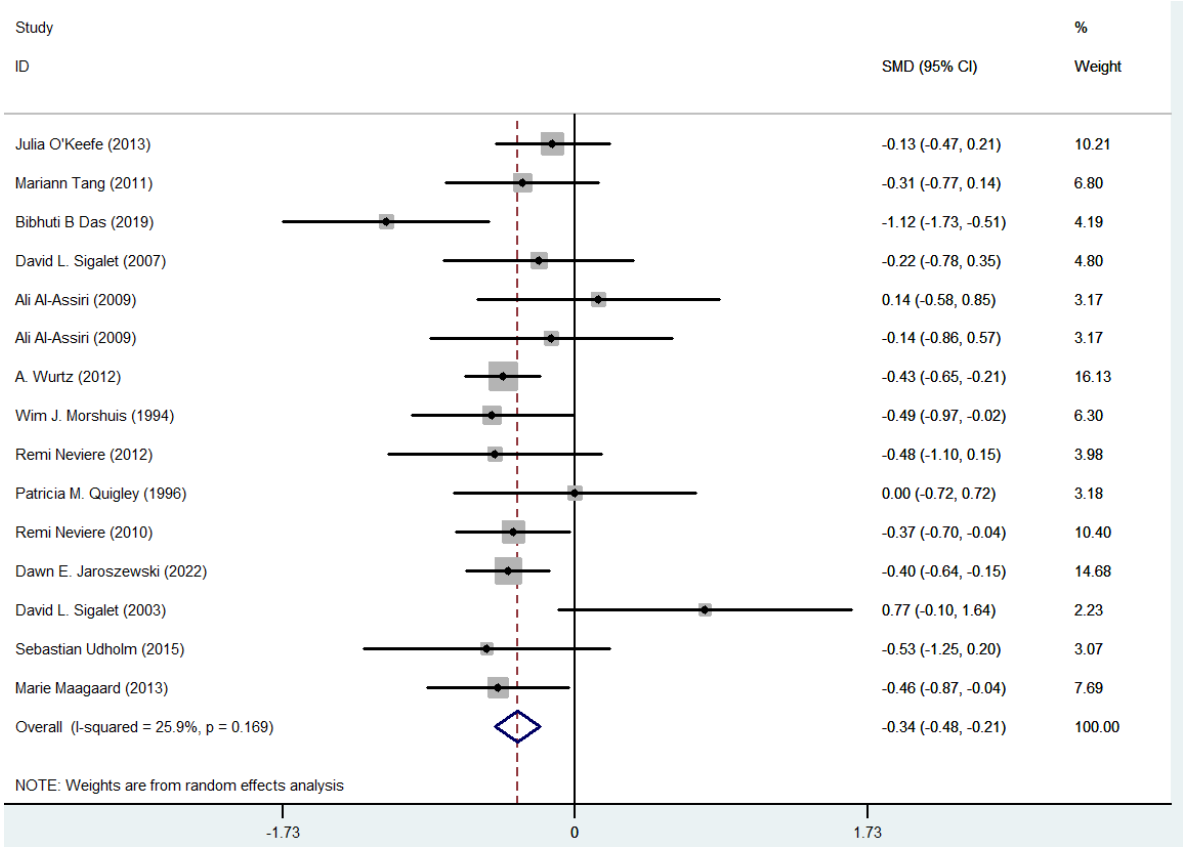

Figure 83: Analyse VO2max (ml/kg/min)

Les analyses de sous-groupe de la VO2max en ml/kg/min retrouvent (Tableau 7) :

- La persistance d'une amélioration post-opératoire pour le groupe MIRPE (avec et sans la barre au contrôle) (p<0,0001) (Figure 84) ainsi que pour le groupe Ravitch (p<0,0001) (Figure 85).
- La perte de l'amélioration significative lorsque l'on scinde le groupe MIRPE en : MIRPE sans la barre (p=0,057) et MIRPE avec la barre (p=0,071) lors du contrôle post opératoire (Figure 85)
- L'amélioration de la VO2 max post-opératoire est significative pour les patients d' âge < 18 ans (p=0,033) et d'âge >18ans (p<0,0001) (Tableau 7).

L'analyse globale de l'O2pulse retrouve une amélioration significative (tableau 6) en ml/battement (p<0,0001) et en % de la valeur théorique attendue (p<0,0001).

Licence CC BY-NC-ND 3.0

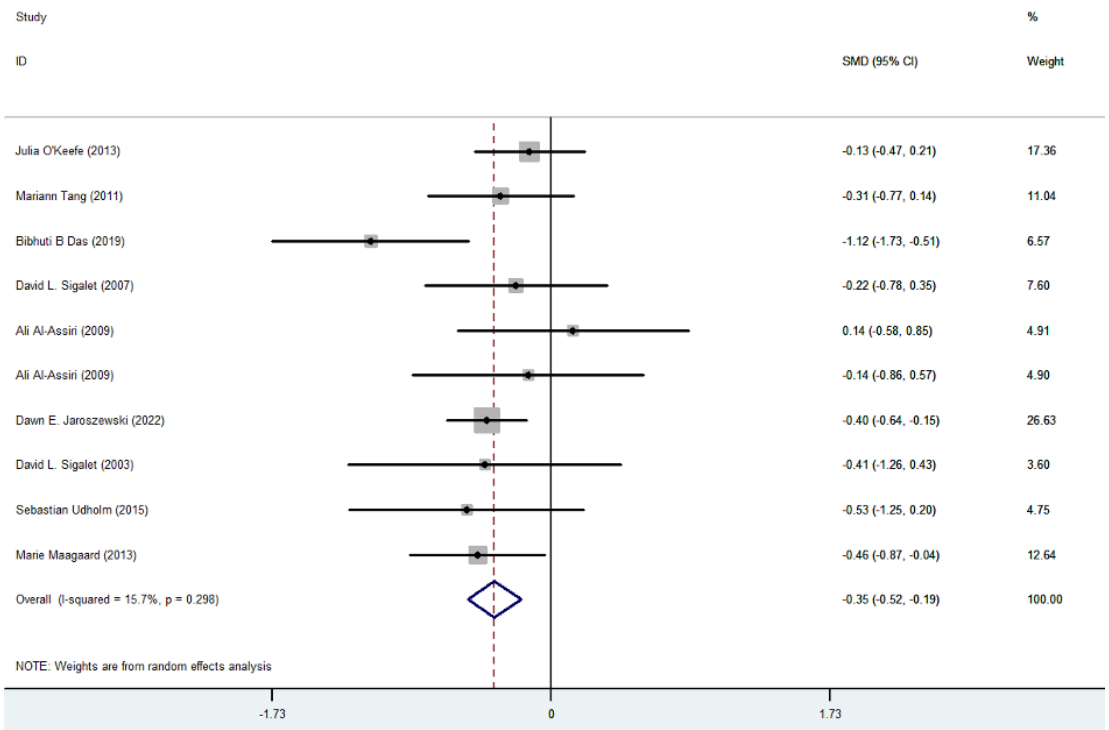

Figure 84 :VO2 max (ml/kg/min) :Analyse du sous-groupe du MIRPE

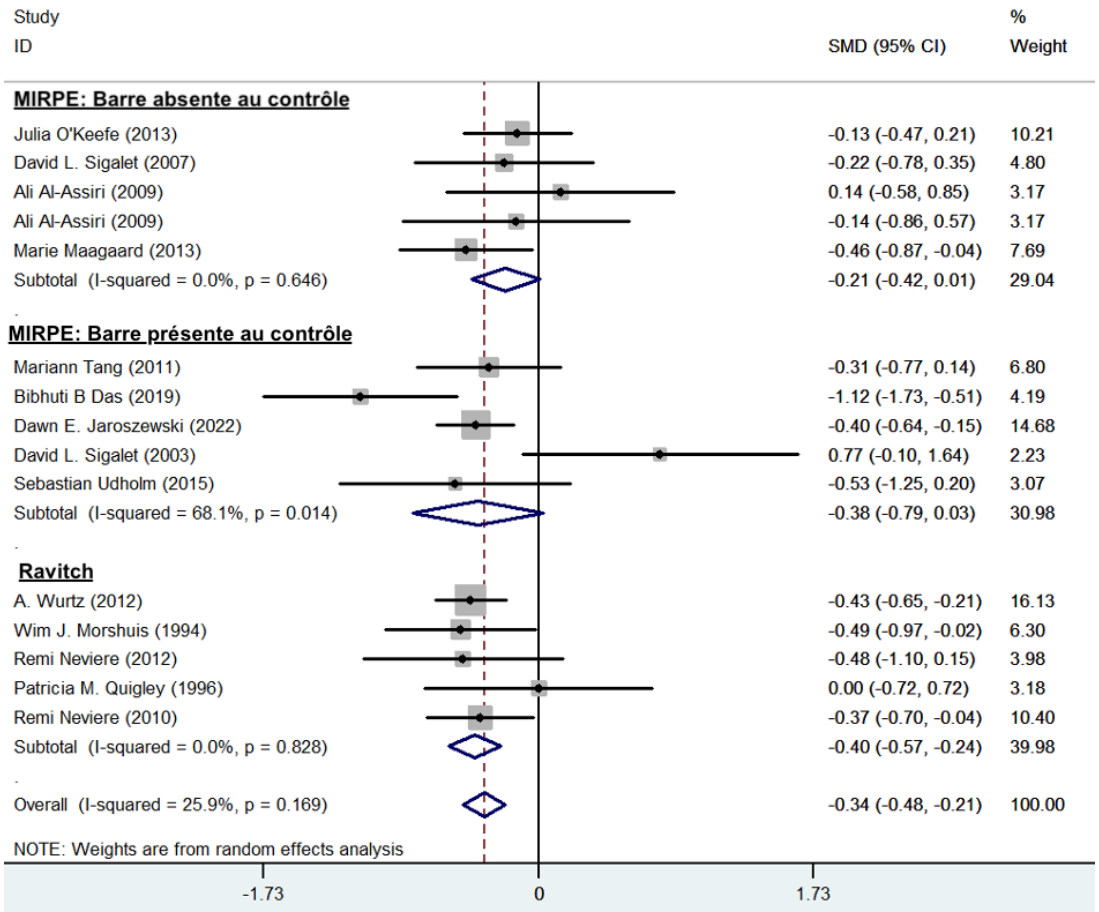

Figure 85 : VO2 max (ml/kg/min) :Analyse en sous-groupe MIRPE avec ou sans la barre et ravitch

Licence CC BY-NC-ND 3.0

V.4. Discussion:

Dans l'optique d'améliorer la prise en charge des patients atteints de PE ,il est impératif de standardiser les pratiques et les options thérapeutiques [10]. Pour ce faire, les professionnels de santé doivent parvenir à un consensus quant aux multiples aspects et niveaux de répercussions associés à cette déformation, en vue de les évaluer selon des critères uniformes. Cependant, des divergences d'opinions persistent en ce qui concerne la question cruciale des limitations fonctionnelles ressenties par de nombreux patients. Dans cette situation, nous avons entrepris une évaluation méta-analytique de la littérature pour répondre à la controverse concernant l'impact des techniques d'avancement sternal (Ravitch et MIRPE) sur l'amélioration de la fonction cardio-respiratoire[7]–[9], [203]. Cette démarche est essentielle dans l'élaboration d'un algorithme décisionnel visant à faciliter la gestion des cas.

Tout d'abord, nos analyses ont révélé une amélioration de la fonction cardiaque au repos sur les paramètres de débit et index cardiaque ainsi que pour le volume d'éjection systolique et la fraction d'éjection ventriculaire gauche. En soulageant la compression des cavités cardiaques par l'avancée sternale, ces dernières bénéficient d'un meilleur remplissage[6], ce qui se traduit comme nous l'avons observé, par une augmentation du volume et de la fraction d'éjection. Le débit cardiaque étant directement lié au volume d'éjection systolique (VES) (Qc = Fc x VES), il s'améliore mathématiquement lorsque le VES augmente pour une fréquence cardiaque donnée. Il convient de noter que, dans nos analyses, seules les études portant sur la technique MIRPE ont évalué cette amélioration du Qc. Dans les analyses en sous-groupes portant sur la présence ou l'absence de la barre rétrosternale après l'intervention MIRPE lors du suivi post-opératoire, nous avons constaté la perte de l'amélioration du débit cardiaque lorsque la barre avait été retirée. Cependant, cette amélioration persistait si la barre demeurait en place. Une explication plausible de ces observations pourrait résider dans une tendance à la perte de correction sternale et à une récidive de la compression cardiaque, ce qui aurait un impact sur le Qc. Il convient de souligner que seule une étude a examiné le débit cardiaque en post-opératoire avec la barre de Nuss maintenue en place, et qu'en l'absence d'imagerie morphologiques de la paroi thoracique et du cœur, toute conclusion est illusoire.

L'analyse de la fonction respiratoire au repos, en se basant sur les paramètres suivants : VEMS, CV, CVF et CPT, n'a pas révélé d'amélioration post-opératoire. En fait, la différence des valeurs moyennes pré- et post-opératoire semblent indiquer une tendance à la détérioration de la fonction respiratoire. Ces observations ne sont pas incohérentes. Des résultats similaires ont déjà été rapportés dans la littérature [233]. La méta-analyse de Chen

Licence CC BY-NC-ND 3.0

et al. [9] n’avait pas montré d'amélioration significative de la CV de la CPT et du VEMS, mais avait noté une tendance à l'amélioration plus importante du VEMS à trois ans du retrait de la barre de Nuss, que par rapport à un an. On peut supposer que la barre du MIRPE ou le matériel de stabilisation sternale utilisés dans la méthode de Ravitch affectent négativement la compliance thoracique, impactant les paramètres respiratoires étudiés. En effet, bien qu'elles procurent davantage d'espace aux poumons, les interventions peuvent influencer la mécanique respiratoire. L’insertion latérale de la barre de Nuss pourrait entraver le mouvement de type « anse de sceau » des côtes, qui contribue à l'expansion thoracique latérale et à la création d’une pression négative nécessaire à l’inspiration[41]. Quant à la méthode de Ravitch, les résections de cartilage costal pourraient altérer la fonction des muscles intercostaux impliqués dans les mouvements respiratoires.

Lors de l'évaluation du PE en vue d'une éventuelle prise en charge chirurgicale et malgré les plaintes subjectives telles que palpitations, fatigue et dyspnée, les bilans fonctionnels réalisés sont fréquemment normaux ou subnormaux au repos[6]. En raison de sa lente progression, l'organisme a le temps de s'adapter et de tolérer la déformation. La principale plainte fonctionnelle des patients concerne le manque d'endurance ou de capacité à l'exercice. Par conséquent, il est essentiel d'évaluer cette fonction à l'aide d'une épreuve d'effort incluant la mesure de la VO2max et de l'O2pulse. Cette épreuve permet de révéler le défaut d'adaptabilité de la fonction cardiorespiratoire à une augmentation de charge métabolique.

Notre étude a révélé une amélioration notable des capacités d'exercice après la chirurgie d'avancement sternal. En effet, les mesures de VO2max, indicateur de la capacité aérobie d'un individu, ainsi que l'O2 pulse, reflet de la quantité d'oxygène consommée par battement cardiaque (VO2/Fc), ont montré des améliorations significatives après l'intervention. La VO2max dépend de divers facteurs, notamment génétique, l'âge, et le niveau d'entraînement physique. Elle peut être augmentée par un entraînement aérobie régulier améliorant la capacité cardiorespiratoire et la fonction musculaire [234]. Bien que nous ne disposions pas d'informations concernant la reprise d’activité sportive ou d'autres facteurs pouvant influencer cette évolution, nous supposons que l'amélioration de la fonction cardiaque observée au repos favorise une meilleure adaptation à l'effort, se traduisant par une amélioration observée à la fois de la VO2max et de l'O2 pulse. Au sein de notre étude en sous-groupes, nous avons également observé une augmentation de la VO2max après l'intervention chirurgicale, indépendamment de la technique employée (Ravitch ou MIRPE). Cependant, lors de l'analyse plus approfondie portant sur la présence ou l'absence de la barre rétrosternale après l'intervention MIRPE lors du suivi, nous avons constaté la disparition de cette amélioration de la VO2max.

Licence CC BY-NC-ND 3.0

Malgré les limitations évidentes liées à la diversité des études incluses, notamment en ce qui concerne les faibles effectifs de patients, l'approche prospective ou rétrospective, ainsi que les biais potentiels dans l'évaluation des paramètres étudiés en raison des modalités de mesure et des délais variables par rapport à la chirurgie, nous mettons en lumière les avantages de la chirurgie d'avancement sternal sur la fonction cardiaque au repos, se traduisant par une meilleure adaptation à l'effort. Même si l'augmentation numérique des paramètres peut sembler cliniquement peu significative (par exemple, une augmentation moyenne de la VO2 max de 0,35 ml/kg/min), elle se traduit néanmoins par une amélioration réelle perçue par les patients.

C'est pourquoi, en nous appuyant sur nos résultats et une synthèse des différentes techniques disponibles pour la prise en charge de cette déformation, nous positionnons la chirurgie d'avancement sternal comme la technique de choix dès qu'un patient présente des altérations de sa fonction cardio-respiratoire. Cette approche vise à prendre en charge et à améliorer le pectus excavatum dans toutes ses composantes, à savoir fonctionnelle, esthétique et psychosociale.

Dans le but d'uniformiser les pratiques, nous proposons un algorithme décisionnel d’aide à la prise en charge (voir Figure 88). Compte tenu des résultats parfois contradictoires dans la littérature, au sein même de notre analyse, ainsi que des nombreuses incertitudes persistantes, nous considérons que cet algorithme devrait principalement faciliter la mise en place d'études prospectives visant à confirmer nos tendances. Une étude idéale consisterait en une investigation prospective nationale, multicentrique, avec une standardisation des méthodes d'évaluation initiale et de suivi, ainsi que des critères permettant de déterminer les types de chirurgie en fonction de leur impact sur la fonction cardio-respiratoire au repos et à l'effort, les antécédents du patient, son potentiel de croissance, et enfin, ses préférences personnelles.

Licence CC BY-NC-ND 3.0

VI. Algorithme décisionnel d'aide à la prise en charge

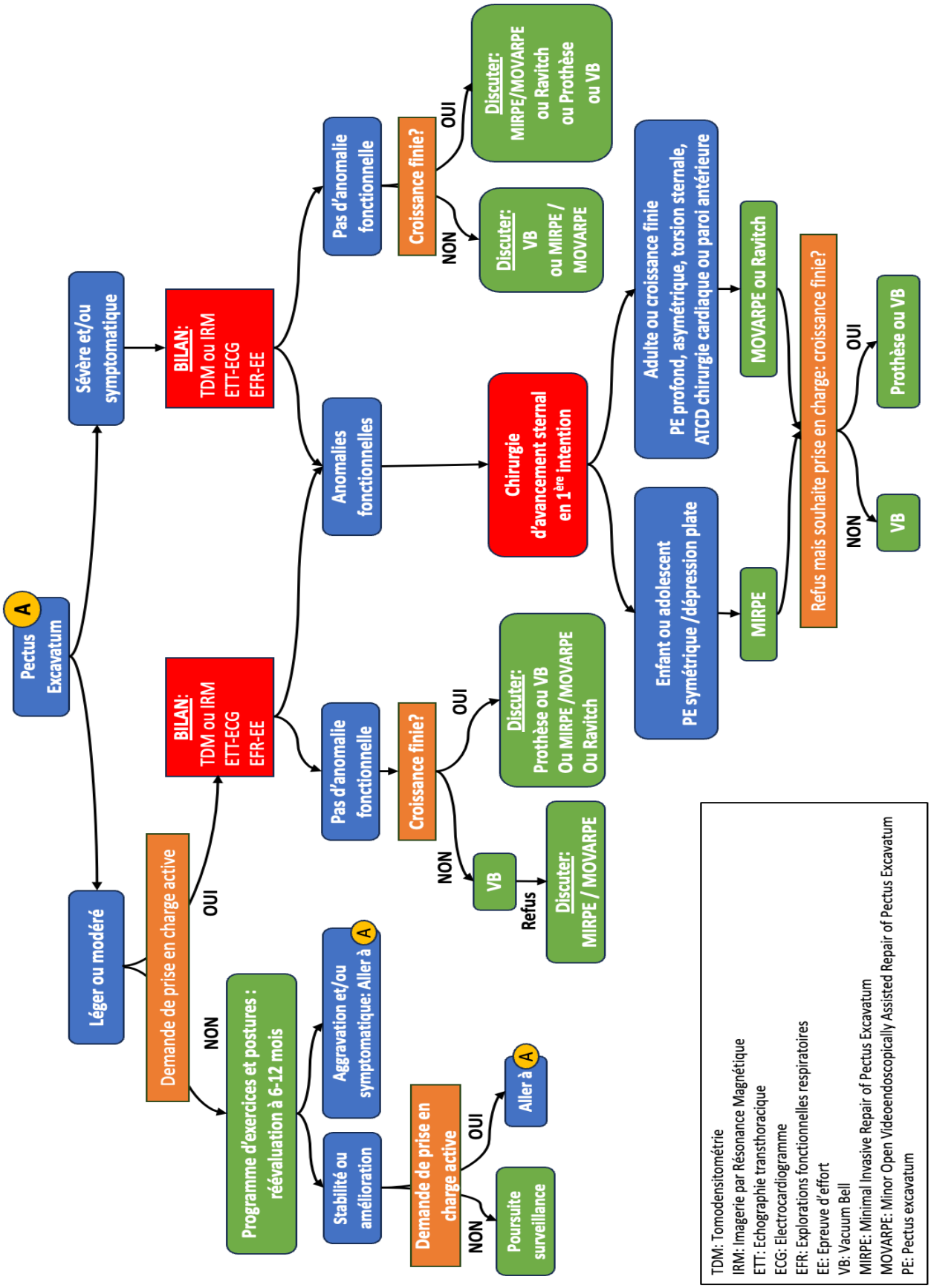

Figure 86: algorithme décisionnel d'aide à la prise en charge

Licence CC BY-NC-ND 3.0

Conclusion

Cette étude a apporté des informations cruciales sur les effets de la chirurgie d'avancée sternale utilisant les techniques de MIRPE et de Ravitch modifiée. Bien que les résultats n'aient pas révélé d'amélioration de la fonction respiratoire, ils ont mis en évidence une amélioration post-opératoire de la fonction cardiaque au repos ainsi que des capacités d'exercice. Ces conclusions suggèrent que la compression exercée sur le cœur par le sternum a un impact fonctionnel significatif dans le pectus excavatum.

Par conséquent, nous recommandons de proposer en première intention une intervention chirurgicale visant à avancer le sternum et à décomprimer le cœur chez les patients présentant des pectus excavatum symptomatiques. Cette approche vise à améliorer tous les aspects de cette malformation, qu'ils soient fonctionnels, esthétiques et psycho-sociale. Cependant, il convient de noter que cette étude présente certaines limites, notamment en raison de la diversité des méthodes de mesure, des durées de suivi variables et du faible effectif de patients inclus.

Pour faire progresser nos connaissances et répondre aux questions en suspens, des recherches supplémentaires sont impératives. Il serait particulièrement bénéfique de mettre en place une étude nationale multicentrique prospective avec une standardisation des pratiques proposé par notre algorithme.

Licence CC BY-NC-ND 3.0

Références bibliographiques

[1] E. W. Fonkalsrud, « Current management of pectus excavatum », *World J. Surg.*, vol. 27, nº 5, p. 502-508, mai 2003, doi: 10.1007/s00268-003-7025-5.

[2] C. Brochhausen *et al.*, « Pectus excavatum: history, hypotheses and treatment options », *Interact. Cardiovasc. Thorac. Surg.*, vol. 14, nº 6, p. 801-806, juin 2012, doi: 10.1093/icvts/ivs045.

[3] D. Nuss, R. J. Obermeyer, et R. E. Kelly Jr, « Pectus excavatum from a pediatric surgeon's perspective », *Ann. Cardiothorac. Surg.*, vol. 5, nº 5, p. 493-500, sept. 2016, doi: 10.21037/acs.2016.06.04.

[4] D. Kotzot et A. H. Schwabegger, « Etiology of chest wall deformities--a genetic review for the treating physician », *J. Pediatr. Surg.*, vol. 44, nº 10, p. 2004-2011, oct. 2009, doi: 10.1016/j.jpedsurg.2009.07.029.

[5] R. E. Kelly *et al.*, « Surgical repair of pectus excavatum markedly improves body image and perceived ability for physical activity: multicenter study », *Pediatrics*, vol. 122, nº 6, p. 1218-1222, déc. 2008, doi: 10.1542/peds.2007-2723.

[6] P. Mattei, Éd., *Fundamentals of Pediatric Surgery*. Cham: Springer International Publishing, 2022. doi: 10.1007/978-3-031-07524-7.

[7] M. H. Malek, D. E. Berger, T. J. Housh, W. D. Marelich, J. W. Coburn, et T. W. Beck, « Cardiovascular Function Following Surgical Repair of Pectus Excavatum », *Chest*, vol. 130, nº 2, p. 506-516, août 2006, doi: 10.1378/chest.130.2.506.

[8] D. E. Jaroszewski *et al.*, « Cardiopulmonary Outcomes After the Nuss Procedure in Pectus Excavatum », *J. Am. Heart Assoc.*, vol. 11, nº 7, p. e022149, avr. 2022, doi: 10.1161/JAHA.121.022149.

[9] Z. Chen *et al.*, « Comparative pulmonary functional recovery after Nuss and Ravitch procedures for pectus excavatum repair: a meta-analysis », *J. Cardiothorac. Surg.*, vol. 7, p. 101, sept. 2012, doi: 10.1186/1749-8090-7-101.

[10] N. Janssen *et al.*, « Pectus Excavatum: Consensus and Controversies in Clinical Practice », *Ann. Thorac. Surg.*, vol. 116, nº 1, p. 191-199, juill. 2023, doi: 10.1016/j.athoracsur.2023.02.059.

[11] « History of Pectus Excavatum Treatment | Nuss Procedure | CHKD ». Consulté le: 21 juillet 2023. [En ligne]. Disponible sur: https://www.chkd.org/our-services/nuss-procedure/history-of-pectus-excavatum-treatment/

[12] A. J. Bialas, J. Kaczmarski, J. Kozak, et B. Kempinska-Miroslawska, « Pectus excavatum in relief from Ancient Egypt (dating back to circa 2400 BC) », *Interact. Cardiovasc. Thorac. Surg.*, vol. 20, nº 4, p. 556-557, avr. 2015, doi: 10.1093/icvts/ivu440.

[13] Y. J. Chen et S. Hirose, « Pectus Excavatum », in *Surgery for Chest Wall Deformities*, G. W. Raff et S. Hirose, Éd., Cham: Springer International Publishing, 2017, p. 7-18. doi: 10.1007/978-3-319-43926-6_2.

[14] H. Ashrafian, « Leonardo da Vinci and the first portrayal of pectus excavatum », *Thorax*, vol. 68, nº 11, p. 1081-1081, nov. 2013, doi: 10.1136/thoraxjnl-2013-203224.

[15] T. Antal, « Funnel chest (Pectus excavatum) in 10-16th century fossil material », janv. 2001.

[16] W. Coulson, « Deformities of the chest », *Lond. Med Gaz*, vol. 4:69-73, 1820.

[17] R. H. Meade, « A history of thoracic surgery », *No Title*, 1961.

[18] L. Meyer, « Zur chirurgischen Behandlung der angeborenen Ttrichterburst », *Verh Berl. Med*, vol. 42, p. 364-373, 1911.

[19] F. Sauerbruch, *Die chirurgie der brustorgane*, vol. 2. J. Springer, 1925.

[20] « History of Pectus Excavatum Treatment | Nuss Procedure | CHKD ». Consulté le: 25 juillet 2023. [En ligne]. Disponible sur: https://www.chkd.org/our-services/nuss-

Licence CC BY-NC-ND 3.0

procedure/history-of-pectus-excavatum-treatment/
[21] F. Sauerbruch, « Operative Beseitigung der Angeborenen Trichterbrust », *Dtsch. Zeitschr F Chir*, nº 234:760, 1931.
[22] B. AL, « Pectus excavatum (funnel chest) », *J Thorac Surg*, vol. 9, p. 164-84, 1939.
[23] M. M. Ravitch, « The operative treatment of pectus excavatum », *Ann. Surg.*, vol. 129, nº 4, p. 429, 1949.
[24] I. D. Baronofsky, « Technique for the correction of pectus excavatum », *Surgery*, vol. 42, nº 5, p. 884-890, nov. 1957.
[25] G. R. Wallgren et M. Sulamaa, « Surgical treatment of funnel chest. Exhib. VIII », *Intern. Cong Paediat P32*, 1956.
[26] Y. J. Chen et S. Hirose, « Pectus Excavatum », in *Surgery for Chest Wall Deformities*, G. W. Raff et S. Hirose, Éd., Cham: Springer International Publishing, 2017, p. 7-18. doi: 10.1007/978-3-319-43926-6_2.
[27] A. PC et B. BLADES, « A stainless steel strut for correction of pectus escavatum. », *Surg. Gynecol. Obstet.*, vol. 113, p. 111-113, 1961.
[28] K. J. Welch, « Satisfactory surgical correction of pectus excavatum deformity in childhood: a limited opportunity », *J. Thorac. Surg.*, vol. 36, nº 5, p. 697-713, 1958.
[29] D. Martinez, J. Juame, T. Stein, et A. Peña, « The effect of costal cartilage resection on chest wall development », *Pediatr. Surg. Int.*, vol. 5, p. 170-173, 1990.
[30] J. A. Haller Jr, P. M. Colombani, C. T. Humphries, R. G. Azizkhan, et G. M. Loughlin, « Chest wall constriction after too extensive and too early operations for pectus excavatum », *Ann. Thorac. Surg.*, vol. 61, nº 6, p. 1618-1625, 1996.
[31] D. Nuss, R. E. Kelly Jr, D. P. Croitoru, et M. E. Katz, « A 10-year review of a minimally invasive technique for the correction of pectus excavatum », *J. Pediatr. Surg.*, vol. 33, nº 4, p. 545-552, 1998.
[32] D. NUSS, R. E. KELLY JR, D. P. CROITORU, et B. SWOVELAND, « Repair of pectus excavatum », *Pediatr. Endosurgery Innov. Tech.*, vol. 2, nº 4, p. 205-221, 1998.
[33] J. F. Murray, « Correction of pectus excavatum by synthetic subcutaneous implant », *Am. Soc. Plast. Reconstr. Surg. Phila. USA*, 1965.
[34] J.-P. Chavoin *et al.*, « Correction of Pectus Excavatum by Custom-Made Silicone Implants: Contribution of Computer-Aided Design Reconstruction. A 20-Year Experience and 401 Cases », *Plast. Reconstr. Surg.*, vol. 137, nº 5, p. 860e-871e, mai 2016, doi: 10.1097/PRS.0000000000002071.
[35] https://www.facebook.com/mihail.veleski, « The Story Behind The Vacuum Bell: [Full 1974-2023 Timeline] ». Consulté le: 27 juillet 2023. [En ligne]. Disponible sur: https://pectusexcavatumfix.com/vacuum-bell-history/
[36] F. Schier, M. Bahr, et E. Klobe, « The vacuum chest wall lifter: an innovative, nonsurgical addition to the management of pectus excavatum », *J. Pediatr. Surg.*, vol. 40, nº 3, p. 496-500, mars 2005, doi: 10.1016/j.jpedsurg.2004.11.033.
[37] P. Kamina, *ANATOMIE CLINIQUE Thorax et abdomen*, 2e éd., vol. tome 3. maloine, 2007.
[38] M. Conti, L. Benhamed, H. Porte, et A. Wurtz, « Traitement chirurgical des malformations de la paroi thoracique antérieure par sternochondroplastie ».
[39] N. LOUCHEUR, « L'incidence des déformations thoracique et rachidienne lors du suivi des patients opérés d'une hernie diaphragmatique congénitale. », FACULTÉ DE MÉDECINE DE MARSEILLE, 2017.
[40] « physiologie respiratoire ».
[41] J. B. West, *La physiologie respiratoire*, 6e éd. maloine.
[42] A. Rahm, « Surgical Anatomy of the Chest Wall », in *Surgery for Chest Wall Deformities*, G. W. Raff et S. Hirose, Éd., Cham: Springer International Publishing, 2017, p.

Licence CC BY-NC-ND 3.0

1-5. doi: 10.1007/978-3-319-43926-6_1.
[43] J. Langman, T. W. Sadler, et B. Bloch, *Embryologie médicale*, 9e éd. française. Montrouge: Pradel, 2018.
[44] V. Casoli et Ch. Vacher, « Embryologie et anatomie du thorax et du sein », *Ann. Chir. Plast. Esthét.*, vol. 67, nº 5-6, p. 278-290, nov. 2022, doi: 10.1016/j.anplas.2022.07.013.
[45] H. Alexandre et J. Milaire, *Embryologie humaine de Larsen*, 4e éd. Louvain-la-Neuve [Paris]: De Boeck, 2017.
[46] J. Feng *et al.*, « The biomechanical, morphologic, and histochemical properties of the costal cartilages in children with pectus excavatum », *J. Pediatr. Surg.*, vol. 36, nº 12, p. 1770-1776, déc. 2001, doi: 10.1053/jpsu.2001.28820.
[47] A. C. Koumbourlis, « Pectus excavatum: Pathophysiology and clinical characteristics », *Paediatr. Respir. Rev.*, vol. 10, nº 1, p. 3-6, mars 2009, doi: 10.1016/j.prrv.2008.12.002.
[48] C. T. Williams, « Congenital malformation of the thorax great depression of the sternum », *Trans Path Soc*, vol. 24, p. 50, 1872.
[49] E. Z. Langer et E. Zuckerkandel, « Untersuchungen über den mißbildeten Brustkorb des », *Herrn JW Wien. Med Zeit*, vol. 49, p. 515, 1880.
[50] J. Bauhinus, « Observatorium medicarum, rararum, novarum, admirabilium, et montrosarum, liber secundus », *Partibus Vitalibus Thorace Contentis Frankf.*, vol. 1609.
[51] A. L. Brown, « Pectus excavatum (funnel chest): anatomic basis; surgical treatment of the incipient stage in infancy; and correction of the deformity in the fully developed stage », *J. Thorac. Surg.*, vol. 9, nº 2, p. 164-184, 1939.
[52] C. Brochhausen *et al.*, « Pectus excavatum: history, hypotheses and treatment options », *Interact. Cardiovasc. Thorac. Surg.*, vol. 14, nº 6, p. 801-806, juin 2012, doi: 10.1093/icvts/ivs045.
[53] R. H. Sweet, « Pectus excavatum: report of two cases successfully operated upon », *Ann. Surg.*, vol. 119, nº 6, p. 922, 1944.
[54] R. S. Eisinger, T. Harris, D. A. Rajderkar, et S. Islam, « Against the Overgrowth Hypothesis: Shorter Costal Cartilage Lengths in Pectus Excavatum », *J. Surg. Res.*, vol. 235, p. 93-97, mars 2019, doi: 10.1016/j.jss.2018.09.080.
[55] R. Dubois, R. Kohler, et J.-L. Jouve, « Déformations de la paroi thoracique de l'enfant et l'adolescent », *J. Pédiatrie Puériculture*, vol. 29, nº 1, p. 31-40, févr. 2016, doi: 10.1016/j.jpp.2016.01.004.
[56] D. G. Ellis, « Chest Wall Deformities », *Pediatr. Rev.*, vol. 11, nº 5, p. 147-151, nov. 1989, doi: 10.1542/pir.11-5-147.
[57] C. Çetin, S. Büyükkurt, M. Sucu, M. Özsürmeli, et C. Demir, « Prenatal diagnosis of pectus excavatum », *Turk. J. Obstet. Gynecol.*, vol. 13, nº 3, p. 158-160, sept. 2016, doi: 10.4274/tjod.54514.
[58] A. Salamanca, A. Girona, M. C. Padilla, R. M. Sabatel, et F. Gonzales-Gomez, « Prenatal diagnosis of pectus excavatum and its relation to Down's syndrome », *Ultrasound Obstet. Gynecol. Off. J. Int. Soc. Ultrasound Obstet. Gynecol.*, vol. 2, nº 6, p. 446-447, nov. 1992, doi: 10.1046/j.1469-0705.1992.02060446.x.
[59] G. W. Raff et S. Hirose, Éd., *Surgery for Chest Wall Deformities*. Cham: Springer International Publishing, 2017. doi: 10.1007/978-3-319-43926-6.
[60] G. Mattioli, P. Petralia, et M. Torre, Éd., *Pediatric Thoracic Surgery*. Cham: Springer International Publishing, 2021. doi: 10.1007/978-3-030-74668-1.
[61] « Chirurgie simplifiée du pectus excavatum par implants sur mesure conçus par ordinateur ».
[62] M. Lima, Éd., *Pediatric Thoracic Surgery*. Milano: Springer Milan, 2013. doi: 10.1007/978-88-470-5202-4.

Licence CC BY-NC-ND 3.0

[63] N. Rumsey et D. Harcourt, « Body image and disfigurement: issues and interventions », *Body Image*, vol. 1, nº 1, p. 83-97, janv. 2004, doi: 10.1016/S1740-1445(03)00005-6.
[64] C. Steinmann, S. Krille, A. Mueller, P. Weber, B. Reingruber, et A. Martin, « Pectus excavatum and pectus carinatum patients suffer from lower quality of life and impaired body image: a control group comparison of psychological characteristics prior to surgical correction », *Eur. J. Cardio-Thorac. Surg. Off. J. Eur. Assoc. Cardio-Thorac. Surg.*, vol. 40, nº 5, p. 1138-1145, nov. 2011, doi: 10.1016/j.ejcts.2011.02.019.
[65] P. Mattei, Éd., *Fundamentals of Pediatric Surgery*, 3rd ed. 2022. Cham: Springer International Publishing, 2022.
[66] R. E. Kelly *et al.*, « Prospective multicenter study of surgical correction of pectus excavatum: design, perioperative complications, pain, and baseline pulmonary function facilitated by internet-based data collection », *J. Am. Coll. Surg.*, vol. 205, nº 2, p. 205-216, août 2007, doi: 10.1016/j.jamcollsurg.2007.03.027.
[67] T. Li, E. Bishop-Rimmer, M. Shieh, P. Kreiger, M. Felberbaum, et M. Heller, « Pectus excavatum: a cause of serious cardiac dysfunction and dysrhythmia », *Am. J. Emerg. Med.*, vol. 33, nº 9, p. 1333.e1-1333.e2, sept. 2015, doi: 10.1016/j.ajem.2015.03.017.
[68] J. M. Park et A. R. Farmer, « Wolff-Parkinson-White syndrome in children with pectus excavatum », *J. Pediatr.*, vol. 112, nº 6, p. 926-928, juin 1988, doi: 10.1016/s0022-3476(88)80219-1.
[69] K. Yalamanchili, W. Summer, et V. Valentine, « Pectus Excavatum with Inspiratory Inferior Vena Cava Compression: A New Presentation of Pulsus Paradoxus », *Am. J. Med. Sci.*, vol. 329, nº 1, p. 45-47, janv. 2005, doi: 10.1097/00000441-200501000-00008.
[70] T. Rowland, K. Moriarty, et G. Banever, « Effect of Pectus Excavatum Deformity on Cardiorespiratory Fitness in Adolescent Boys », *Arch. Pediatr. Adolesc. Med.*, vol. 159, nº 11, p. 1069, nov. 2005, doi: 10.1001/archpedi.159.11.1069.
[71] P. Raggi, T. Q. Callister, N. J. Lippolis, et D. J. Russo, « Is mitral valve prolapse due to cardiac entrapment in the chest Cavity? A CT view », *Chest*, vol. 117, nº 3, p. 636-642, mars 2000, doi: 10.1378/chest.117.3.636.
[72] R. B. Devereux *et al.*, « Prevalence and correlates of mitral valve prolapse in a population-based sample of American Indians: the Strong Heart Study », *Am. J. Med.*, vol. 111, nº 9, p. 679-685, déc. 2001, doi: 10.1016/s0002-9343(01)00981-0.
[73] S. Ramadan *et al.*, « Cardiopulmonary function in adolescent patients with pectus excavatum or carinatum », *BMJ Open Respir. Res.*, vol. 8, nº 1, p. e001020, juill. 2021, doi: 10.1136/bmjresp-2021-001020.
[74] A. Belgacem *et al.*, « Efficiency of non-operative management for pectus deformities in children using an X-ray-free protocol », *Interdiscip. Cardiovasc. Thorac. Surg.*, vol. 36, nº 6, p. ivad093, juin 2023, doi: 10.1093/icvts/ivad093.
[75] M.-S. Guillot *et al.*, « X-ray-free protocol for pectus deformities based on magnetic resonance imaging and a low-cost portable three-dimensional scanning device: a preliminary study », *Interact. Cardiovasc. Thorac. Surg.*, vol. 33, nº 1, p. 110-118, févr. 2021, doi: 10.1093/icvts/ivab036.
[76] « Evaluation of pectus excavatum indexes during standard cardiac magnetic resonance: Potential for single preoperative tool - PubMed ». Consulté le: 27 septembre 2023. [En ligne]. Disponible sur: https://pubmed.ncbi.nlm.nih.gov/30340077/
[77] G. A. Rodríguez-Granillo *et al.*, « Preoperative multimodality imaging of pectus excavatum: State of the art review and call for standardization », *Eur. J. Radiol.*, vol. 117, p. 140-148, août 2019, doi: 10.1016/j.ejrad.2019.06.014.
[78] R. Dubois, R. Kohler, et J.-L. Jouve, « Déformations de la paroi thoracique de l'enfant et l'adolescent », *J. Pédiatrie Puériculture*, vol. 29, nº 1, p. 31-40, févr. 2016, doi:

Licence CC BY-NC-ND 3.0

10.1016/j.jpp.2016.01.004.
[79] S. D. S. Peter *et al.*, « A novel measure for pectus excavatum: the correction index », *J. Pediatr. Surg.*, vol. 46, nº 12, p. 2270-2273, déc. 2011, doi: 10.1016/j.jpedsurg.2011.09.009.
[80] « BIR Publications ». Consulté le: 27 septembre 2023. [En ligne]. Disponible sur: https://www.birpublications.org/doi/10.1259/bjr.20150595
[81] « Impact of pectus excavatum on cardiac morphology and function according to the site of maximum compression: effect of physical exertion and respiratory cycle | European Heart Journal - Cardiovascular Imaging | Oxford Academic ». Consulté le: 27 septembre 2023. [En ligne]. Disponible sur: https://academic.oup.com/ehjcimaging/article/21/1/77/5425270
[82] M. Conti, B. Cavestri, L. Benhamed, H. Porte, et A. Wurtz, « Malformations de la paroi thoracique antérieure », *Rev. Mal. Respir.*, vol. 24, nº 2, p. 107-120, févr. 2007, doi: 10.1016/S0761-8425(07)91035-9.
[83] A. C. Koumbourlis, « Pectus deformities and their impact on pulmonary physiology », *Paediatr. Respir. Rev.*, vol. 16, nº 1, p. 18-24, janv. 2015, doi: 10.1016/j.prrv.2014.10.009.
[84] P. M. Colombani, « Preoperative Assessment of Chest Wall Deformities », *Semin. Thorac. Cardiovasc. Surg.*, vol. 21, nº 1, p. 58-63, mars 2009, doi: 10.1053/j.semtcvs.2009.04.003.
[85] R. J. Obermeyer, N. S. Cohen, et D. E. Jaroszewski, « The physiologic impact of pectus excavatum repair », *Semin. Pediatr. Surg.*, vol. 27, nº 3, p. 127-132, juin 2018, doi: 10.1053/j.sempedsurg.2018.05.005.
[86] K. Lai, T. M. Colen, et B. J. Dicken, « Integrating cardiac MRI into pre-operative planning for patients with pectus excavatum and right ventricular dysfunction », *J. Pediatr. Surg. Case Rep.*, vol. 42, p. 63-65, mars 2019, doi: 10.1016/j.epsc.2019.01.006.
[87] S. Oezcan *et al.*, « Pectus excavatum: echocardiography and cardiac MRI reveal frequent pericardial effusion and right-sided heart anomalies », *Eur. Heart J. Cardiovasc. Imaging*, vol. 13, nº 8, p. 673-679, août 2012, doi: 10.1093/ehjci/jer284.
[88] A. A. Fokin, N. M. Steuerwald, W. A. Ahrens, et K. E. Allen, « Anatomical, Histologic, and Genetic Characteristics of Congenital Chest Wall Deformities », *Semin. Thorac. Cardiovasc. Surg.*, vol. 21, nº 1, p. 44-57, 2009, doi: 10.1053/j.semtcvs.2009.03.001.
[89] A. S. Frey *et al.*, « Nonoperative management of pectus carinatum », *J. Pediatr. Surg.*, vol. 41, nº 1, p. 40-45, janv. 2006, doi: 10.1016/j.jpedsurg.2005.10.076.
[90] M. Lima, Éd., *Pediatric Thoracic Surgery*. Milano: Springer Milan, 2013. doi: 10.1007/978-88-470-5202-4.
[91] R. Dubois, R. Kohler, et J.-L. Jouve, « Déformations de la paroi thoracique de l'enfant et l'adolescent », *J. Pédiatrie Puériculture*, vol. 29, nº 1, p. 31-40, févr. 2016, doi: 10.1016/j.jpp.2016.01.004.
[92] « Surgery for Chest Wall Deformities | SpringerLink ». Consulté le: 25 septembre 2023. [En ligne]. Disponible sur: https://link.springer.com/book/10.1007/978-3-319-43926-6
[93] P. M. Colombani, « Preoperative Assessment of Chest Wall Deformities », *Semin. Thorac. Cardiovasc. Surg.*, vol. 21, nº 1, p. 58-63, mars 2009, doi: 10.1053/j.semtcvs.2009.04.003.
[94] « Dictionnaire médical de l'Académie de Médecine ». Consulté le: 8 août 2023. [En ligne]. Disponible sur: https://www.academie-medecine.fr/le-dictionnaire/index.php?q=pectus%20arcuatum
[95] S. Abdellaoui *et al.*, « Pectus Arcuatum: A Pectus Unlike Any Other », *J. Pediatr. Surg.*, vol. 0, nº 0, mars 2023, doi: 10.1016/j.jpedsurg.2023.03.013.
[96] S. Abdellaoui *et al.*, « Pectus Arcuatum: A Pectus Unlike Any Other », *J. Pediatr. Surg.*, vol. 0, nº 0, mars 2023, doi: 10.1016/j.jpedsurg.2023.03.013.

Licence CC BY-NC-ND 3.0

[97] A. A. Fokin, N. M. Steuerwald, W. A. Ahrens, et K. E. Allen, « Anatomical, Histologic, and Genetic Characteristics of Congenital Chest Wall Deformities », *Semin. Thorac. Cardiovasc. Surg.*, vol. 21, nº 1, p. 44-57, 2009, doi: 10.1053/j.semtcvs.2009.03.001.
[98] I. U.-T. D. RESERVES, « Orphanet: Syndrome de Poland ». Consulté le: 24 juillet 2023. [En ligne]. Disponible sur: https://www.orpha.net/consor/cgi-bin/OC_Exp.php?lng=FR&Expert=2911
[99] E. Delay, H. Nachaoui, et P. Frobert, « Syndrome de Poland », *Ann. Chir. Plast. Esthét.*, vol. 67, nº 5-6, p. 358-373, nov. 2022, doi: 10.1016/j.anplas.2022.07.020.
[100] « Association Syndrome de Poland - Site officiel », Association Syndrome de Poland. Consulté le: 24 juillet 2023. [En ligne]. Disponible sur: https://syndrome-poland.fr/
[101] J. N. Bavinck et D. D. Weaver, « Subclavian artery supply disruption sequence: hypothesis of a vascular etiology for Poland, Klippel-Feil, and Möbius anomalies », *Am. J. Med. Genet.*, vol. 23, nº 4, p. 903-918, avr. 1986, doi: 10.1002/ajmg.1320230405.
[102] M. L. Martínez-Frías, A. E. Czeizel, E. Rodríguez-Pinilla, et E. Bermejo, « Smoking during pregnancy and Poland sequence: results of a population-based registry and a case-control registry », *Teratology*, vol. 59, nº 1, p. 35-38, janv. 1999, doi: 10.1002/(SICI)1096-9926(199901)59:1<35::AID-TERA8>3.0.CO;2-E.
[103] S. Puvabanditsin, E. Garrow, G. Augustin, R. Titapiwatanakul, et K. M. Kuniyoshi, « Poland-Möbius syndrome and cocaine abuse: a relook at vascular etiology », *Pediatr. Neurol.*, vol. 32, nº 4, p. 285-287, avr. 2005, doi: 10.1016/j.pediatrneurol.2004.11.011.
[104] R. F. M. Rosa *et al.*, « Poland syndrome associated with an aberrant subclavian artery and vascular abnormalities of the retina in a child exposed to misoprostol during pregnancy », *Birt. Defects Res. A. Clin. Mol. Teratol.*, vol. 79, nº 6, p. 507-511, juin 2007, doi: 10.1002/bdra.20366.
[105] N. Yiyit, T. Işıtmangil, et S. Öksüz, « Clinical analysis of 113 patients with Poland syndrome », *Ann. Thorac. Surg.*, vol. 99, nº 3, p. 999-1004, mars 2015, doi: 10.1016/j.athoracsur.2014.10.036.
[106] A. G. Cusano et M. S. Wong, « Poland's Syndrome », in *Surgery for Chest Wall Deformities*, G. W. Raff et S. Hirose, Éd., Cham: Springer International Publishing, 2017, p. 47-69. doi: 10.1007/978-3-319-43926-6_6.
[107] L. Godoy et G. Raff, « Sternal Clefts and Anomalies », in *Surgery for Chest Wall Deformities*, G. W. Raff et S. Hirose, Éd., Cham: Springer International Publishing, 2017, p. 71-82. doi: 10.1007/978-3-319-43926-6_7.
[108] I. U.-T. D. RESERVES, « Orphanet: Fente sternale ». Consulté le: 8 août 2023. [En ligne]. Disponible sur: https://www.orpha.net/consor/cgi-bin/OC_Exp.php?Lng=FR&Expert=2017
[109] I. U.-T. D. RESERVES, « Orphanet: Syndrome PHACE ». Consulté le: 8 août 2023. [En ligne]. Disponible sur: https://www.orpha.net/consor/cgi-bin/OC_Exp.php?lng=FR&Expert=42775
[110] I. U.-T. D. RESERVES, « Orphanet: Pentalogie de Cantrell ». Consulté le: 24 juillet 2023. [En ligne]. Disponible sur: https://www.orpha.net/consor/cgi-bin/OC_Exp.php?lng=FR&Expert=1335
[111] M. K. Sana et R. M. Rentea, « Pentalogy of Cantrell », in *StatPearls*, Treasure Island (FL): StatPearls Publishing, 2023. Consulté le: 24 juillet 2023. [En ligne]. Disponible sur: http://www.ncbi.nlm.nih.gov/books/NBK558948/
[112] I. U.-T. D. RESERVES, « Orphanet: Syndrome de Jeune ». Consulté le: 24 juillet 2023. [En ligne]. Disponible sur: https://www.orpha.net/consor/cgi-bin/OC_Exp.php?lng=fr&Expert=474
[113] A. Wurtz et E. Brian, « Malformations de la paroi thoracique ».
[114] I. U.-T. D. RESERVES, « Orphanet: Jarcho Levin syndrome ». Consulté le: 24 juillet

Licence CC BY-NC-ND 3.0

2023. [En ligne]. Disponible sur: https://www.orpha.net/consor/cgi-bin/Disease_Search.php?lng=FR&data_id=1042&Disease_Disease_Search_diseaseType=ORPHA&Disease_Disease_Search_diseaseGroup=2311&Disease(s)/group%20of%20diseases=Jarcho-Levin-syndrome&title=Jarcho-Levin-syndrome&search=Disease_Search_Simple
[115] D. Nuss et R. E. Kelly, « Minimally Invasive Surgical Correction of Chest Wall Deformities in Children (Nuss Procedure) », *Adv. Pediatr.*, vol. 55, nº 1, p. 395-410, sept. 2008, doi: 10.1016/j.yapd.2008.07.012.
[116] D. Nuss, R. J. Obermeyer, et R. E. Kelly, « Pectus excavatum from a pediatric surgeon's perspective », *Ann. Cardiothorac. Surg.*, vol. 5, nº 5, p. 493-500, sept. 2016, doi: 10.21037/acs.2016.06.04.
[117] E. Amăricăi *et al.*, « Assessment of children with pectus excavatum without surgical correction », *Wien. Klin. Wochenschr.*, vol. 131, nº 5-6, p. 126-131, mars 2019, doi: 10.1007/s00508-018-1406-0.
[118] A. H. Schwabegger, Éd., *Congenital thoracic wall deformities: diagnosis, therapy and current developments*. Wien: Springer, 2011.
[119] « Pectus excavatum : Symptômes et traitements », Elsan. Consulté le: 3 septembre 2023. [En ligne]. Disponible sur: https://www.elsan.care/fr/pathologie-et-traitement/maladies-des-os/pectus-excavatum-definition-cause-traitement
[120] S. F, B. M, et K. E, « The vacuum chest wall lifter: an innovative, nonsurgical addition to the management of pectus excavatum », *J. Pediatr. Surg.*, vol. 40, nº 3, mars 2005, doi: 10.1016/j.jpedsurg.2004.11.033.
[121] F.-M. Haecker et S. Sesia, « Vacuum bell therapy », *Ann. Cardiothorac. Surg.*, vol. 5, nº 5, Art. nº 5, sept. 2016, doi: 10.21037/acs.2016.06.06.
[122] F.-M. Haecker et J. Mayr, « The vacuum bell for treatment of pectus excavatum: an alternative to surgical correction? », *Eur. J. Cardiothorac. Surg.*, vol. 29, nº 4, p. 557-561, avr. 2006, doi: 10.1016/j.ejcts.2006.01.025.
[123] F.-M. Haecker et S. Sesia, « Non-surgical treatment of pectus excavatum », *J. Vis. Surg.*, vol. 2, p. 63-63, mars 2016, doi: 10.21037/jovs.2016.03.14.
[124] M. Lopez, A. Patoir, F. Costes, F. Varlet, J.-C. Barthelemy, et O. Tiffet, « Preliminary study of efficacy of cup suction in the correction of typical pectus excavatum », *J. Pediatr. Surg.*, vol. 51, nº 1, p. 183-187, janv. 2016, doi: 10.1016/j.jpedsurg.2015.10.003.
[125] A. J. Patel et I. Hunt, « Is vacuum bell therapy effective in the correction of pectus excavatum? », *Interact. Cardiovasc. Thorac. Surg.*, vol. 29, nº 2, p. 287-290, août 2019, doi: 10.1093/icvts/ivz082.
[126] « Medicalex: Cloche d'aspiration Eckart Klobe pour le traitement non invasif du thorax en entonnoir ». [En ligne]. Disponible sur: https://pdf.medicalexpo.fr/pdf/medicalex/thorax/94127-261199.html
[127] S. Kolvekar et H. Pilegaard, Éd., *Chest Wall Deformities and Corrective Procedures*. Cham: Springer International Publishing, 2016. doi: 10.1007/978-3-319-23968-2.
[128] X. Deng *et al.*, « A novel three-dimensional printed vacuum bell for pectus excavatum treatment: a preliminary study », *J. Cardiothorac. Surg.*, vol. 15, nº 1, p. 240, sept. 2020, doi: 10.1186/s13019-020-01276-y.
[129] Y. Jung, E. Yi, K. Lee, J. H. Chung, S. Cho, et S. Lee, « Surgical versus Vacuum Bell Therapy for the Correction of Pectus Excavatum: A Comparison of 1-Year Treatment Outcomes », *J. Chest Surg.*, vol. 54, nº 6, p. 473-479, déc. 2021, doi: 10.5090/jcs.21.073.
[130] S. Y. Togoro, M. L. Tedde, R. S. Eisinger, E. M. Okumura, J. R. M. De Campos, et P. M. Pêgo-Fernandes, « The Vacuum Bell device as a sternal lifter: An immediate effect even with a short time use », *J. Pediatr. Surg.*, vol. 53, nº 3, p. 406-410, mars 2018, doi: 10.1016/j.jpedsurg.2017.04.016.
[131] R. J. Obermeyer *et al.*, « Nonoperative management of pectus excavatum with vacuum

Licence CC BY-NC-ND 3.0

bell therapy: A single center study », *J. Pediatr. Surg.*, vol. 53, nº 6, p. 1221-1225, juin 2018, doi: 10.1016/j.jpedsurg.2018.02.088.
[132] E. St-Louis *et al.*, « Vacuum bell treatment of pectus excavatum: An early North American experience », *J. Pediatr. Surg.*, vol. 54, nº 1, p. 194-199, janv. 2019, doi: 10.1016/j.jpedsurg.2018.10.011.
[133] F.-M. Haecker, « The vacuum bell for conservative treatment of pectus excavatum: the Basle experience », *Pediatr. Surg. Int.*, vol. 27, nº 6, p. 623-627, juin 2011, doi: 10.1007/s00383-010-2843-7.
[134] F.-M. Häcker, « Nonsurgical Treatment of Chest Wall Deformities: Contradiction or Complement? », *Eur. J. Pediatr. Surg. Off. J. Austrian Assoc. Pediatr. Surg. Al Z. Kinderchir.*, vol. 28, nº 4, p. 369-372, août 2018, doi: 10.1055/s-0038-1668128.
[135] I. Schewitz et D. Nuss, « Challenging beliefs: A review of the paradigm shift in the treatment of pectus excavatum from radical resection to minimally invasive bracing and non-surgical vacuum bell suction », *Afr. J. Thorac. Crit. Care Med.*, vol. 26, nº 4, p. 143, déc. 2020, doi: 10.7196/AJTCCM.2020.v26i4.016.
[136] M. Lopez, A. Patoir, F. Costes, F. Varlet, J.-C. Barthelemy, et O. Tiffet, « Preliminary study of efficacy of cup suction in the correction of typical pectus excavatum », *J. Pediatr. Surg.*, vol. 51, nº 1, p. 183-187, janv. 2016, doi: 10.1016/j.jpedsurg.2015.10.003.
[137] E. Yi *et al.*, « Finding suitable candidates for vacuum bell therapy in pectus excavatum patients », *Sci. Rep.*, vol. 11, nº 1, p. 22787, nov. 2021, doi: 10.1038/s41598-021-02250-x.
[138] N. Alaca, I. Alaca, et M. Yüksel, « Physiotherapy in addition to vacuum bell therapy in patients with pectus excavatum », *Interact. Cardiovasc. Thorac. Surg.*, vol. 31, nº 5, p. 650-656, nov. 2020, doi: 10.1093/icvts/ivaa161.
[139] A. Belgacem *et al.*, « Efficiency of non-operative management for pectus deformities in children using an X-ray-free protocol », *Interdiscip. Cardiovasc. Thorac. Surg.*, p. ivad093, juin 2023, doi: 10.1093/icvts/ivad093.
[140] E. Yi *et al.*, « Finding suitable candidates for vacuum bell therapy in pectus excavatum patients », *Sci. Rep.*, vol. 11, nº 1, p. 22787, nov. 2021, doi: 10.1038/s41598-021-02250-x.
[141] E. St-Louis *et al.*, « Vacuum bell treatment of pectus excavatum: An early North American experience », *J. Pediatr. Surg.*, vol. 54, nº 1, p. 194-199, janv. 2019, doi: 10.1016/j.jpedsurg.2018.10.011.
[142] E. Yi *et al.*, « Finding suitable candidates for vacuum bell therapy in pectus excavatum patients », *Sci. Rep.*, vol. 11, nº 1, p. 22787, nov. 2021, doi: 10.1038/s41598-021-02250-x.
[143] S. B. Sesia, D. Hradetzky, et F.-M. Haecker, « Monitoring the effectiveness of the vacuum bell during pectus excavatum treatment: Technical innovation », *J. Pediatr. Surg.*, vol. 53, nº 3, p. 411-417, mars 2018, doi: 10.1016/j.jpedsurg.2017.05.023.
[144] S. Furuta, H. Nagae, K. Ohyama, K. Tanaka, et H. Kitagawa, « The vacuum treatment for the pectus excavatum thickened subcutaneous fat of the chest wall and is effective in preteenagers », *Pediatr. Surg. Int.*, vol. 36, nº 12, p. 1465-1469, déc. 2020, doi: 10.1007/s00383-020-04758-1.
[145] « A 10-year review of a minimally invasive technique for the correction of pectus excavatum - PubMed ». Consulté le: 15 septembre 2023. [En ligne]. Disponible sur: https://pubmed.ncbi.nlm.nih.gov/9574749/
[146] J.-P. Chavoin, Éd., *Pectus Excavatum and Poland Syndrome Surgery: Custom-Made Silicone Implants by Computer Aided Design*. Cham: Springer International Publishing, 2019. doi: 10.1007/978-3-030-05108-2.
[147] A. H. Schwabegger, Éd., *Congenital thoracic wall deformities: diagnosis, therapy and current developments*. Wien: Springer, 2011.
[148] A. Hebra, B. W. Calder, et A. Lesher, « Minimally invasive repair of pectus excavatum », *J. Vis. Surg.*, vol. 2, p. 73, avr. 2016, doi: 10.21037/jovs.2016.03.21.

Licence CC BY-NC-ND 3.0

[149] D. Coln, T. Gunning, M. Ramsay, T. Swygert, et R. Vera, « Early experience with the Nuss minimally invasive correction of pectus excavatum in adults », *World J. Surg.*, vol. 26, nº 10, p. 1217-1221, oct. 2002, doi: 10.1007/s00268-002-6519-x.
[150] G. Krasopoulos, M. Dusmet, G. Ladas, et P. Goldstraw, « Nuss procedure improves the quality of life in young male adults with pectus excavatum deformity », *Eur. J. Cardio-Thorac. Surg. Off. J. Eur. Assoc. Cardio-Thorac. Surg.*, vol. 29, nº 1, p. 1-5, janv. 2006, doi: 10.1016/j.ejcts.2005.09.018.
[151] G. D. Rushing, M. J. Goretsky, T. Gustin, M. Morales, R. E. Kelly, et D. Nuss, « When it is not an infection: metal allergy after the Nuss procedure for repair of pectus excavatum », *J. Pediatr. Surg.*, vol. 42, nº 1, p. 93-97, janv. 2007, doi: 10.1016/j.jpedsurg.2006.09.056.
[152] S. O. Senica, P. Gasparella, K. Soldatenkova, L. Smits, et Z. Ābola, « Cardiac perforation during minimally invasive repair of pectus excavatum: a rare complication », *J. Surg. Case Rep.*, vol. 2022, nº 11, p. rjac538, nov. 2022, doi: 10.1093/jscr/rjac538.
[153] Q. Ballouhey, B. Léobon, J. F. Trinchéro, C. Baunin, P. Galinier, et J. Sales de Gauzy, « Mechanical occlusion of the inferior vena cava: an early complication after repair of pectus excavatum using the Nuss procedure », *J. Pediatr. Surg.*, vol. 47, nº 12, p. e1-3, déc. 2012, doi: 10.1016/j.jpedsurg.2012.08.022.
[154] D. Nuss, R. E. Kelly, D. P. Croitoru, et M. E. Katz, « A 10-year review of a minimally invasive technique for the correction of pectus excavatum », *J. Pediatr. Surg.*, vol. 33, nº 4, p. 545-552, avr. 1998, doi: 10.1016/s0022-3468(98)90314-1.
[155] D. P. Croitoru, R. E. Kelly, M. J. Goretsky, M. L. Lawson, B. Swoveland, et D. Nuss, « Experience and modification update for the minimally invasive Nuss technique for pectus excavatum repair in 303 patients », *J. Pediatr. Surg.*, vol. 37, nº 3, p. 437-445, mars 2002, doi: 10.1053/jpsu.2002.30851.
[156] A. H. Schwabegger, Éd., *Congenital thoracic wall deformities: diagnosis, therapy and current developments*. Wien: Springer, 2011.
[157] J.-P. Chavoin, Éd., *Pectus excavatum and Poland Syndrome Surgery: custom-made silicone implants by computer aided design*. Cham: Springer, 2019.
[158] M. Conti, L. Benhamed, H. Porte, et A. Wurtz, « Traitement chirurgical des malformations de la paroi thoracique antérieure par sternochondroplastie ».
[159] C. Ponte *et al.*, « Techniques de correction des déformations de la paroi thoracique ».
[160] Y. Z. Mao, S. Tang, et S. Li, « Comparison of the Nuss versus Ravitch procedure for pectus excavatum repair: an updated meta-analysis », *J. Pediatr. Surg.*, vol. 52, nº 10, p. 1545-1552, oct. 2017, doi: 10.1016/j.jpedsurg.2017.05.028.
[161] J. D. Phillips et J. A. van Aalst, « Jeune's syndrome (asphyxiating thoracic dystrophy): congenital and acquired », *Semin. Pediatr. Surg.*, vol. 17, nº 3, p. 167-172, août 2008, doi: 10.1053/j.sempedsurg.2008.03.006.
[162] E. Masson, « Pectus excavatum : correction chirurgicale par la mise en place d'une prothèse pariétale en silicone sur mesure », EM-Consulte. Consulté le: 24 septembre 2023. [En ligne]. Disponible sur: https://www.em-consulte.com/es/article/653954/pectus-excavatum-correction-chirurgicale-par-la-mi
[163] C. Caro *et al.*, « Simultaneous correction of a pectus excavatum with tubular breast deformity using a custom-made silicone implant », *Arch. Gynecol. Obstet.*, vol. 303, nº 4, p. 1025-1037, avr. 2021, doi: 10.1007/s00404-020-05898-4.
[164] J. P. Chavoin *et al.*, « Malformations thoraciques congénitales et implants sur mesure 3D. Nouvelle classification basée sur une série de 789 cas traités », *Ann. Chir. Plast. Esthét.*, vol. 67, nº 5, p. 393-403, nov. 2022, doi: 10.1016/j.anplas.2022.07.009.
[165] E. Lupon, J. Laloze, B. Chaput, J.-L. Grolleau, et J.-P. Chavoin, « Complications after Ravitch versus Nuss repair of pectus excavatum: What if none of these techniques are the

Licence CC BY-NC-ND 3.0

right one? », *Surgery*, vol. 170, nº 2, p. 646-647, août 2021, doi: 10.1016/j.surg.2021.02.040.
[166] J.-P. Chavoin *et al.*, « [Place of 3D custom-made implants after failure of modeling steno-chondro-plasties] », *Ann. Chir. Plast. Esthet.*, vol. 67, nº 5-6, p. 414-424, nov. 2022, doi: 10.1016/j.anplas.2022.07.011.
[167] J.-P. Chavoin *et al.*, « [Breasts and congenital chest-wall deformities: Surgical strategy with 3D implants] », *Ann. Chir. Plast. Esthet.*, vol. 67, nº 5-6, p. 404-413, nov. 2022, doi: 10.1016/j.anplas.2022.07.010.
[168] C. Caro *et al.*, « Simultaneous correction of a pectus excavatum with tubular breast deformity using a custom-made silicone implant », *Arch. Gynecol. Obstet.*, vol. 303, nº 4, p. 1025-1037, avr. 2021, doi: 10.1007/s00404-020-05898-4.
[169] W. Stanford, D. G. Bowers, E. F. Lindberg, R. G. Armstrong, E. R. Finger, et D. G. Dibbell, « Silastic implants for correction of pectus excavatum. A new technique », *Ann. Thorac. Surg.*, vol. 13, nº 6, p. 529-536, juin 1972, doi: 10.1016/s0003-4975(10)65169-7.
[170] B. J. Snel, C. A. Spronk, P. M. N. Werker, et B. van der Lei, « Pectus excavatum reconstruction with silicone implants: long-term results and a review of the english-language literature », *Ann. Plast. Surg.*, vol. 62, nº 2, p. 205-209, févr. 2009, doi: 10.1097/SAP.0b013e31817d878c.
[171] A. H. Schwabegger, « Pectus excavatum repair from a plastic surgeon's perspective », *Ann. Cardiothorac. Surg.*, vol. 5, nº 5, p. 501-512, sept. 2016, doi: 10.21037/acs.2016.09.01.
[172] A. Margulis, M. Sela, R. Neuman, et A. Buller-Sharon, « Reconstruction of pectus excavatum with silicone implants », *J. Plast. Reconstr. Aesthetic Surg. JPRAS*, vol. 59, nº 10, p. 1082-1086, 2006, doi: 10.1016/j.bjps.2005.12.035.
[173] « pectus excavatum correction modelante sans chirurgie osseuse (SOF.CPRE) ». [En ligne]. Disponible sur: https://www.dr-lamarca.com/wp-content/uploads/2022/05/pectus-excavatum-07-03-2019-a-18-47-02.pdf
[174] A. André, M. Dahan, E. Bozonnet, et I. Garrido, « Pectus excavatum : correction par la technique de comblement avec mise en place d'une prothèse en silicone sur mesure en position rétromusculaire profonde ».
[175] J.-P. Chavoin, Éd., *Pectus excavatum and Poland Syndrome Surgery: custom-made silicone implants by computer aided design*. Cham: Springer, 2019.
[176] « Chirurgie simplifiée du pectus excavatum par implants sur mesure conçus par ordinateur ».
[177] J. L. Sørensen, « Subcutaneous Silicone Implants in Pectus Excavatum », *Scand. J. Plast. Reconstr. Surg.*, vol. 22, nº 2, p. 173-176, janv. 1988, doi: 10.3109/02844318809072392.
[178] D. J. Hodgkinson, « Chest Wall Implants: Their Use for Pectus Excavatum, Pectoralis Muscle Tears, Poland's Syndrome, and Muscular Insufficiency », *Aesthetic Plast. Surg.*, vol. 21, nº 1, p. 7-15, janv. 1997, doi: 10.1007/s002669900074.
[179] A. H. Schwabegger, Éd., *Congenital Thoracic Wall Deformities: Diagnosis, Therapy and Current Developments*. Vienna: Springer, 2011. doi: 10.1007/978-3-211-99138-1.
[180] E. Lupon, J. Laloze, B. Chaput, J.-L. Grolleau, et J.-P. Chavoin, « Complications after Ravitch versus Nuss repair of pectus excavatum: What if none of these techniques are the right one? », *Surgery*, vol. 170, nº 2, p. 646-647, août 2021, doi: 10.1016/j.surg.2021.02.040.
[181] J.-P. Chavoin *et al.*, « [Place of 3D custom-made implants after failure of modeling steno-chondro-plasties] », *Ann. Chir. Plast. Esthet.*, vol. 67, nº 5-6, p. 414-424, nov. 2022, doi: 10.1016/j.anplas.2022.07.011.
[182] G. Wechselberger, M. Ohlbauer, J. Haslinger, T. Schoeller, T. Bauer, et H. Piza-Katzer, « Silicone implant correction of pectus excavatum », *Ann. Plast. Surg.*, vol. 47, nº 5, p. 489-493, nov. 2001, doi: 10.1097/00000637-200111000-00003.
[183] J. Nordquist, H. Svensson, et M. Johnsson, « Silastic implant for reconstruction of

Licence CC BY-NC-ND 3.0

pectus excavatum: an update », *Scand. J. Plast. Reconstr. Surg. Hand Surg.*, vol. 35, nº 1, p. 65-69, mars 2001, doi: 10.1080/02844310151032619.
[184] A. Margulis, M. Sela, R. Neuman, et A. Buller-Sharon, « Reconstruction of pectus excavatum with silicone implants », *J. Plast. Reconstr. Aesthetic Surg. JPRAS*, vol. 59, nº 10, p. 1082-1086, 2006, doi: 10.1016/j.bjps.2005.12.035.
[185] J.-P. Chavoin *et al.*, « Correction of Pectus Excavatum by Custom-Made Silicone Implants: Contribution of Computer-Aided Design Reconstruction. A 20-Year Experience and 401 Cases », *Plast. Reconstr. Surg.*, vol. 137, nº 5, p. 860e-871e, mai 2016, doi: 10.1097/PRS.0000000000002071.
[186] J.-P. Chavoin *et al.*, « [Breasts and congenital chest-wall deformities: Surgical strategy with 3D implants] », *Ann. Chir. Plast. Esthet.*, vol. 67, nº 5-6, p. 404-413, nov. 2022, doi: 10.1016/j.anplas.2022.07.010.
[187] C. Ho Quoc, T. Delaporte, A. Meruta, S. La Marca, G. Toussoun, et E. Delay, « Breast asymmetry and pectus excavatum improvement with fat grafting », *Aesthet. Surg. J.*, vol. 33, nº 6, p. 822-829, août 2013, doi: 10.1177/1090820X13493907.
[188] A. H. Schwabegger, « Pectus excavatum repair from a plastic surgeon's perspective », *Ann. Cardiothorac. Surg.*, vol. 5, nº 5, p. 501-512, sept. 2016, doi: 10.21037/acs.2016.09.01.
[189] « PECTUS EXCAVATUM CORRECTION MODELANTE sans chirurgie osseuse ». [En ligne]. Disponible sur: https://www.dr-lamarca.com/wp-content/uploads/2022/05/pectus-excavatum-07-03-2019-a-18-47-02.pdf
[190] T. R. Kosowski, G. Rigotti, et R. K. Khouri, « Tissue-Engineered Autologous Breast Regeneration with Brava®-Assisted Fat Grafting », *Clin. Plast. Surg.*, vol. 42, nº 3, p. 325-337, viii, juill. 2015, doi: 10.1016/j.cps.2015.03.001.
[191] C. Ho Quoc, J. M. Piat, N. Carrabin, A. Meruta, C. Faure, et E. Delay, « Breast reconstruction with fat grafting and BRAVA(®) pre-expansion: Efficacy evaluation in 45 cases », *Ann. Chir. Plast. Esthet.*, vol. 61, nº 3, p. 183-189, juin 2016, doi: 10.1016/j.anplas.2015.06.010.
[192] R. K. Khouri *et al.*, « Tissue-engineered breast reconstruction with Brava-assisted fat grafting: a 7-year, 488-patient, multicenter experience », *Plast. Reconstr. Surg.*, vol. 135, nº 3, p. 643-658, mars 2015, doi: 10.1097/PRS.0000000000001039.
[193] M. N. Mirzabeigi *et al.*, « Treating Breast Conservation Therapy Defects with Brava and Fat Grafting: Technique, Outcomes, and Safety Profile », *Plast. Reconstr. Surg.*, vol. 140, nº 3, p. 372e-381e, sept. 2017, doi: 10.1097/PRS.0000000000003626.
[194] R. K. Khouri *et al.*, « Brava and Autologous Fat Transfer Is a Safe and Effective Breast Augmentation Alternative: Results of a 6-Year, 81-Patient, Prospective Multicenter Study », *Plast. Reconstr. Surg.*, vol. 129, nº 5, p. 1173-1187, mai 2012, doi: 10.1097/PRS.0b013e31824a2db6.
[195] J. A. Hawkins, J. L. Ehrenhaft, et D. B. Doty, « Repair of Pectus Excavatum by Sternal Eversion ».
[196] T. K. Taguchi, T. mochizuki, M. Nakagaki, et K. Kato, « A new plastic operation for pectus excavatum: sternal turnover surgical procedure with preserved internal mammary vessels », *Chest*, vol. 67, nº 5, p. 606-608, mai 1975, doi: 10.1378/chest.67.5.606.
[197] T. Liu, H. Liu, et Y. Li, « Comparison of the Nuss and sternal turnover procedures for primary repair of pectus excavatum », *Asian J. Surg.*, vol. 37, nº 1, p. 30-34, janv. 2014, doi: 10.1016/j.asjsur.2013.07.009.
[198] « Free sternum turnover flap for correction of pectus excavatum deformity - PubMed ». Consulté le: 11 septembre 2023. [En ligne]. Disponible sur: https://pubmed.ncbi.nlm.nih.gov/14504520/
[199] A. H. Schwabegger, « Pectus excavatum repair from a plastic surgeon's perspective », *Ann. Cardiothorac. Surg.*, vol. 5, nº 5, p. 501-512, sept. 2016, doi: 10.21037/acs.2016.09.01.

Licence CC BY-NC-ND 3.0

[200] G. W. Raff et S. Hirose, Éd., *Surgery for Chest Wall Deformities*. Cham: Springer International Publishing, 2017. doi: 10.1007/978-3-319-43926-6.
[201] M. Harrison, « Phase 3 Multicenter Study of Magnetic Mini-Mover for Pectus Excavatum », clinicaltrials.gov, Clinical trial registration NCT01327274, oct. 2018. Consulté le: 1 septembre 2023. [En ligne]. Disponible sur: https://clinicaltrials.gov/study/NCT01327274
[202] E. W. Fonkalsrud, « Current management of pectus excavatum », *World J. Surg.*, vol. 27, nº 5, p. 502-508, mai 2003, doi: 10.1007/s00268-003-7025-5.
[203] W. G. Guntheroth et P. S. Spiers, « Cardiac function before and after surgery for pectus excavatum », *Am. J. Cardiol.*, vol. 99, nº 12, p. 1762-1764, juin 2007, doi: 10.1016/j.amjcard.2007.01.064.
[204] D. Moher, A. Liberati, J. Tetzlaff, D. G. Altman, et PRISMA Group, « Preferred reporting items for systematic reviews and meta-analyses: the PRISMA statement », *PLoS Med.*, vol. 6, nº 7, p. e1000097, juill. 2009, doi: 10.1371/journal.pmed.1000097.
[205] K. Phan, D. H. Tian, C. Cao, D. Black, et T. D. Yan, « Systematic review and meta-analysis: techniques and a guide for the academic surgeon », *Ann. Cardiothorac. Surg.*, vol. 4, nº 2, p. 112-122, mars 2015, doi: 10.3978/j.issn.2225-319X.2015.02.04.
[206] T. Krueger, P.-G. Chassot, M. Christodoulou, C. Cheng, H.-B. Ris, et L. Magnusson, « Cardiac Function Assessed by Transesophageal Echocardiography During Pectus Excavatum Repair », *Ann. Thorac. Surg.*, vol. 89, nº 1, p. 240-243, janv. 2010, doi: 10.1016/j.athoracsur.2009.06.126.
[207] S. Udholm, M. Maagaard, H. Pilegaard, et V. Hjortdal, « Cardiac function in adults following minimally invasive repair of pectus excavatum », *Interact. Cardiovasc. Thorac. Surg.*, vol. 22, nº 5, p. 525-529, mai 2016, doi: 10.1093/icvts/ivw007.
[208] D. L. Sigalet, M. Montgomery, et J. Harder, « Cardiopulmonary effects of closed repair of pectus excavatum », *J. Pediatr. Surg.*, vol. 38, nº 3, p. 380-385, mars 2003, doi: 10.1053/jpsu.2003.50112.
[209] R. Neviere *et al.*, « Cardiopulmonary response following surgical repair of pectus excavatum in adult patients », *Eur. J. Cardiothorac. Surg.*, p. S1010794011003800, mai 2011, doi: 10.1016/j.ejcts.2011.03.045.
[210] P. M. Quigley, J. A. Hailer, K. L. Jelus, et G. M. Loughlin, « Cardiorespiratory function before and after corrective surgery in pectus excavatum », *J. Pediatr.*, 1996.
[211] Q. Liu *et al.*, « Effect of minimally invasive repair of pectus excavatum on postoperative chest ».
[212] P.-M. Huang, C.-M. Liu, Y.-J. Cheng, S.-W. Kuo, E.-T. Wu, et Y.-C. Lee, « Evaluation of Intraoperative Cardiovascular Responses to Closed Repair for Pectus Excavatum », *Thorac. Cardiovasc. Surg.*, vol. 56, nº 06, p. 353-358, sept. 2008, doi: 10.1055/s-2008-1038721.
[213] W. J. Morshuis, H. T. Folgering, J. O. Barentsz, A. L. Cox, H. J. Van Lier, et L. K. Lacquet, « Exercise cardiorespiratory function before and one year after operation for pectus excavatum », *J. Thorac. Cardiovasc. Surg.*, vol. 107, nº 6, p. 1403-1409, juin 1994, doi: 10.1016/S0022-5223(94)70414-7.
[214] A. Töpper *et al.*, « Impact of surgical correction of pectus excavatum on cardiac function: insights on the right ventricle. A cardiovascular magnetic resonance study », *Interact. Cardiovasc. Thorac. Surg.*, vol. 22, nº 1, p. 38-46, janv. 2016, doi: 10.1093/icvts/ivv286.
[215] M. Tang *et al.*, « Improved cardiopulmonary exercise function after modified Nuss operation for pectus excavatum », *Eur. J. Cardiothorac. Surg.*, vol. 41, nº 5, p. 1063-1067, mai 2012, doi: 10.1093/ejcts/ezr170.
[216] B. Das, M. Recto, et T. Yeh, « Improvement of cardiopulmonary function after

Licence CC BY-NC-ND 3.0

minimally invasive surgical repair of pectus excavatum (Nuss procedure) in children », *Ann. Pediatr. Cardiol.*, vol. 12, nº 2, p. 77, 2019, doi: 10.4103/apc.APC_121_18.
[217] D. L. Sigalet, M. Montgomery, J. Harder, V. Wong, D. Kravarusic, et A. Alassiri, « Long term cardiopulmonary effects of closed repair of pectus excavatum », *Pediatr. Surg. Int.*, vol. 23, nº 5, p. 493-497, mai 2007, doi: 10.1007/s00383-006-1861-y.
[218] J. O'Keefe, R. Byrne, M. Montgomery, J. Harder, D. Roberts, et D. L. Sigalet, « Longer term effects of closed repair of pectus excavatum on cardiopulmonary status », *J. Pediatr. Surg.*, vol. 48, nº 5, p. 1049-1054, mai 2013, doi: 10.1016/j.jpedsurg.2013.02.024.
[219] O. A. Bawazir, M. Montgomery, J. Harder, et D. L. Sigalet, « Midterm evaluation of cardiopulmonary effects of closed repair for pectus excavatum », *J. Pediatr. Surg.*, vol. 40, nº 5, p. 863-867, mai 2005, doi: 10.1016/j.jpedsurg.2005.02.002.
[220] R. E. Kelly *et al.*, « Multicenter Study of Pectus Excavatum, Final Report: Complications, Static/Exercise Pulmonary Function, and Anatomic Outcomes », *J. Am. Coll. Surg.*, vol. 217, nº 6, p. 1080-1089, déc. 2013, doi: 10.1016/j.jamcollsurg.2013.06.019.
[221] M. Maagaard *et al.*, « Normalized Cardiopulmonary Exercise Function in Patients With Pectus Excavatum Three Years After Operation », *Ann. Thorac. Surg.*, vol. 96, nº 1, p. 272-278, juill. 2013, doi: 10.1016/j.athoracsur.2013.03.034.
[222] A. Al-Assiri, D. Kravarusic, V. Wong, B. Dicken, K. Milbrandt, et D. L. Sigalet, « Operative innovation to the "Nuss" procedure for pectus excavatum: operative and functional effects », *J. Pediatr. Surg.*, vol. 44, nº 5, p. 888-892, mai 2009, doi: 10.1016/j.jpedsurg.2009.01.020.
[223] R. Neviere, L. Benhamed, A. Duva Pentiah, et A. Wurtz, « Pectus excavatum repair improves respiratory pump efficacy and cardiovascular function at exercise », *J. Thorac. Cardiovasc. Surg.*, vol. 145, nº 2, p. 605-606, févr. 2013, doi: 10.1016/j.jtcvs.2012.07.078.
[224] A. Wurtz *et al.*, « Simplified open repair for anterior chest wall deformities. Analysis of results in 205 patients », *Orthop. Traumatol. Surg. Res.*, vol. 98, nº 3, p. 319-326, mai 2012, doi: 10.1016/j.otsr.2011.11.005.
[225] T. Hu, Y. Li, W. Liu, X. Wu, et J.-X. Feng, « Surgical treatment of pectus excavatum: 30 years 398 patients of experiences », *J. Pediatr. Surg.*, vol. 43, nº 7, p. 1270-1274, juill. 2008, doi: 10.1016/j.jpedsurg.2008.02.075.
[226] M. Tang *et al.*, « Improved cardiopulmonary exercise function after modified Nuss operation for pectus excavatum », *Eur. J. Cardio-Thorac. Surg. Off. J. Eur. Assoc. Cardio-Thorac. Surg.*, vol. 41, nº 5, p. 1063-1067, mai 2012, doi: 10.1093/ejcts/ezr170.
[227] B. B. Das, M. R. Recto, et T. Yeh, « Improvement of cardiopulmonary function after minimally invasive surgical repair of pectus excavatum (Nuss procedure) in children », *Ann. Pediatr. Cardiol.*, vol. 12, nº 2, p. 77-82, 2019, doi: 10.4103/apc.APC_121_18.
[228] A. Al-Assiri, D. Kravarusic, V. Wong, B. Dicken, K. Milbrandt, et D. L. Sigalet, « Operative innovation to the "Nuss" procedure for pectus excavatum: operative and functional effects », *J. Pediatr. Surg.*, vol. 44, nº 5, p. 888-892, mai 2009, doi: 10.1016/j.jpedsurg.2009.01.020.
[229] A. Wurtz *et al.*, « Simplified open repair for anterior chest wall deformities. Analysis of results in 205 patients », *Orthop. Traumatol. Surg. Res. OTSR*, vol. 98, nº 3, p. 319-326, mai 2012, doi: 10.1016/j.otsr.2011.11.005.
[230] R. Neviere, L. Benhamed, A. Duva Pentiah, et A. Wurtz, « Pectus excavatum repair improves respiratory pump efficacy and cardiovascular function at exercise », *J. Thorac. Cardiovasc. Surg.*, vol. 145, nº 2, p. 605-606, févr. 2013, doi: 10.1016/j.jtcvs.2012.07.078.
[231] R. Neviere *et al.*, « Cardiopulmonary response following surgical repair of pectus excavatum in adult patients », *Eur. J. Cardio-Thorac. Surg. Off. J. Eur. Assoc. Cardio-Thorac. Surg.*, vol. 40, nº 2, p. e77-82, août 2011, doi: 10.1016/j.ejcts.2011.03.045.
[232] M. Maagaard *et al.*, « Normalized cardiopulmonary exercise function in patients with

Licence CC BY-NC-ND 3.0

pectus excavatum three years after operation », *Ann. Thorac. Surg.*, vol. 96, nº 1, p. 272-278, juill. 2013, doi: 10.1016/j.athoracsur.2013.03.034.
[233] Y. E. Moon, J. E. Kim, et H. J. Park, « Comparison of respiratory mechanics in adult patients undergoing minimally invasive repair of the pectus excavatum and removal of a pectus bar », *J. Cardiothorac. Vasc. Anesth.*, vol. 27, nº 3, p. 441-444, juin 2013, doi: 10.1053/j.jvca.2012.09.010.
[234] J. Lee et X. L. Zhang, « Physiological determinants of VO2max and the methods to evaluate it: A critical review », *Sci. Sports*, vol. 36, nº 4, p. 259-271, sept. 2021, doi: 10.1016/j.scispo.2020.11.006.

Licence CC BY-NC-ND 3.0

Annexes

Annexe 1. Analyses statiques de la fonction cardiaque 145
Annexe 1.1. Le débit cardiaque (Qc)..... 145
Annexe 1.1.1. Analyse globale sur le Qc 145
Annexe 1.1.2. Analyse du Qc en sous-groupe sur la technique : MIRPE avec barre en place au contrôle, MIRPE avec barre absente au contrôle..... 145
Annexe 1.2. Analyse sur l'index cardiaque 146
Annexe 1.3. Analyse sur le volume d'éjection ventriculaire gauche..... 146
Annexe 1.4. Analyse sur la fraction d'éjection ventriculaire gauche..... 147
Annexe 2. Analyses statistiques de la fonction respiratoire..... 148
Annexe 2.1.1. Analyse du Volume expiré au maximum en une seconde (VEMS) 148
Annexe 2.1.2. Analyse de la capacité vitale forcée (CVF) 150
Annexe 2.1.3. Analyse de la capacité vitale forcée (CVF) en % de la valeur théorique..... 150
Annexe 2.1.4. Analyse de la capacité vitale (CV) 151
Annexe 2.1.5. Analyse de la capacité pulmonaire totale (CPT) 151
Annexe 2.1.6. Analyse de la capacité pulmonaire totale (CPT) en % de la valeur théorique 152
Annexe 3. Analyses statistiques de la fonction à l'exercice..... 153
Annexe 3.1. Analyse de la VO2max 153
Annexe 3.1.1. Analyse globale de la VO2max en ml/kg/min..... 153
Annexe 3.1.2. Analyse globale de la VO2max en % de la valeur théorique . 153
Annexe 3.1.3. Analyse de la VO2max (ml/Kg/min) sur le sous-groupe MIRPE 154
Annexe 3.1.4. Analyse de la VO2max (ml/Kg/min) sur les sous-groupes : MIRPE avec présence de la barre au contrôle, MIRPE avec absence de la barre au contrôle et Ravitch..... 154
Annexe 3.1.5. Analyse de la VO2max (ml/Kg/min) sur les sous-groupes sur l'âge supérieur ou inférieur à 18 ans..... 155
Annexe 3.2. Analyse de l'O2 pulse 155
Annexe 3.2.1. Analyse de l'O2 pulse en ml/battement 155
Annexe 3.2.2. Analyse de l'O2 pulse en % de la valeur théorique..... 156
Annexe 4. Titre de niveau 2 .....**Erreur ! Signet non défini.**

Licence CC BY-NC-ND 3.0

Annexe 1. Analyses statiques de la fonction cardiaque

Annexe 1.1. Le débit cardiaque (Qc)

Annexe 1.1.1. Analyse globale sur le Qc

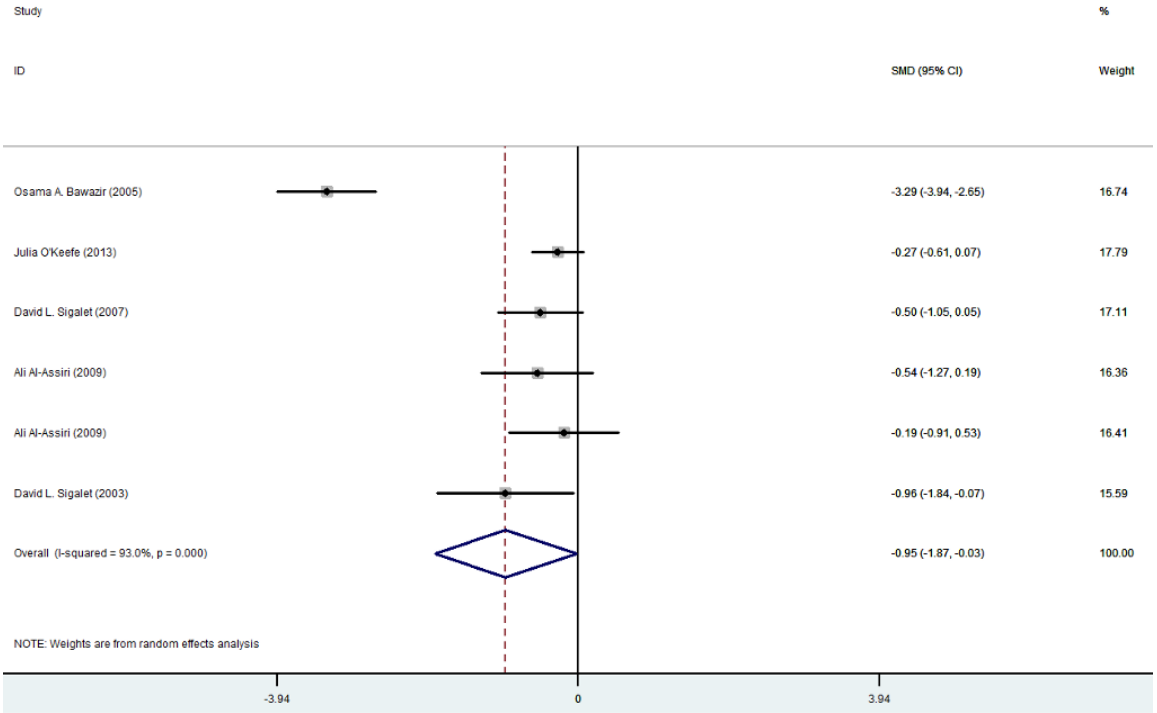

Annexe 1.1.2. Analyse du Qc en sous-groupe sur la technique : MIRPE avec barre en place au contrôle, MIRPE avec barre absente au contrôle

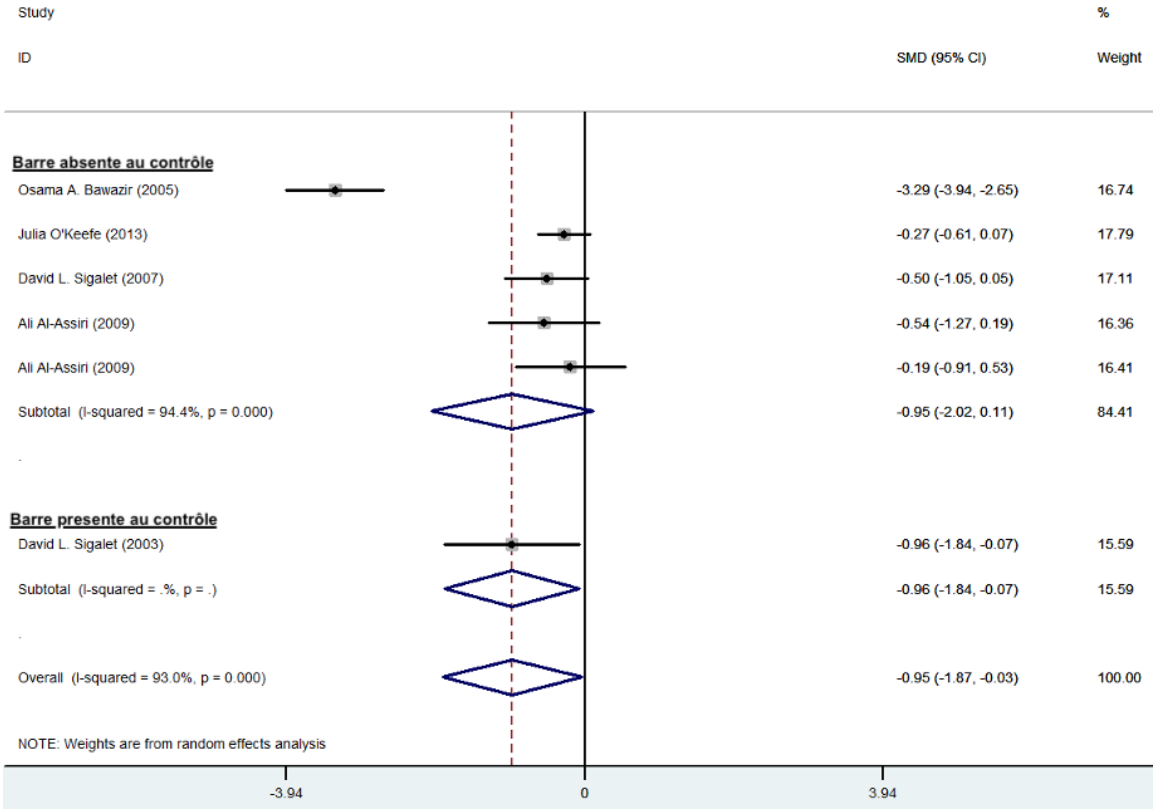

Licence CC BY-NC-ND 3.0

Annexe 1.2. Analyse sur l'index cardiaque

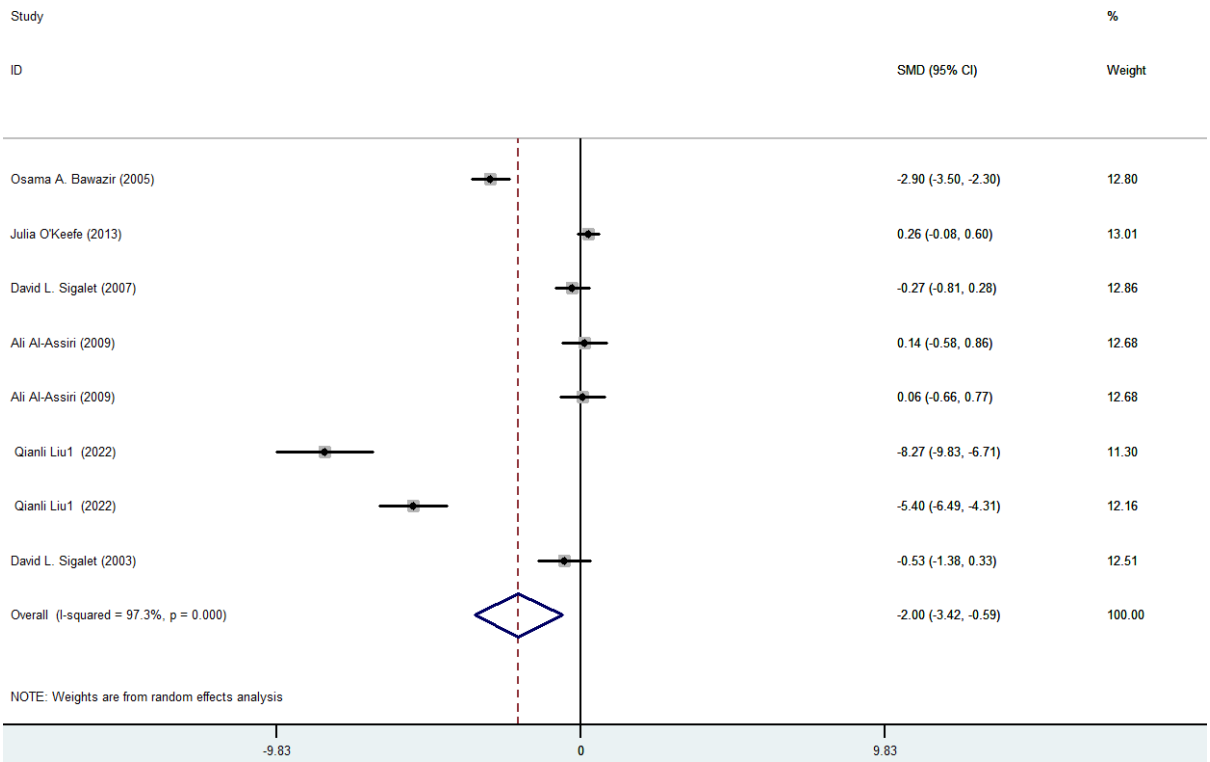

Annexe 1.3. Analyse sur le volume d'éjection ventriculaire gauche

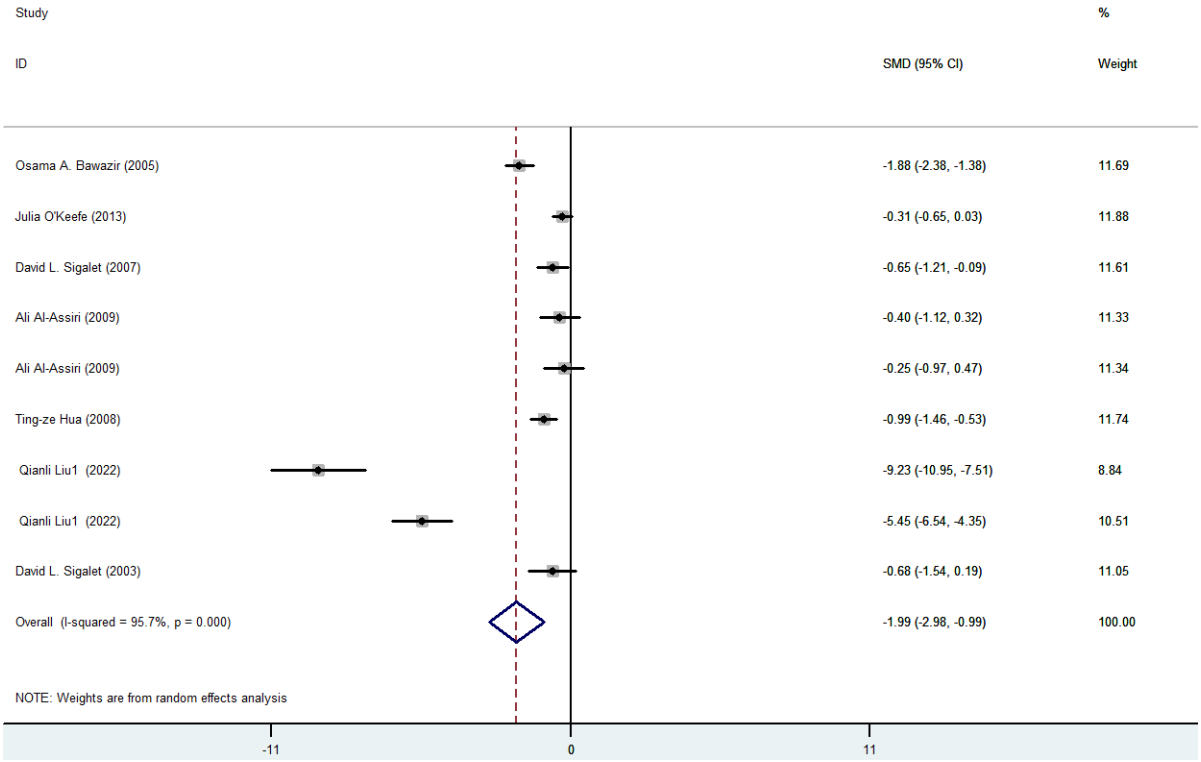

Licence CC BY-NC-ND 3.0

Annexe 1.4. Analyse sur la fraction d'éjection ventriculaire gauche

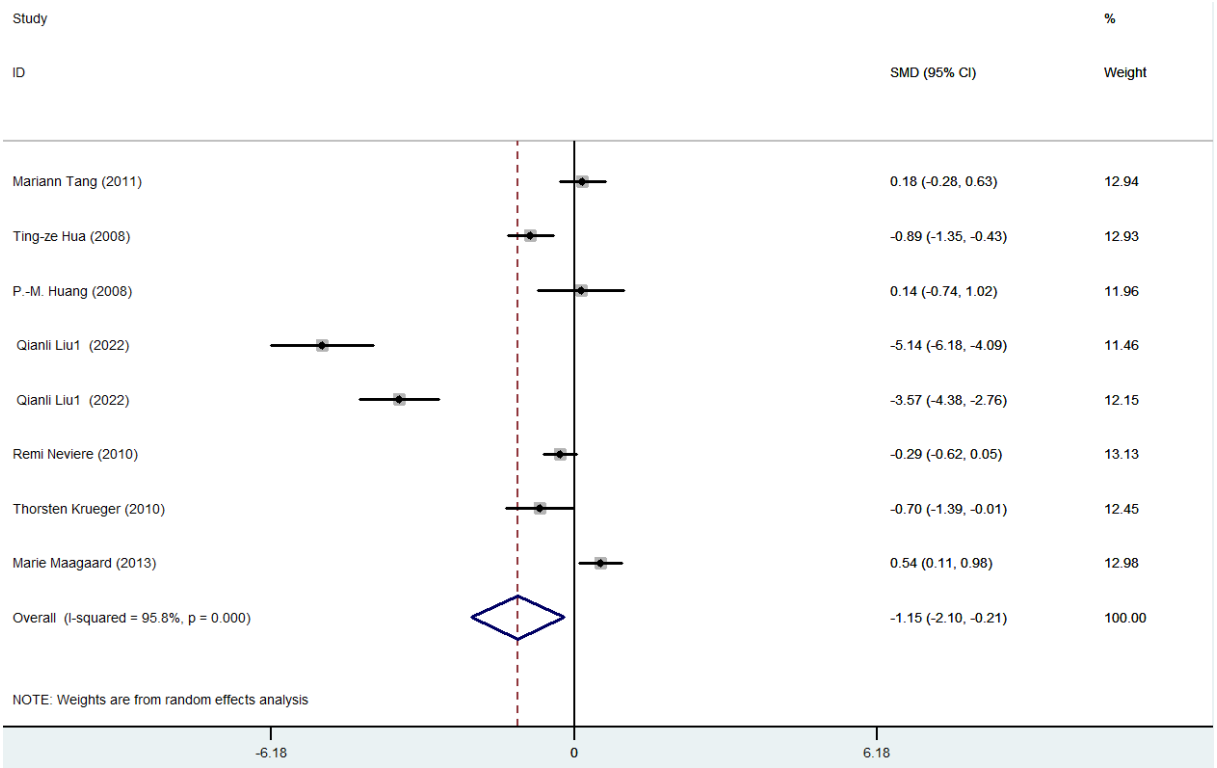

Licence CC BY-NC-ND 3.0

Annexe 2. Analyses statistiques de la fonction respiratoire

Annexe 2.1.1. Analyse du Volume expiré au maximum en une seconde (VEMS)

Annexe 2.1.1.1 Analyse du VEMS en valeur absolue en L/min

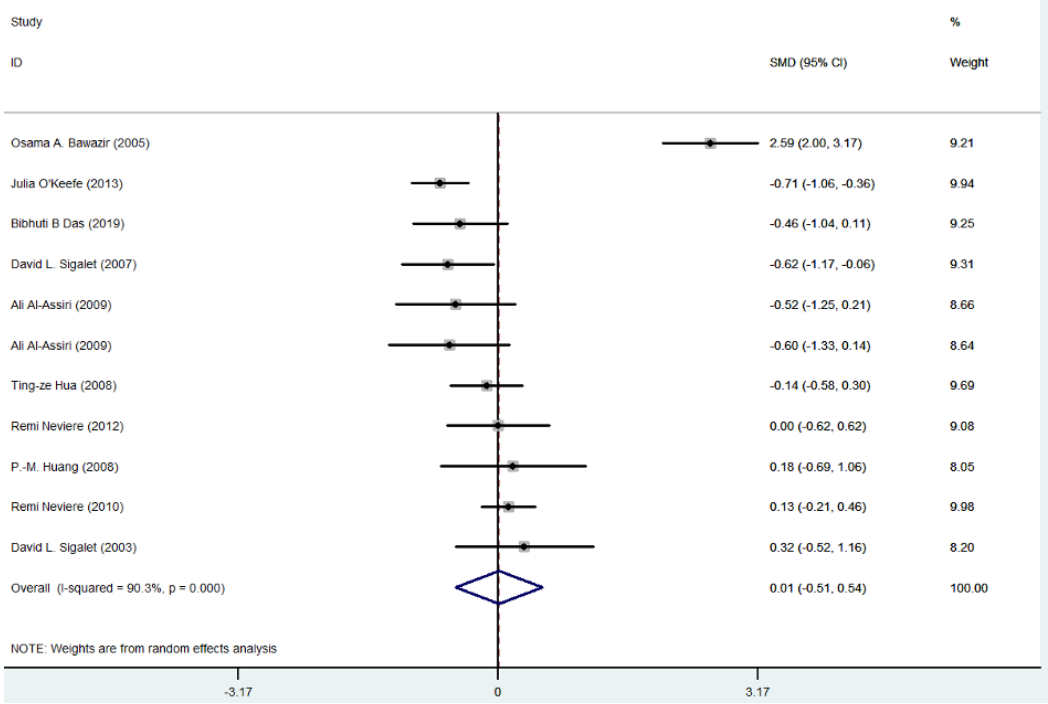

Annexe 2.1.1.2 Analyse du VEMS en % de la valeur théorique

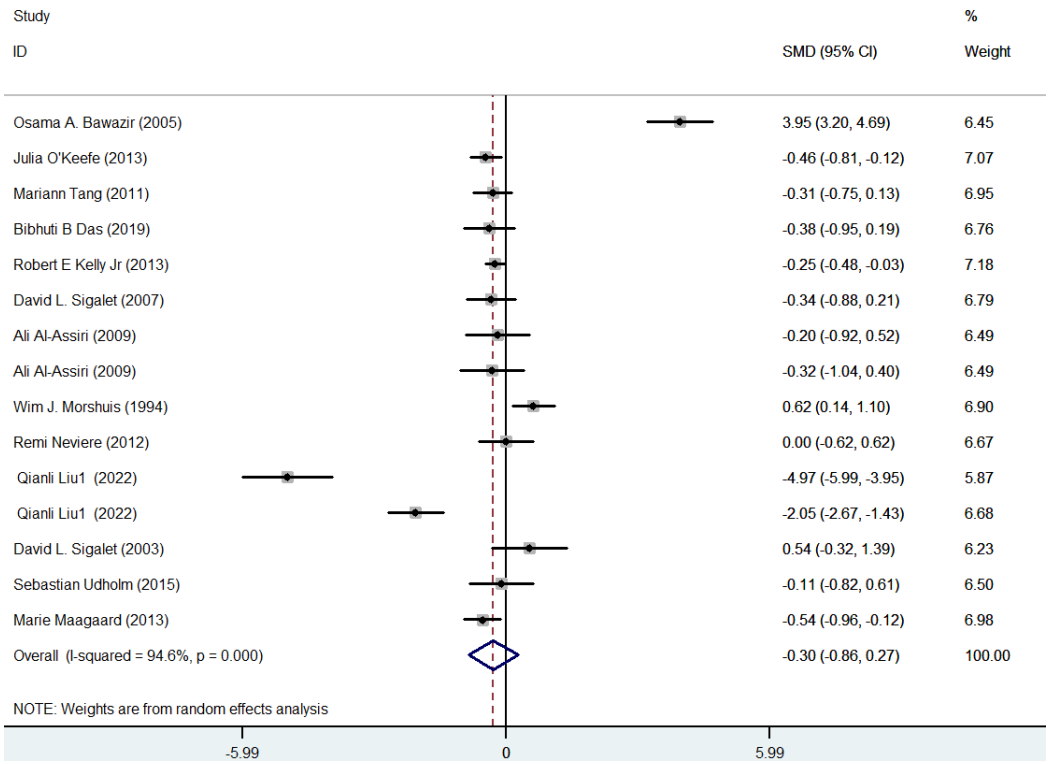

Licence CC BY-NC-ND 3.0

Annexe 2.1.1.3 Analyse en sous-groupe VEMS sur technique

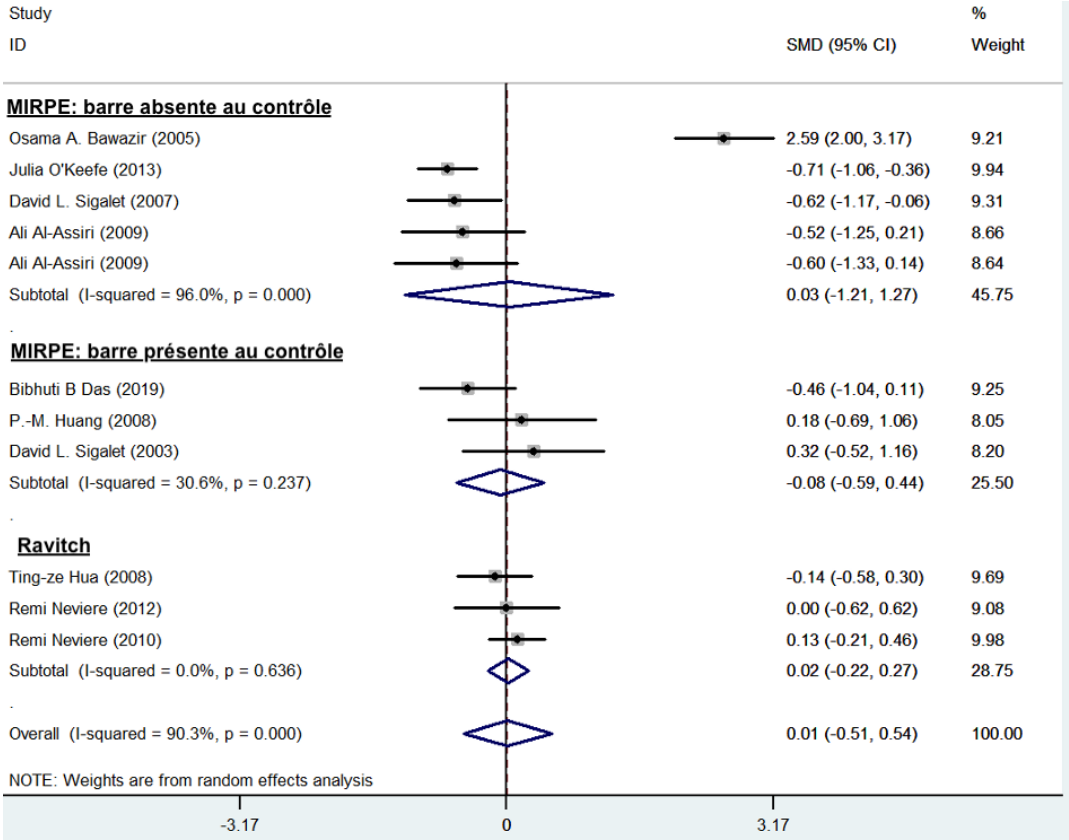

Annexe 2.1.1.4 Analyse en sous groupe VEMS sur l'âge

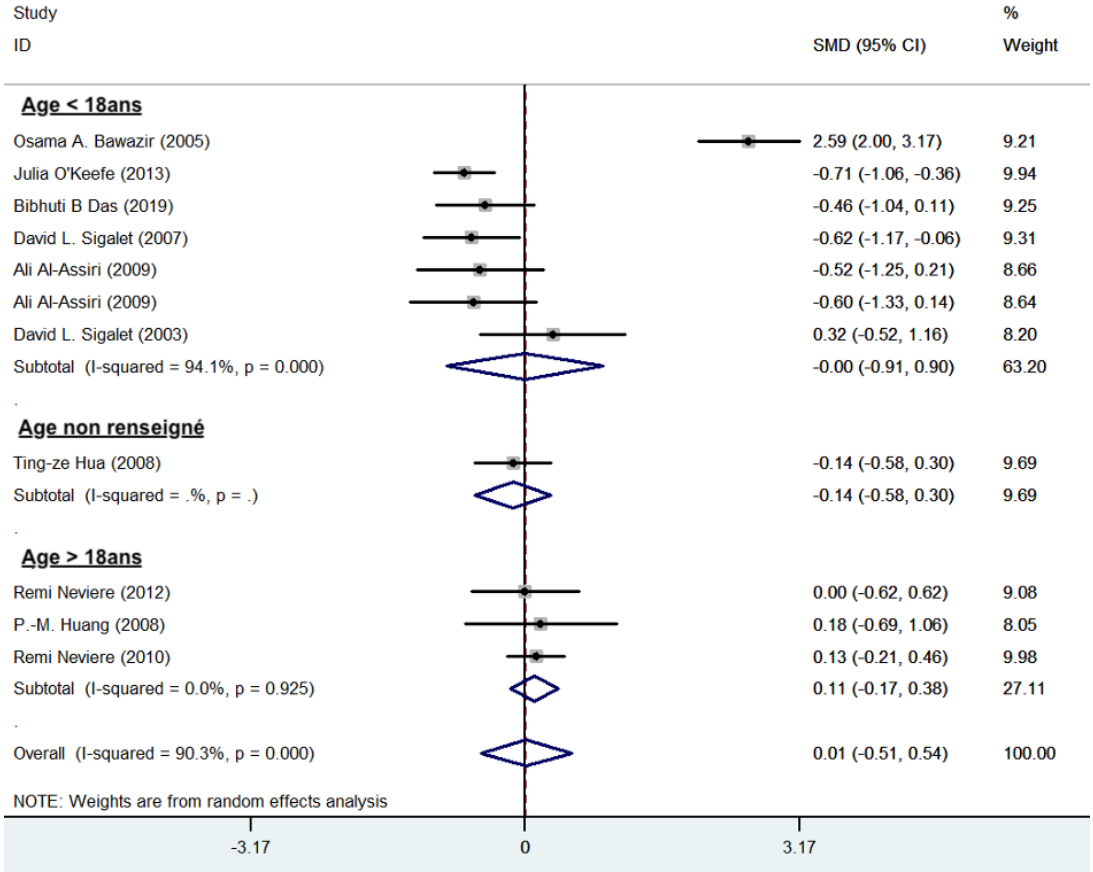

Licence CC BY-NC-ND 3.0

Annexe 2.1.2. Analyse de la capacité vitale forcée (CVF)

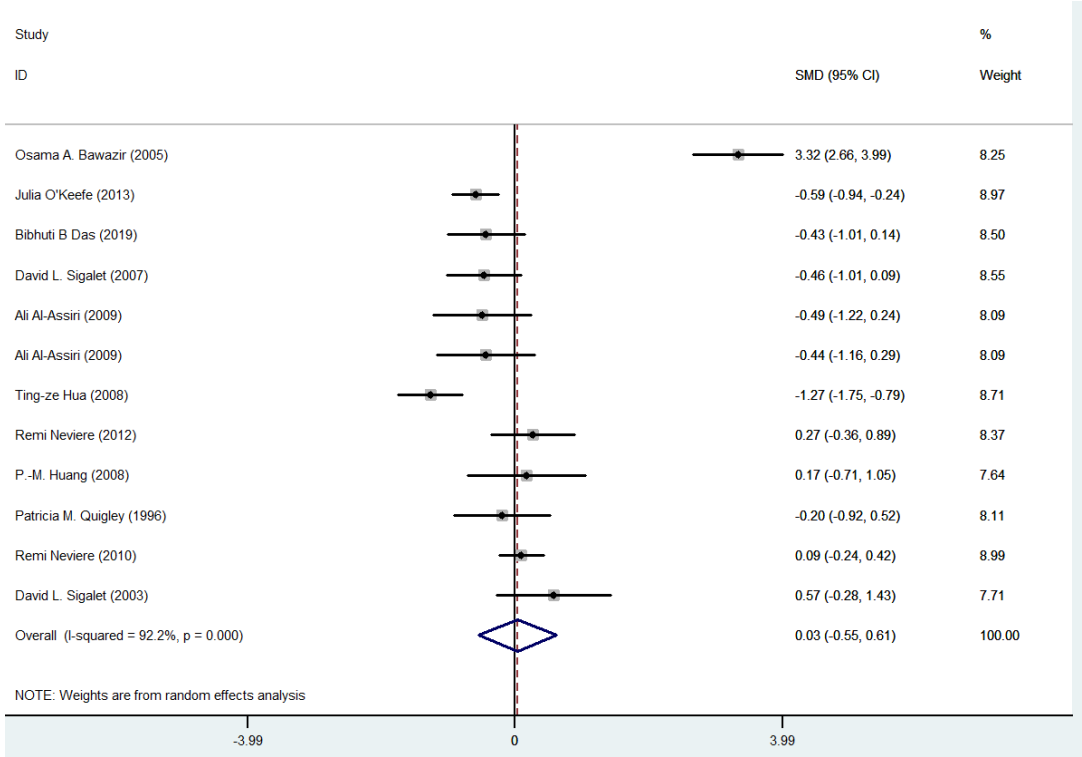

Annexe 2.1.3. Analyse de la capacité vitale forcée (CVF) en % de la valeur théorique

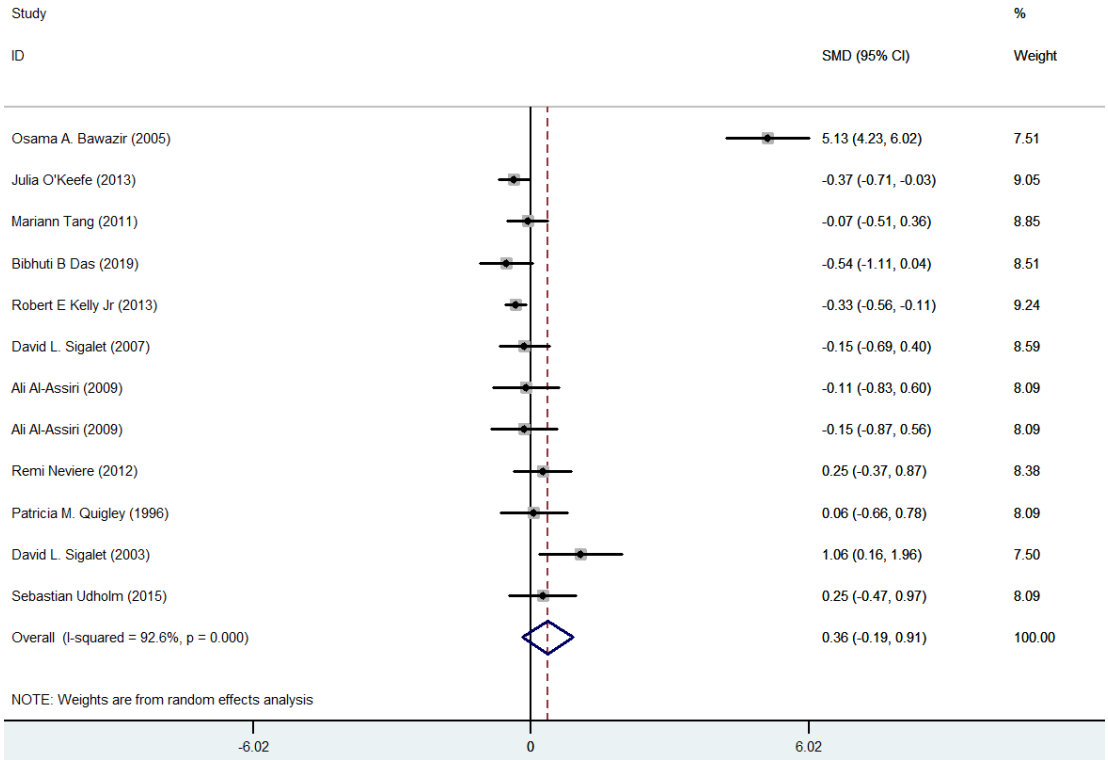

Licence CC BY-NC-ND 3.0

Annexe 2.1.4. Analyse de la capacité vitale (CV)

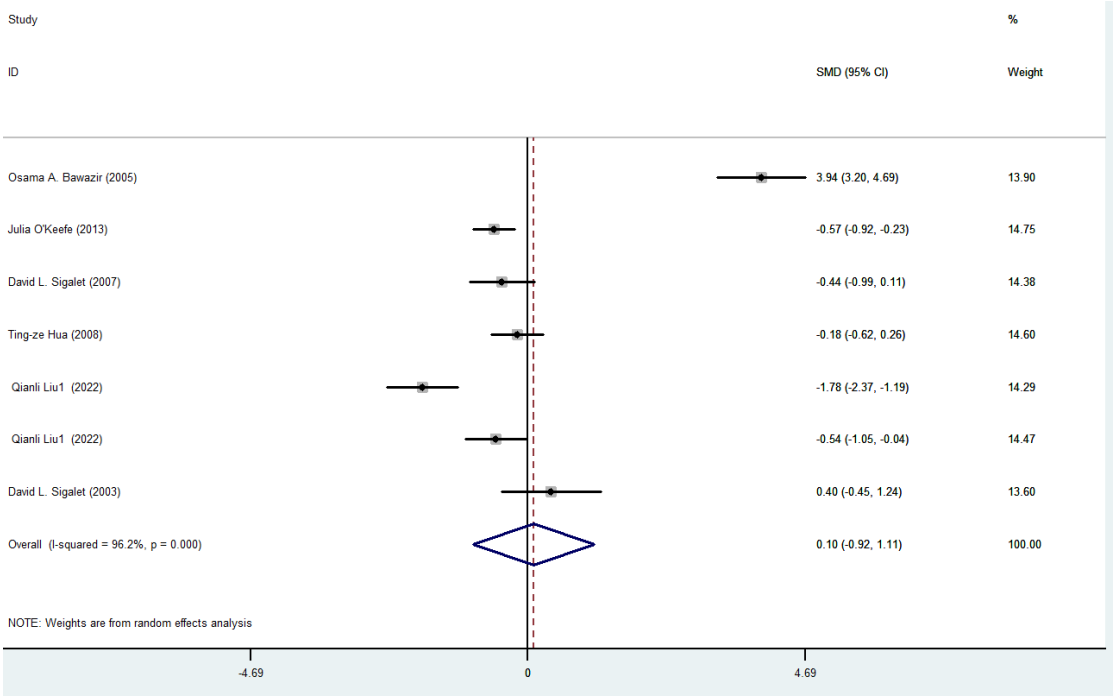

Annexe 2.1.5. Analyse de la capacité pulmonaire totale (CPT)

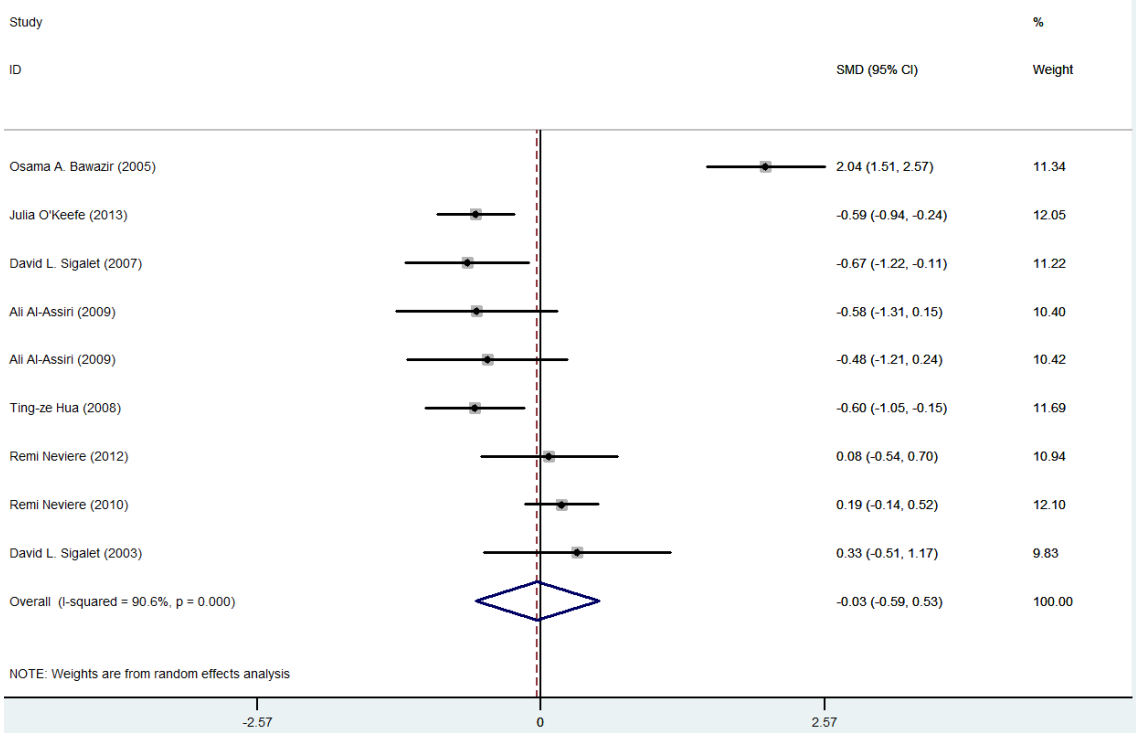

Licence CC BY-NC-ND 3.0

Annexe 2.1.6. Analyse de la capacité pulmonaire totale (CPT) en % de la valeur théorique

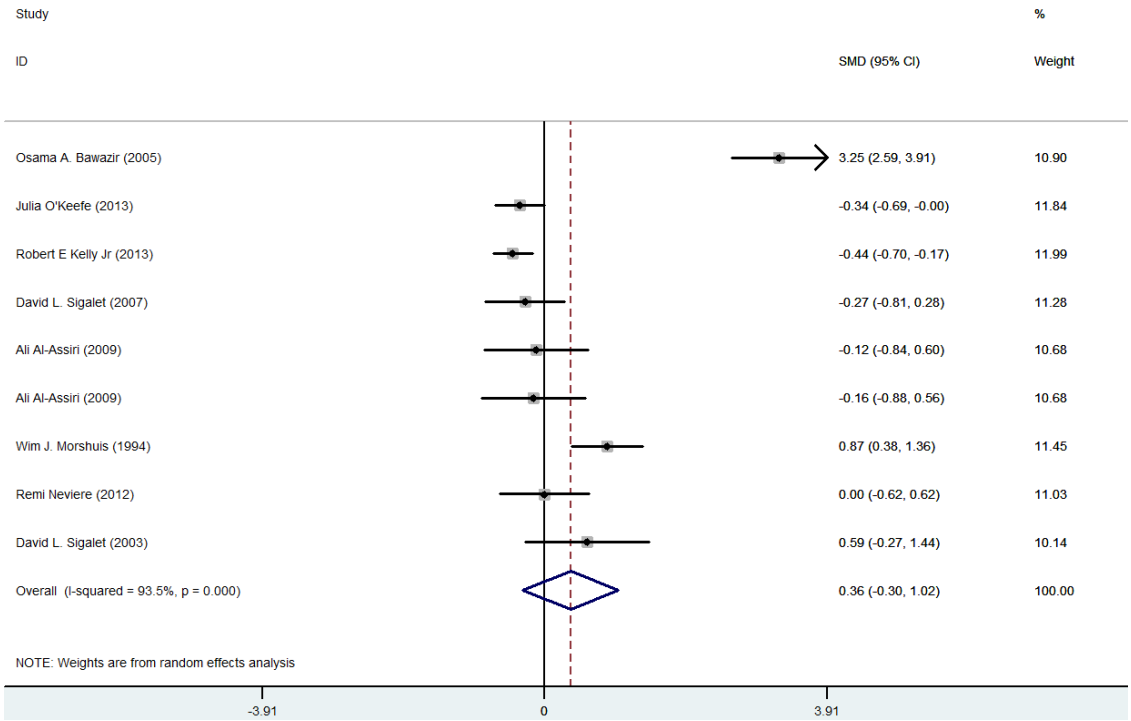

Licence CC BY-NC-ND 3.0

Annexe 3. Analyses statistiques de la fonction à l'exercice

Annexe 3.1. Analyse de la VO2max

Annexe 3.1.1. Analyse globale de la VO2max en ml/kg/min

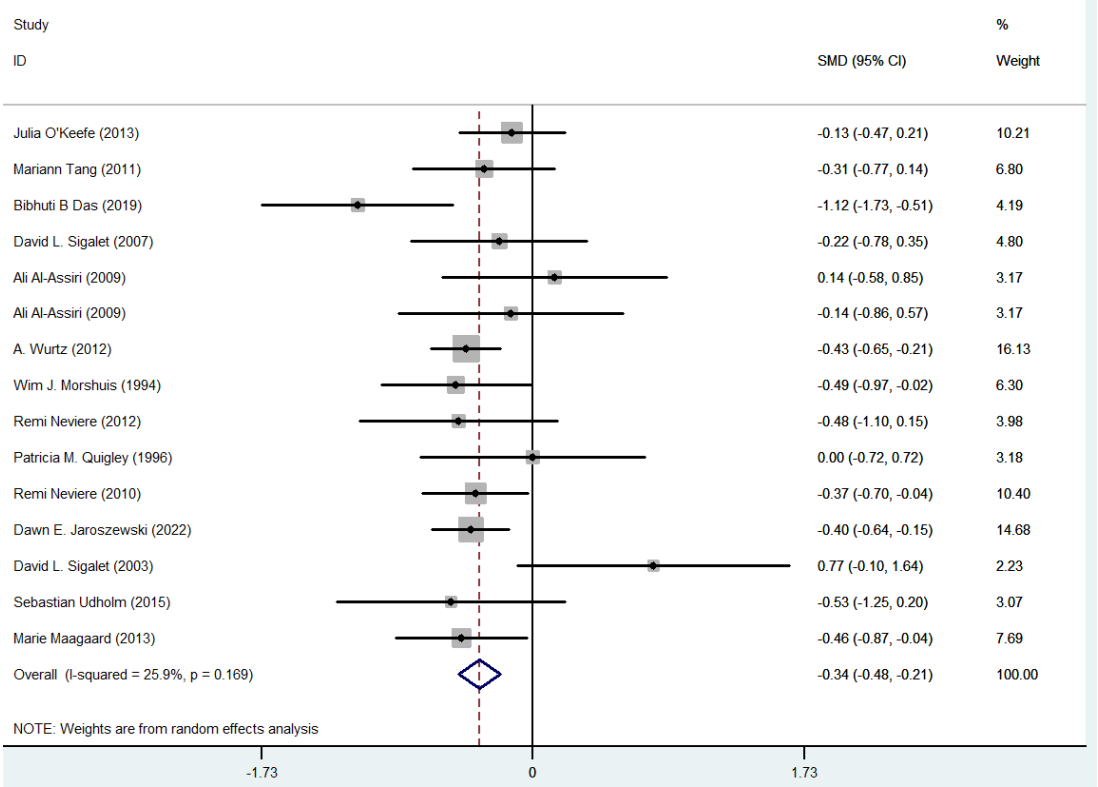

Annexe 3.1.2. Analyse globale de la VO2max en % de la valeur théorique

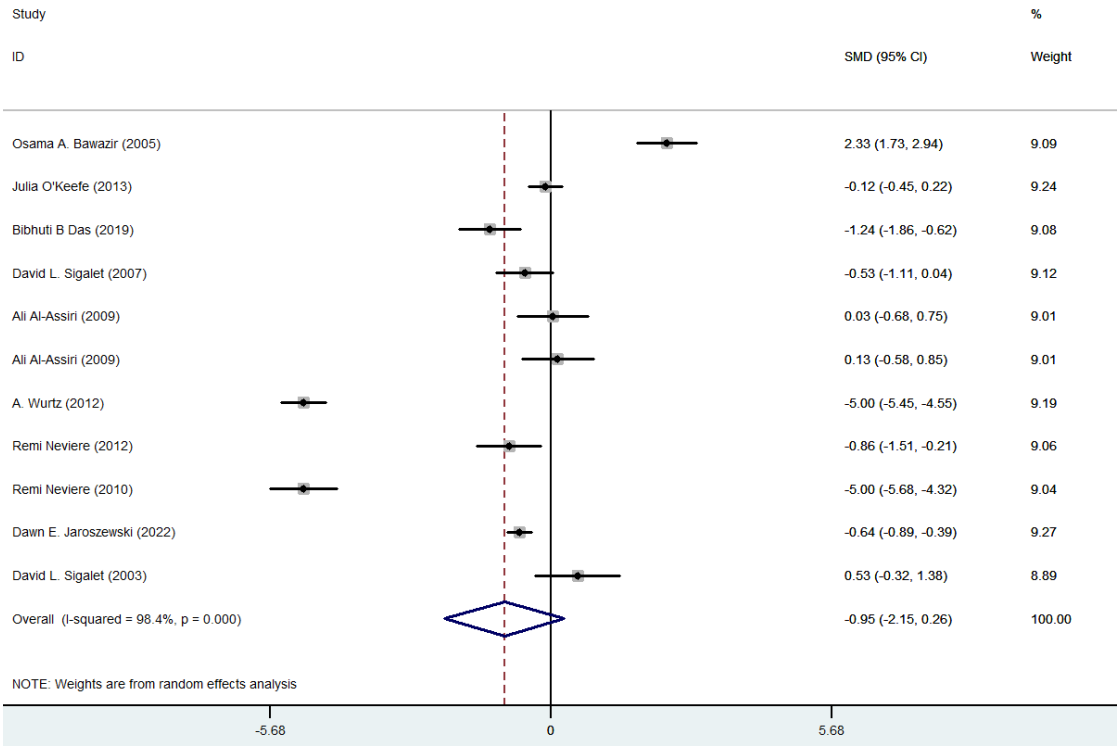

Licence CC BY-NC-ND 3.0

Annexe 3.1.3. Analyse de la VO2max (ml/Kg/min) sur le sous-groupe MIRPE

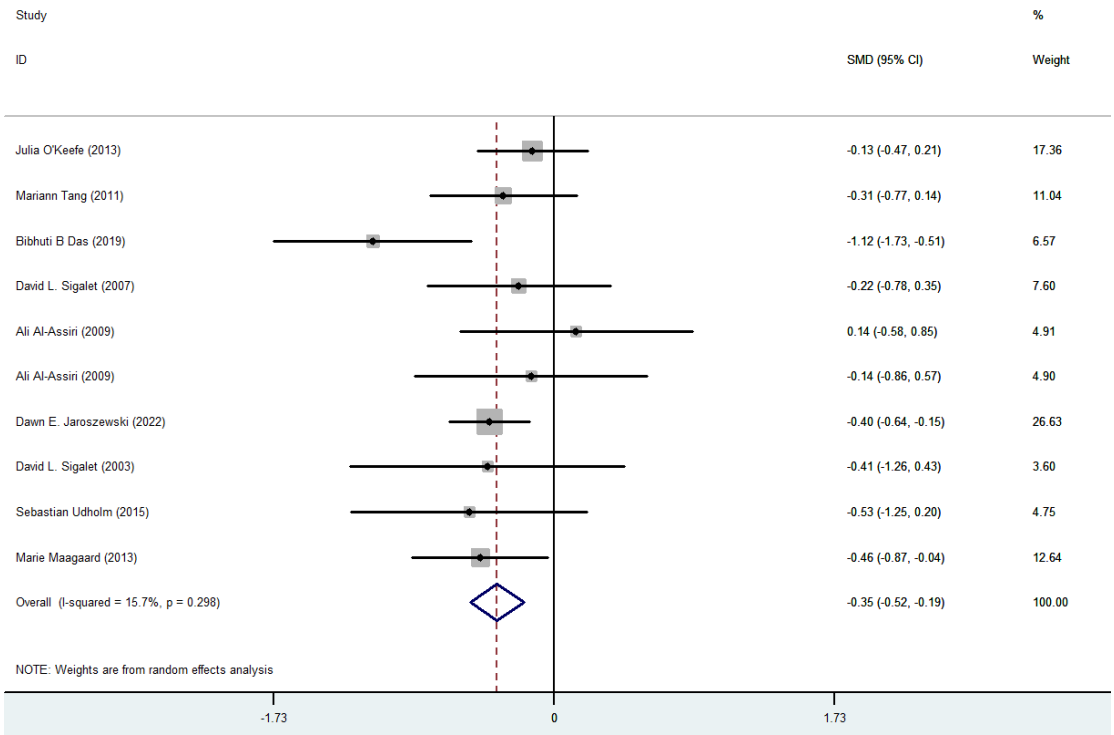

Annexe 3.1.4. Analyse de la VO2max (ml/Kg/min) sur les sous-groupes : MIRPE avec présence de la barre au contrôle, MIRPE avec absence de la barre au contrôle et Ravitch

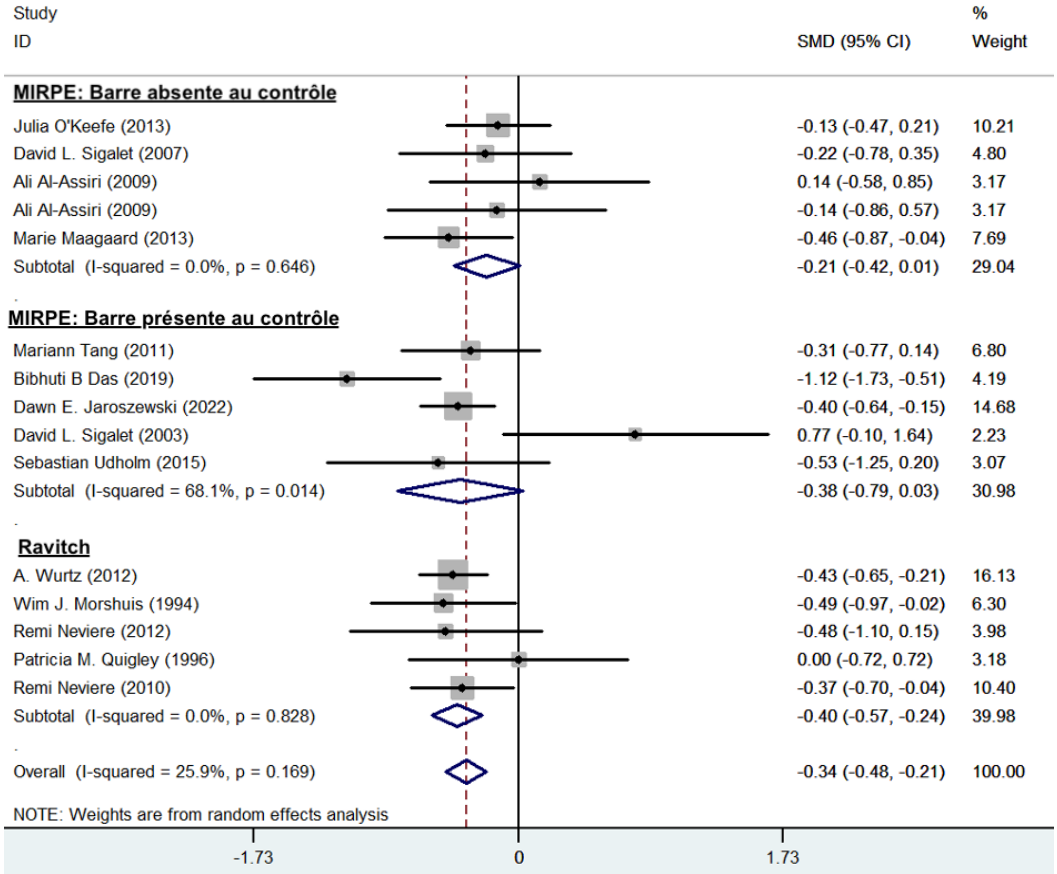

Licence CC BY-NC-ND 3.0

Annexe 3.1.5. Analyse de la VO2max (ml/Kg/min) sur les sous-groupes sur l'âge supérieur ou inférieur à 18 ans

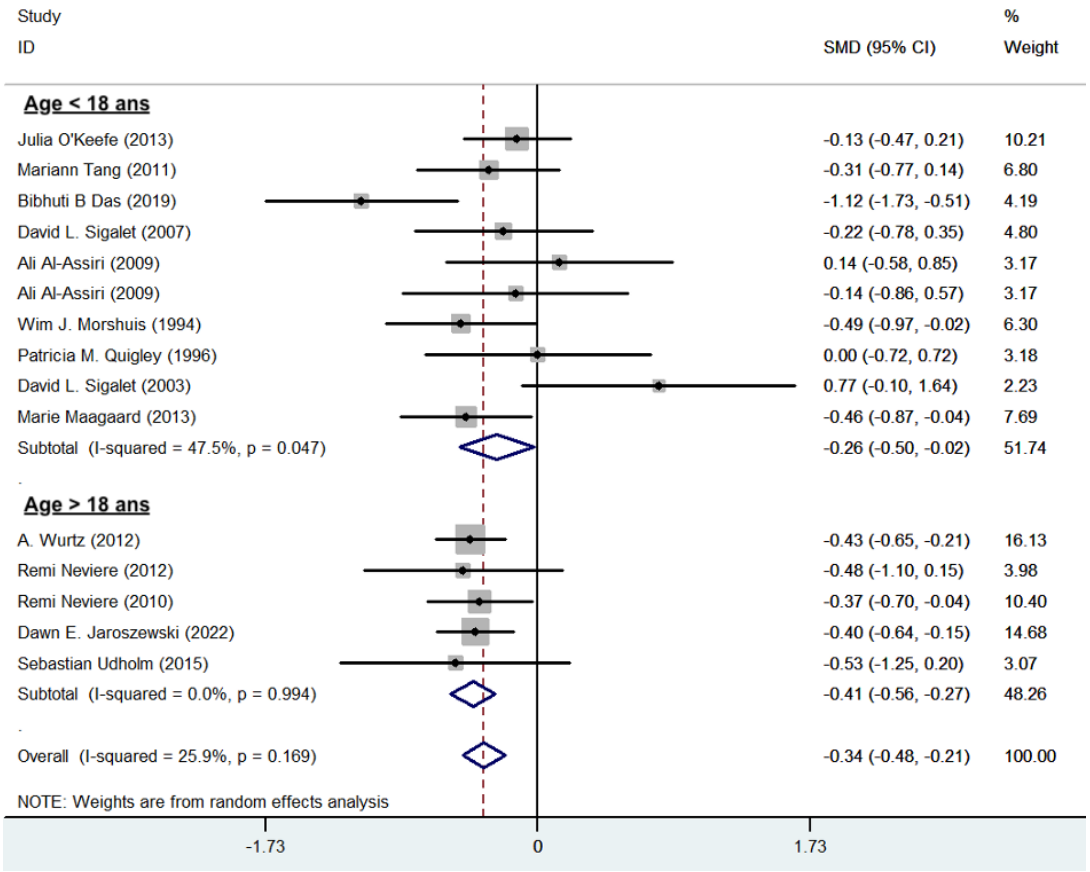

Annexe 3.2. Analyse de l'O2 pulse

Annexe 3.2.1. Analyse de l'O2 pulse en ml/battement

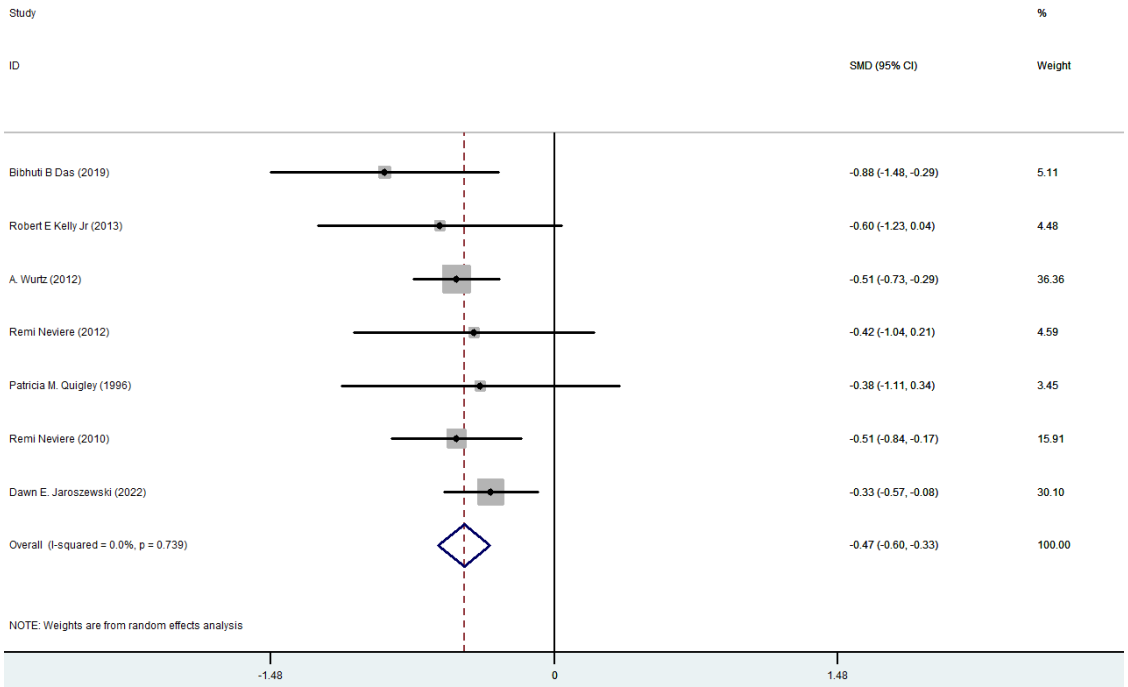

Licence CC BY-NC-ND 3.0

Annexe 3.2.2. Analyse de l'O2 pulse en % de la valeur théorique

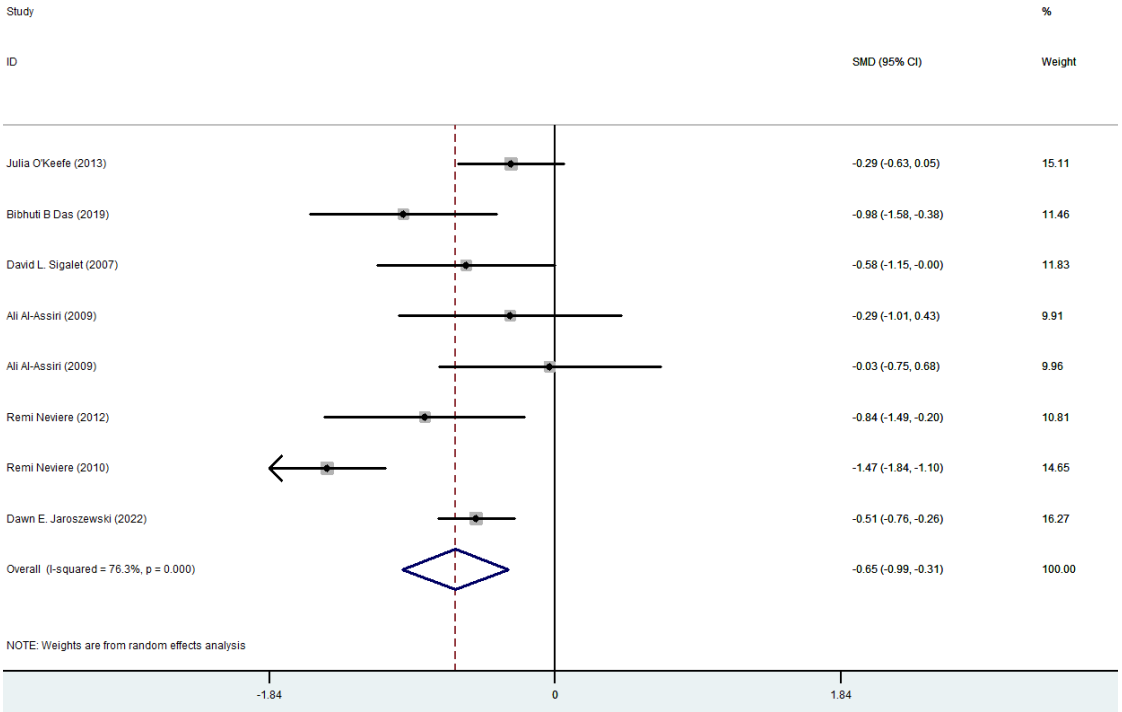

Licence CC BY-NC-ND 3.0

Serment d'Hippocrate

En présence des maîtres de cette école, de mes condisciples, je promets et je jure d'être fidèle aux lois de l'honneur et de la probité dans l'exercice de la médecine.

Je dispenserai mes soins sans distinction de race, de religion, d'idéologie ou de situation sociale.

Admis à l'intérieur des maisons, mes yeux ne verront pas ce qui s'y passe, ma langue taira les secrets qui me seront confiés et mon état ne servira pas à corrompre les mœurs ni à favoriser les crimes.

Je serai reconnaissant envers mes maîtres, et solidaire moralement de mes confrères. Conscient de mes responsabilités envers les patients, je continuerai à perfectionner mon savoir.

Si je remplis ce serment sans l'enfreindre, qu'il me soit donné de jouir de l'estime des hommes et de mes condisciples, si je le viole et que je me parjure, puissé-je avoir un sort contraire.

Licence CC BY-NC-ND 3.0

Prise en charge du pectus excavatum: la chirurgie d'avancée sternale améliore-t-elle la fonction cardiorespiratoire ? Proposition d'un algorithme décisionnel d'aide à la prise en charge.

Objectifs : Explorer l'effet de la chirurgie d'avancement sternal par les techniques de MIRPE et sternochondroplastie sur la fonction cardio-respiratoire au repos et à l'effort. **Méthodes** : Nous avons réalisé une revue de la littérature et méta-analyse d'études évaluant en pré et post-opératoire la fonction cardiaque et/ou respiratoire au repos et/ou a l'effort. **Résultats** : 21 articles ont pu être inclus et analysé représentant 1087 patients avec un âge moyen de 18,93 ans. Nous avons mis en évidence une amélioration de la fonction cardiaque au repos sur les paramètres du débit cardiaque (Qc) (p=0,042) de l'index cardiaque (p=0,03), du volume d'éjection systolique (VES) ventriculaire gauche (p=0,001) et de sa fraction d'éjection (FEVG) (p=0,034)..Nous avons aussi mis en évidence une amélioration des capacités à l'exercice sur les paramètres de la VO2max (p<0,0001) et de l'O2pulse (p<0,0001). Nous n'avons pas trouvé d'amélioration de la fonction respiratoire sur l'ensemble des paramètres étudiés. **Conclusion** : Une mobilisation du sternum afin de décomprimer les cavités cardiaques doit être proposée en première intention chez les patients présentant un pectus excavatum symptomatique.

Mots-clés : Pectus excavatum ; MIRPE ; Sternochondroplastie ; Fonction cardiaque ; Fonction pulmonaire ; endurance

Management of pectus excavatum: does sternal advancement surgery improve cardiorespiratory function? Proposal of a decision algorithm to aid management.

Objectives :To explore the effect of sternal advancement surgery using the MIRPE and sternochondroplasty techniques on cardiorespiratory function at rest and during exercise. **Method**: We carried out a literature review and meta-analysis of studies evaluating pre- and post-operative cardiac and/or respiratory function at rest and/or during exercise. **Results**: 21 articles were included and analyzed, representing 1087 patients with a mean age of 18.93 years. We demonstrated an improvement in cardiac function at rest in terms of cardiac output (Qc) (p=0.042), cardiac index (p=0.03), left ventricular systolic ejection volume (p=0.001) and ejection fraction (LVEF) (p=0.034). We also found improved exercise capacity in terms of VO2max (p<0.0001) and O2pulse (p<0.0001). We found no improvement in respiratory function across all parameters studied. **Conclusions**: Mobilization of the sternum to decompress the cardiac cavities should be proposed as first-line treatment for patients with symptomatic pectus excavatum.

Keywords : Pectus excavatum ; MIRPE ; Sternochondroplasty ; Cardiac function ; Respiratory function ; stamina