

UNIVERSITE DE LIMOGES
FACULTE DE MEDECINE

ANNEE 1991

THESE N° 187
(Le numéro de
thèse sera mentionné par la
Faculté après la soutenance).

HEMODILUTION NORMOVOLEMIQUE
DANS LE TRAITEMENT DES OCCLUSIONS
VEINEUSES RETINIENNES

T H E S E

POUR LE DIPLOME D'ETAT DE DOCTEUR EN MEDECINE

présentée et soutenue publiquement le 22 novembre 1991

Par

Maxime Raymond NG FAT CHUNG
né le 21 Janvier 1954
à Port Louis (ILE MAURICE)

EXAMINATEURS DE LA THESE

Monsieur le Professeur ADENIS	- Président
Madame le Professeur BORDESSOULE	- Juge
Monsieur le Professeur MALINVAUD	- Juge
Monsieur le Professeur WEINBRECK	- Juge

UNIVERSITE DE LIMOGES
FACULTE DE MEDECINE

- DOYEN DE LA FACULTE : Monsieur le Professeur **BONNAUD**
- ASSESEURS : Monsieur le Professeur **PIVA**
Monsieur le Professeur **COLOMBEAU**

PERSONNEL ENSEIGNANT

*** PROFESSEURS DES UNIVERSITES**

ADENIS Jean-Paul	Ophtalmologie
ALAIN Luc	Chirurgie infantile
ARCHAMBEAUD Françoise	Médecine interne
ARNAUD Jean-Paul	Chirurgie orthopédique et traumatologique
BARTHE Dominique	Histologie, Embryologie
BAUDET Jean	Clinique obstétricale et Gynécologie
BENSAID Julien	Clinique médicale cardiologique
BONNAUD François	Pneumo-Phtisiologie
BONNETBLANC Jean-Marie	Dermatologie
BORDESSOULE Dominique	Hématologie et Transfusion
BOULESTEIX Jean	Pédiatrie
BOUQUIER Jean-José	Clinique de Pédiatrie
BRETON Jean-Christian	Biochimie
CAIX Michel	Anatomie
CATANZANO Gilbert	Anatomie pathologique
CHASSAIN Albert	Physiologie
CHRISTIDES Constantin	Chirurgie thoracique et cardiaque
COLOMBEAU Pierre	Urologie
CUBERTAFOND Pierre	Clinique de chirurgie digestive
DE LUMLEY WOODYEAR Lionel	Pédiatrie
DENIS François	Bactériologie - Virologie
DESCOTTES Bernard	Anatomie
DESPROGES-GOTTERON Robert	Clinique thérapeutique et rhumatologique
DUDOGNON Pierre	Rééducation fonctionnelle
DUMAS Michel	Neurologie
DUMAS Jean-Philippe	Urologie
DUMONT Daniel	Médecine du Travail
DUPUY Jean-Paul	Radiologie
FEISS Pierre	Anesthésiologie et Réanimation chirurgicale
GAINANT Alain	Chirurgie digestive
GAROUX Roger	Pédopsychiatrie
GASTINNE Hervé	Réanimation médicale

GAY Roger
GERMOUTY Jean
GUERET Pascal
HUGON Jacques

LABADIE Michel
LABROUSSE Claude
LASKAR Marc

LAUBIE Bernard

LEGER Jean-Marie
LEROUX-ROBERT Claude
LIOZON Frédéric
LOUBET René
MALINVAUD Gilbert
MENIER Robert
MERLE Louis
MOREAU Jean-Jacques
MOULIES Dominique
OLIVIER Jean-Pierre
OUTREQUIN Gérard
PECOUT Claude

PESTRE-ALEXANDRE Madeleine
PILLEGAND Bernard

PIVA Claude
RAYON Robert
RIGAUD Michel
ROUSSEAU Jacques
SAUVAGE Jean-Pierre
TABASTE Jean-Louis
TREVES Richard
VALLAT Jean-Michel
VANDROUX Jean-Claude
WEINBRECK Pierre

Réanimation médicale
Pathologie médicale et respiratoire
Cardiologie et Maladies vasculaires
Histologie-Embryologie-
Cytogénétique
Biochimie
Rééducation fonctionnelle
Chirurgie thoracique et
cardio-vasculaire
Endocrinologie et Maladies
métaboliques
Psychiatrie d'Adultes
Néphrologie
Clinique Médicale A
Anatomie pathologique
Hématologie
Physiologie
Pharmacologie
Neurochirurgie
Chirurgie infantile
Radiothérapie et Cancérologie
Anatomie
Chirurgie orthopédique et
traumatologique
Parasitologie
Hépatologie-Gastrologie-
Entérologie
Médecine légale
Neurochirurgie
Biochimie
Radiologie
Oto-Rhino-Laryngologie
Gynécologie - Obstétrique
Thérapeutique
Neurologie
Biophysique
Maladies infectieuses

SECRETARE GENERAL DE LA FACULTE - CHEF DES SERVICES ADMINISTRATIFS

POMMARET Maryse

A notre Président de thèse, Monsieur le Professeur

J. P. ADENIS

Professeur des Universités,
Ophtalmologiste des Hôpitaux,
Chef de Service,

Vous nous avez inspiré le sujet de cette thèse.
Vous nous avez accueilli avec bienveillance et
compréhension et donné de précieux conseils.
Veuillez trouver ici l'assurance de notre vive
gratitude et de notre profond respect.

A Madame le Professeur D. BORDESSOULE
Professeur des Universités
Hématologie et Transfusion,
Médecin des Hôpitaux.

A Monsieur le Professeur G. MALINVAUD
Professeur des Universités
Hématologie,
Biologiste des Hôpitaux
Chef de Service.

A Monsieur le Professeur P. WEINBRECK
Professeur des Universités
Maladies infectieuses et tropicales,
Médecin des Hôpitaux.

Nous vous remercions de l'intérêt que vous portez à ce travail et de l'honneur que vous nous faites en acceptant de le juger. Nous vous assurons de notre respectueuse gratitude.

A Mesdames les Docteurs S. FOURGNAUD-GAILLARD et M. GOUDOUD

Vous nous avez réservé le plus aimable accueil
et vous nous avez aidé à l'élaboration de cette
thèse. Veuillez trouver ici l'assurance de notre
profonde reconnaissance.

A Monsieur le Docteur F. DESCHATRES

Vous nous avez fait aimer l'ophtalmologie. Nous
avons apprécié votre expérience et votre compétence.
Soyez assuré de notre gratitude.

A mes parents

qui m'ont toujours soutenu. Avec toute mon
affection.

A Jacqueline, Rémi et Célia

qui ont fait preuve de la plus grande patience.
Avec tout mon amour.

A mon beau-père,

avec tous mes remerciements.

A toute ma famille et ma belle-famille

A Marc et Agnès,

mes remerciements pour la réalisation technique
de ce travail.

A tous mes amis.

SOMMAIRE

INTRODUCTION

CHAPITRE I : RAPPELS ANATOMIQUE, PHYSIOLOGIQUE
CLINIQUE ET THERAPEUTIQUE

CHAPITRE II : ETUDE PERSONNELLE

CHAPITRE III : COMMENTAIRES

CONCLUSION

BIBLIOGRAPHIE

INTRODUCTION

L'occlusion veineuse rétinienne est une affection qui touche principalement les personnes âgées et entraîne un handicap fonctionnel dans la majorité des cas, surtout chez les malades présentant la forme ischémique (123).

La diversité de traitements proposés est expliquée par la controverse qui persiste sur la physiopathogénie et la classification de cette pathologie (29).

Le seul traitement admis par tous et réellement efficace sur la néovascularisation est la panphotocoagulation rétinienne dans les formes ischémiques (87, 93).

Le pronostic visuel n'est pas amélioré par tous les traitements proposés et même certains traitements, comme les fibrinolytiques et les anticoagulants, sont de plus en plus abandonnés car ils ne sont pas dépourvus de risques (7, 83).

L'hémodilution normovolémique par ses effets sur les constantes rhéologiques et son action sur la microcirculation semble bien adaptée à la physiopathologie de cette maladie (3).

Il était donc intéressant d'étudier l'efficacité de ce traitement afin de pouvoir l'appliquer couramment dans les occlusions veineuses rétiniennes.

**CHAPITRE I : RAPPELS
ANATOMIQUES,
PHYSIOPATHOLOGIQUE, CLINIQUE
ET THERAPEUTIQUE**

A - ANATOMIE DE LA VASCULARISATION RETINIENNE.

La rétine est vascularisée par deux systèmes :
 . La choriocapillaire qui irrigue l'épithélium pigmenté et les photorécepteurs par diffusion à travers la membrane de Brück.
 . Les vaisseaux rétiniens qui assurent la vascularisation des couches internes de la rétine(de la limitante interne à la plexiforme externe).
 Nous étudierons le deuxième système, celui qui nous concerne.

1 Disposition générale des vaisseaux rétiniens.

a) Les gros troncs vasculaires.

Ils se situent dans la couche des fibres optiques et des cellules ganglionnaires. Ils sont séparés de la limitante interne par une fine couche de tissu glial et quelques fibres nerveuses(149).

** La systématisation artérielle.*

Elle provient de l'artère centrale de la rétine. L'artère se divise en deux branches, une supérieure et une inférieure. Chacune des branches émet une branche nasale et une branche temporale au niveau de la papille ou plus à distance.

L'aspect ophtalmoscopique est variable selon que la division se passe en avant, ou en arrière de la lame criblée.

Il existe donc une artère supéro-nasale, une artère inféro-nasale, une artère supéro-temporale et une artère inféro-temporale; chacune irrigant le quadrant correspondant de la rétine.

** La systématisation veineuse.*

Elle est calquée sur la systématisation artérielle. Les veinules forment un anneau incomplet, plus près de l'ora serrata que les terminaisons artérielles.

Elles se rapprochent des artères et suivent un trajet parallèle. Les veines sont en général du côté temporal par rapport aux artères, et d'aspect plus foncé et sinueux.

Les croisements se forment indifféremment par en dessus ou par en dessous.

La confluence de la veine supéro-temporale et de la veine supéro-nasale donne la veine papillaire supérieure. La veine papillaire inférieure est formée de même par la veine inféro-nasale.

Comme pour les artères, l'aspect ophtalmoscopique est variable.

Il n'existe pas d'anastomose entre les veines, ce qui explique la gravité des oblitérations locales.

Le tronc de la veine centrale est rarement visible. Souvent caché par l'artère, ce tronc commun n'est pas encore constitué en avant de la papille. On observe le plus souvent une disposition en troncs supérieur et inférieur.

Les vaisseaux traversent la lame criblée. A ce niveau, il pourrait y avoir un ralentissement du courant sanguin.

b) les arborisations.

La division des vaisseaux rétiniens se fait de façon dichotomique. Leurs arborisations sont latérales et restent dans le même plan rétinien.

On peut distinguer à l'ophtalmoscope les rameaux de deuxième ou troisième ordre. La biomicroscopie du fond d'oeil et l'angiographie permettent d'analyser le lit capillaire.

c) Les croisements artério-veineux.

La structure de la rétine et la nature de sa vascularisation rendent les croisements artério-veineux inévitables. Normalement, il n'existe pas de modification de la direction de la veine ni de changement de calibre à ce niveau.

Dans 70% des cas, l'artère surcroise la veine et les croisements sont plus fréquents dans le quadrant temporal supérieur (Jensen 1936).

Au niveau de ces croisements artério-veineux, il existe une gaine adventicielle commune des parois artérielle et veineuse. Les deux lumières vasculaires sont séparées par une fine paroi endothéliale et par une membrane basale.

L'artériosclérose peut modifier la paroi artérielle (infiltration de l'intima, hyperplasie endothéliale). Au niveau du croisement artério-veineux, il se produit un rétrécissement de la lumière veineuse.

L'apparition des occlusions de branches veineuses au niveau des croisements artério-veineux et l'association fréquente de cette pathologie avec l'hypertension artérielle suggère que la compression de la lumière veineuse par une artère athéromateuse et hypertrophiée puisse être un facteur causal majeur dans les occlusions veineuses. (135)

d) Les vaisseaux cilio-rétiniens.

Les artères cilio-rétiniennes sont d'origine ciliaire ou choroïdienne.

Généralement unique, elle émerge avec un trajet en baïonnette, près du bord de la papille et prend part à la vascularisation d'un territoire du pôle postérieur (temporal, maculaire ou inter-papillo-maculaire).

Leur fréquence est de 20 - 25 % (62).

a) La macula

Cette région est capitale dans le pronostic fonctionnel d'une occlusion veineuse rétinienne.

* Les artérioles maculaires

Elles proviennent des artères temporales supérieures et inférieures du réseau court et parfois d'artères supplémentaires à disposition atypique ou d'artères cilio-réiniennes.

* Les veines maculaires

L'arcade périfovéolaire est habituellement drainée par 4 veinules. Cependant, on peut observer, soit plus : 5 ou 6 veinules, soit moins : 3 voire 2.

Pour chaque héli-territoire, supérieur ou inférieur, cette répartition est variable elle aussi : en haut : 1, 2 ou 3 veinules et en bas : 1, 2, 3, voire 4 ou 5. Ces veinules peuvent se drainer dans la veine temporale principale supérieure ou inférieure. Elles peuvent rejoindre le tronc principal à distance de la papille ou au contraire rejoindre le confluent veineux sur la papille elle même. Enfin, la jonction des territoires supérieur et inférieur se fait habituellement sur le raphé médian.

Dans un tiers des cas, le drainage maculaire se fait également par la veine temporale supérieure et par la veine temporale inférieure; mais dans 20% des cas, le territoire de drainage par la temporale supérieure est plus grand et dans la moitié des cas, c'est celui de la temporale inférieure qui est le plus grand.

Toutes ces variations et dispositions anatomiques ont la plus grande importance sur le plan pronostic des occlusions de branches veineuses (29)

* Les capillaires maculaires

Les capillaires relient les artérioles terminales et les veinules selon un réseau circulaire au niveau de la zone avasculaire centrale. Ce réseau anastomotique est régulier. Il n'existe pas de zone de discontinuité entre le territoire supérieur et inférieur.

Les capillaires naissent habituellement des artérioles à angle droit et se ramifient très finement pour dessiner un réseau réticulé en mailles de filet. L'ensemble des mailles est homogène et de structure régulière.

Ces capillaires abordent les veinules souvent plus obliquement et convergent pour donner naissance à la veinule post-capillaire qui a chacune un territoire de drainage bien défini.

Autour de la fovéola, les capillaires forment des anses terminales, anastomosées les unes aux autres et dessinent ainsi des mailles régulières. Ces mailles s'étalent sur la pente de l'entonnoir et se rapprochent de plus en plus de l'aire centrale fovéolaire qui reste cependant avasculaire. Le diamètre de cette zone avasculaire est de 400 à 500 microns soit un tiers de diamètre papillaire. La zone avasculaire est bordée par un rameau capillaire continu qui anastomose entre elles chacune des mailles et qui la délimite avec précision : c'est l'arcade anastomotique périfovéolaire.

La zone périfovéolaire constitue ainsi un territoire d'anastomoses naturelles entre les circulations temporales supérieure et inférieure. Normalement, il existe une zone de partage au niveau du raphé médian et ces anastomoses sont peu visibles et peu fonctionnelles. Le drainage se fait séparément vers les vaisseaux supérieurs ou inférieurs. Mais en cas de gêne circulatoire sur l'une des veinules de drainage, les anastomoses deviennent fonctionnelles, se dilatent et permettent l'évacuation d'une partie du sang du territoire mal drainé vers les régions voisines, au besoin par inversion du courant.

b) La région péripapillaire.

Les capillaires péripapillaires sont les plus nombreux et les plus denses. Ils sont disposés en plusieurs couches superposées, à disposition réticulée.

Il s'ajoute un réseau cheminant au voisinage immédiat de la limitante interne mais non à son contact (71) dans la couche des fibres optiques. C'est le réseau des capillaires radiaires péripapillaires. Ces capillaires ne sont pas disposés en mailles de filet, réticulés, mais suivent un parcours radiaire à partir de la papille et s'étendent jusqu'à 4 mm du côté nasal et 7 mm du côté temporal. Ils se groupent surtout dans les secteurs supéro- et inféro-temporal. Ils irriguent essentiellement les fibres optiques péripapillaires. Ils proviennent exclusivement des artères rétiniennes, mais participent à l'irrigation de la papille.

c) Les capillaires de la rétine périphérique.

Le lit vasculaire est moins riche et disposé sur une seule couche. Cette couche est constituée de capillaires courts et larges, disposés en arcades à convexité tournée vers l'ora serrata.

Les artérioles et veinules terminales sont réunies par une anse capillaire qui anastomose de proche en proche, des territoires voisins et constitue une arcade anastomotique périphérique.

Au delà de cette arcade, existe une zone avasculaire de 1 mm de large.

d) Les anastomoses rétino-choroïdiennes.

Entre le réseau veineux rétinien et le réseau choroïdien, au niveau de la papille, existent des anastomoses non fonctionnelles à l'état physiologique, mais qui peuvent le devenir lorsqu'il existe une gêne à la circulation de retour. Ces veines ont été décrites sous le nom de veines optico-ciliaires par Elschnig et Lawfort.

Il y a trois directions de drainage pour ces anastomoses :

- vers les gaines méningées piales : veines choriovaginales
- vers la lame criblée : veines optico-ciliaires.
- vers la papille, prenant part à sa vascularisation et prenant l'aspect de boucles veineuses pré-papillaires qui permettent une certaine restauration du drainage après une occlusion de la veine centrale de la rétine.

La veine centrale de la rétine communique avec la circulation choroïdienne dans la région pré-laminaire et ces voies de communication constituent une voie de suppléance essentielle dans les obstructions de la veine centrale de site rétrolaminaire (64)

B HISTOLOGIE DES VAISSEAUX RETINIENS.

L'étude des veines rétiniennes nous intéresse plus particulièrement.

1 Les artères.

Les branches de l'artère centrale sont anatomiquement toutes des artérioles : elles mesurent moins de 100 microns de diamètre et ne possèdent pas de lame élastique interne.

Seules quelques couches de cellules musculaires lisses entourent l'endothélium. Elles sont de moins en moins nombreuses au fur et à mesure que le calibre du vaisseau décroît.

2 Les capillaires.

Ils se distribuent entre la limitante interne et le plan situé entre plexiforme externe et granuleuse interne.

Ils ont entre 3,5 microns et 6 microns de diamètre.

Classiquement, on décrit deux étages à ce réseau capillaire (101, 102) réunis par des anastomoses :

- . Un étage superficiel, dans la couche des fibres optiques et des cellules ganglionnaires.

- . Un étage profond dans la granuleuse interne.

Pour certains auteurs, l'architecture capillaire ne serait pas aussi nettement systématisée en couches laminaires superposées et les capillaires formeraient plutôt un véritable plexus tridimensionnel entre la limitante interne et la couche plexiforme externe (139).

La paroi des capillaires est formée de cellules endothéliales, de péricytes et d'une membrane basale.

Les cellules endothéliales contiguës possèdent des systèmes de jonctions entre elles. Ces zones de jonction sont la base anatomique de la barrière hémato-rétinienne. En cas d'altération vasculaire, ces cellules ont un pouvoir mitotique permettant de restaurer cette barrière. Ces cellules endothéliales sont de type non fenêtré, sans pore, et constituant donc un endothélium continu. Elles sont aplaties si bien que les noyaux repoussent la paroi endothéliale pour faire saillie vers la lumière.

Les péricytes sont dans l'épaisseur de la membrane basale. Elles sont aplaties, à prolongements fins, longs, circonférenciels entourant la paroi, mais elles ne s'unissent pas les unes les autres et ne possèdent pas de desmosomes.

En présence de désordres ischémiques, il existe une perte de péricytes avec destruction de l'intégrité des parois capillaires et formation de microanévrismes.

La membrane basale a une épaisseur de 500 Å environ. Elle entoure et protège les diverses cellules des capillaires.

3 Les veines.

La veine centrale a un diamètre de 200 microns à son entrée dans le globe oculaire.

Sa paroi est formée :

- d'une seule couche de cellules endothéliales.
- d'une couche sous-endothéliale.
- d'une média composée de fibres élastiques avec quelques cellules musculaires lisses.
- d'une adventice formée de tissu conjonctif et de quelques fibres élastiques.

Vers la périphérie, les veines rétiniennes perdent rapidement leur couche de cellules musculaires; ces cellules sont remplacées par des péricytes. Elles ont une adventice plus dense et par conséquent sont plus flexibles que les artères. Les péricytes n'ont pas la force contractive des cellules musculaires lisses des parois artérielles. Les veinules post-capillaires se situent dans la région de la granuleuse interne. Elles ont entre 8 à 20 microns de diamètre. Elles ont la même structure que les capillaires.

Ce manque de gaine structurale explique les différentes déformations des parois veineuses qu'on observe en pathologie :

- aspect boudiné lors du ralentissement du flux sanguin.
- aspect dilaté en cas d'hyperpression veineuse.

Dans son trajet au niveau de la tête du nerf optique et dans le nerf optique lui-même, la veine reçoit des collatérales qui sont des shunts potentiels en cas d'occlusion veineuse au niveau de la lame criblée.

La région de la lame criblée est le site le plus fréquent des occlusions veineuses centrales car à ce niveau, l'épaisseur disproportionnée du tissu conjonctif séparant artère et veine peut causer une compression suffisante de la veine et les turbulences rhéologiques nécessaires à une occlusion en présence d'une baisse du flux sanguin.

II RAPPEL PHYSIOPATHOLOGIQUE DE LA CIRCULATION RETINIENNE.

A - PHYSIOLOGIE DE LA MICROCIRCULATION RETINIENNE.

1 Microcirculation rétinienne.

Les artérioles, les capillaires et les veinules rétiniennes constituent par leur calibre, une microcirculation vraie où l'étude des conditions d'écoulement du sang a le plus grand intérêt car c'est à ce niveau que se font les échanges des gaz respiratoires, des métabolites et des produits de déchets.

La circulation rétinienne présente un certain nombre de particularités :

- il n'a pas été possible de mettre en évidence des sphincters dans les vaisseaux rétiniens.
- la circulation paraît être régulière et sans pulsation et il existe une autorégulation.

2 La vasomotricité.

La vasomotricité désigne la propriété qu'ont les vaisseaux de faire varier leur calibre par le jeu d'éléments musculaires contenus dans leurs parois.

Les capillaires sont incapables de vasomotricité. Le débit capillaire dépend passivement du comportement vasomoteur de l'artériole et de la veinule.

Il n'existe pas de nerf vasomoteur sympathique ou adrénergique dans les vaisseaux rétiniens (149).

Cette absence entraîne des conséquences importantes :

- les modifications observées sur le calibre des vaisseaux rétiniens ne peuvent être que le résultat d'une vasomotricité à contrôle local.
- les variations vasomotrices générales ne peuvent avoir d'effet que si elles agissent par l'intermédiaire des variations de la pression sanguine.

Certaines substances chimiques sont capables de modifier le tonus vasomoteur :

- les catécholamines, dont l'effet dépend des récepteurs;
- l'histamine joue un rôle dans les réflexes d'axone;
- la sérotonine aurait une action veino-constrictive;
- l'acidose métabolique crée une vasodilatation, ainsi que l'A.T.P.

Mais c'est surtout l'action de l'oxygène et du CO₂ qui apparaît comme essentielle. L'hypoxie et l'hypercapnie sont vasodilatatrices et, à l'inverse, l'hyperoxie et l'hypocapnie sont vasoconstrictives. (29)

La circulation rétinienne est donc peu affectée par des agents nerveux et serait probablement contrôlée par des facteurs hemodynamiques, eux-mêmes influencés par des modifications métaboliques locales. Ceci est capital pour expliquer l'effet de l'hémodilution.

3 La perméabilité des capillaires.

Les échanges entre le sang et les tissus s'établissent au niveau de la microcirculation. Deux courants s'opposent :

- l'un chargé de la nutrition cellulaire (CO₂, glucose, acides aminés, électrolytes).
- l'autre chargé de l'évacuation des produits de déchet du catabolisme cellulaire (CO₂, acide lactique).

Les facteurs intervenants dans ces échanges sont les forces mécaniques, les forces osmotiques, les échanges par diffusion et la perméabilité capillaire proprement dite.

La perméabilité peut être modifiée dans différentes conditions :

- la diminution des ions Ca⁺⁺ et Mg⁺⁺ entraîne une nette exagération de la perméabilité;
- les modifications endothélio-plaquettaires et du potentiel fibrinolytique jouent un rôle considérable ; l'histamine accroît la perméabilité capillaire;
- les facteurs humoraux sont les plus importants. L'hypoxie tissulaire, en partie créée à la chute du débit, avec baisse de la pression d'O₂ et évaluation du CO₂ et de l'acide lactique, entraîne une exagération de la perméabilité vasculaire associée à une vasodilatation.

4 La barrière hémato-rétinienne.

L'existence d'une barrière hémato-rétinienne a été mise en évidence par Palm (107). Cette barrière présente des similitudes avec la barrière hémato-cérébrale.

Cette barrière hémato-rétinienne peut être divisée en :

- barrière hémato-rétinienne interne : constituée par l'endothélium des capillaires rétiniens de type continu. Les jonctions entre les cellules endothéliales sont étanches et ne permettent pas la diffusion passive des molécules ;
- et barrière hémato-rétinienne externe : représentée par l'épithélium pigmentaire. Les échanges entre la choriocapillaire et la couche neurosensorielle s'effectuent là aussi par transport actif.

Ces deux barrières empêchent le passage des petites molécules du plasma vers la rétine et le vitré.

Une obstruction au niveau du flux veineux rétinien entraîne une élévation de la pression intra-vasculaire avec altération de la microcirculation rétinienne.

La vitréofluorophotométrie explore les altérations de cette microcirculation (24) en objectivant une augmentation de la diffusion de la fluorescéine.

B- LA THROMBOSE ET ROLE DE L'HEMOSTASE.

Bien que la nature même de l'oblitération de la veine centrale de la rétine ou de l'une de ses branches soit encore discutée, il paraît indispensable d'étudier le mécanisme de la formation d'une thrombose veineuse et les principaux facteurs intervenant dans son déterminisme.

La thrombose est la manifestation anarchique et pathologique d'un processus physiologique : l'hémostase.

1 La formation d'un thrombus.

La formation d'un thrombus résulte d'un déséquilibre entre différents facteurs : La paroi vasculaire, les conditions circulatoires, les plaquettes, les hématies, la coagulation et la fibrinolyse (130).

L'altération d'un de ces paramètres suffit rarement à lui seul à provoquer la thrombose.

L'adhésion des plaquettes à la paroi vasculaire et entre elles peut sans doute constituer la première étape de la thrombogénèse.

Cette stimulation des plaquettes peut être déclenchée aussi bien par des turbulences circulatoires que par une stase veineuse ou par le contact des plaquettes avec une paroi endommagée ou par des facteurs de la coagulation.

L'agrégation des plaquettes est provoquée par l'ADP issue de la paroi vasculaire et/ou d'hématies et surtout à partir des granules plaquettaires. Cette agrégation est réversible et l'agrégat ainsi formé est instable et facilement dispersé par le courant sanguin. Mais l'agrégat peut être stabilisé sous l'action de la thrombine. Cette thrombine assure la cohésion de la structure plaquettaire et transforme le fibrinogène en fibrine.

Le mécanisme de l'agrégation plaquettaire est encore mal connu, mais fait intervenir le système des prostaglandines.

2 Facteurs de la thrombogénèse.

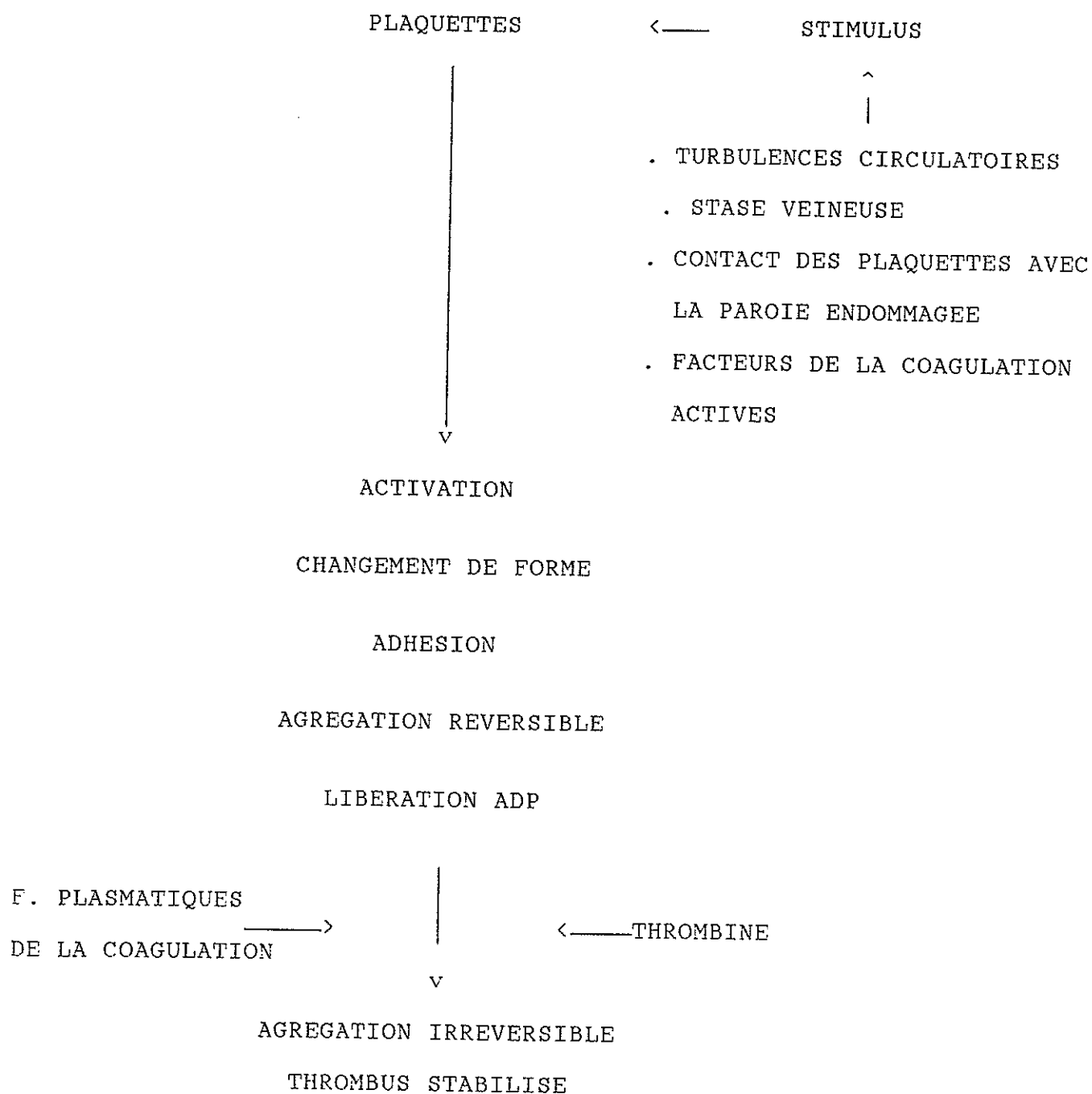
a) Altération de la paroi veineuse.

Dans les occlusions veineuses rétiniennes, il existe presque toujours une altération de la paroi veineuse au site de l'obstruction.

b) Conditions circulatoires.

Toute chute de débit favorise la stase circulatoire rétinienne et peut être le facteur déclenchant d'une occlusion veineuse. Mais en dehors du débit circulatoire, les propriétés physiques du sang et notamment la viscosité et la déformabilité des globules rouges peuvent intervenir.

ETAPES INITIALES DE LA FORMATION D'UNE THROMBOSE



La viscosité d'un fluide donné peut être définie comme la friction entre deux plans en mouvement relatif. Le sang n'a pas un comportement newtonien et il existe plusieurs facteurs qui peuvent influencer sa viscosité : l'hématocrite, la fibrinogène et les globulines. La viscosité joue très probablement un rôle dans la formation de certaines thromboses (92, 112, 128) : c'est le cas de la polycythémie, des macroglobulinémies et beaucoup plus rarement de certaines formes de maladies de Kahler. Dans ces affections, l'incidence des occlusions veineuses rétiniennes est nettement augmentée par rapport à l'ensemble de la population.

La déformabilité des globules rouges permet aux hématies de circuler dans des vaisseaux de 3 à 4 μ de diamètre. Lorsqu'il existe une élévation de l'hématocrite au dessus de 58%, la viscosité dépend beaucoup de la déformabilité des hématies.

c) Altération des plaquettes, de la coagulation ou de la fibrinolyse.

. Plaquettes :

L'augmentation numérique des plaquettes favorise et multiplie les collisions et de ce fait prédispose à la thrombose. Dans la maladie de Vaquez, lorsque l'élévation importante de l'hématocrite s'accompagne d'une hyperplaquettose, la prédisposition est encore plus grande.

C'est l'existence d'un nombre normal de plaquettes hyperactives ou anormalement promptes à être stimulées qui est le plus souvent invoquée. Il faut également se souvenir qu'une thrombogénie modérée peut traduire une consommation excessive de plaquettes. En effet, une diminution du nombre des plaquettes est souvent retrouvée dans les occlusions de type ischémique, traduisant une consommation plaquettaire (140).

. La coagulation :

Une "coagulation trop rapide" correspondrait le plus souvent au terme d'hypercoagulabilité qui a longtemps été rattachée à l'élévation de la concentration d'un facteur plasmatique. Pratiquement tous les facteurs de la coagulation ont été consécutivement incriminés : proaccélérine ou facteur V, facteur anti hémophilique A ou facteur VIII, proconvertine ou facteur VII...

Le facteur VIII est un facteur libéré par l'endothélium vasculaire. Des valeurs élevées de facteur VIII sont retrouvées dans des pathologies présentant une altération endothéliale. Cette augmentation du facteur VIII a été retrouvée dans les occlusions veineuses de type ischémique et dans les rétinopathies diabétiques prolifératives (140).

D'autres modifications des facteurs de la coagulation ont pu être mises en évidence :

* L'augmentation du taux de fibrinogène majore la viscosité sanguine (44, 66 et 140).

* Une diminution de l'antithrombine III est fréquente dans les occlusions veineuses (140).

. La fibrinolyse :

Le système fibrinolytique repose sur l'activation du plasminogène en plasmine, régularisée par des activateurs plasmatiques et tissulaires d'une part et part des inhibiteurs d'autre part. L'activation de la coagulation semble induire à son tour celle du système fibrinolytique.

La paroi vasculaire de la veine est de l'artère centrale de la rétine renferme un activateur de la fibrinolyse que peut être libéré en cas de variations du PH, d'anoxie et sous l'effet d'influences hormonales (108).

Une diminution de l'activité fibrinolytique spontanée et une inaptitude du système fibrinolytique à réagir à une stimulation comme la stase veineuse prédispose à la thrombose, puisque la fibrinolyse est chargée de débarrasser l'organisme des dépôts fibrineux.

Un temps de lyse des euglobines anormal, témoin d'une fibrinolyse anormale, a été retrouvé chez plusieurs patients atteints d'occlusions veineuses rétiniennes (41).

d) Lipides et thromboses.

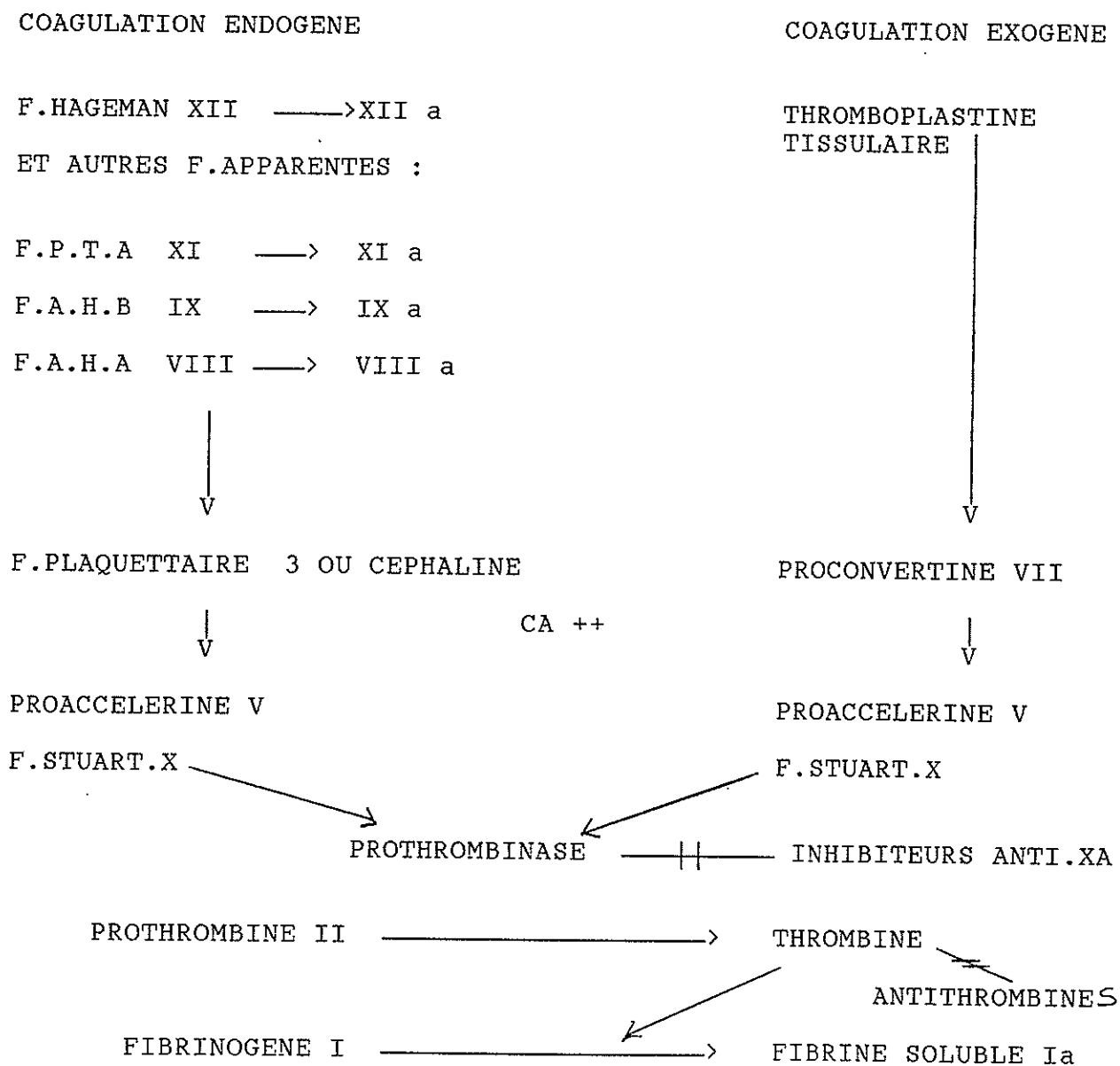
Une modification du métabolisme lipidique ou du régime alimentaire peut induire des modifications de la composition des phospholipides plaquettaires et pourrait retentir sur l'activité coagulante des plaquettes et/ou du plasma.

L'hypothèse d'une relation lipides-thromboses est très vraisemblable, ce qui justifie le dosage des différentes fractions lipidiques et la correction par le régime ou une thérapeutique appropriée, des anomalies éventuelles. L'élévation du taux de cholestérol isolée ou associée à celle des triglycérides serait un facteur plus important que l'augmentation isolée du taux des triglycérides. Ce taux de cholestérol plus élevé est retrouvé plus fréquemment chez les sujets atteints d'occlusion veineuse rétinienne que chez des sujets témoins (128).

e) Acide urique et thromboses.

Chez les sujets atteints d'accidents de thrombose, l'hyperuricémie constitue parfois la seule anomalie biologique retrouvée. Le taux d'acide urique élevé serait plus fréquent dans les formes ischémiques avec non perfusion capillaire (128).

SCHEMA DES DEUX
VOIES DE LA COAGULATION



3 ANOMALIES DE L'HEMOSTASE ET OCCLUSION VEINEUSE RETINIENNE (OVR).

a) Anomalies plaquettaires.

L'augmentation du nombre des plaquettes ou de leur activité constitue une prédisposition à la thrombose.

De même, l'augmentation de l'adhésivité plaquettaire, (in vitro) à l'ADP et à l'acide arachidonique a été observée dans certaines occlusions veineuses rétiniennes (116)

Les substances spécifiquement plaquettaires, dont la présence dans le sang circulant est le témoin d'une agression des plaquettes, sont les facteurs 4 plaquettaires et le β thromboglobuline.

b) Anomalies de la coagulation.

Il est fréquent d'observer des anomalies de la coagulation et/ou de la fibrinolyse lors des occlusions veineuses (108).

L'accélération de la coagulation est mise en évidence par le thromboélastogramme et le TCK.

L'augmentation des facteurs de la coagulation : tous les facteurs ont été incriminés; surtout les facteurs II, VII, X, VIII et le fibrinogène. L'augmentation du facteur VII est constante en cas de traitement par contraceptifs oraux ou en cas de grossesse.

La présence de dérivés du fibrinogène dans le sang circulant résulte directement ou indirectement de la formation de thrombine. Ces dérivés sont : les monomères de fibrine, le fibrinopeptide A et les produits de dégradation de la fibrine.

La diminution des inhibiteurs de la coagulation constitue un facteur prédisposant aux thromboses. L'inhibiteur physiologique de la coagulation le plus important est l'antithrombine III. Sa diminution laisse persister la thrombine.

c) Anomalies du système fibrinolytique.

Une diminution de l'activité fibrinolytique peut entraîner la persistance de thrombi de fibrine(116). Le système fibrinolytique résulte d'un équilibre entre les activateurs et les inhibiteurs de la fibrinolyse : une activité diminuée peut donc provenir d'une diminution des activateurs présents dans l'endothélium vasculaire ou d'un défaut de leur libération, ou encore d'une augmentation des inhibiteurs de la fibrinolyse.

En pratique, devant toute thrombose veineuse rétiniennne, il faut pratiquer une étude de l'hémostase et de la coagulation. Les tests usuels pouvant être effectués :

- Hémogramme avec hématocrite.
- Plaquettes.
- Fibrinogène.
- VS.
- Bilan lipidique.
- Acide urique.
- Si besoin : masse sanguine et électrophorèse de l'hémoglobine.

C ANOMALIES HEMORHEOLOGIQUES ET OCCLUSION VEINEUSE RETINIENNE.

L'étude des anomalies hémorhéologiques dans les occlusions veineuses rétiniennes est capitale puisque l'hémodilution a une action sur ces modifications hémorhéologiques.

Le processus pathologique au site de l'obstruction est constitué par :

- Des modifications des parois vasculaires.
- Des modifications du débit circulatoire.
- Des modifications des constituants sanguins.

Ce sont les trois éléments de la triade de Virchow (1856), qui sont évidemment intimement liés entre eux.

Dans une étude faite par **Ring et Coll** (128), les modifications hémorhéologiques suivantes ont été notées :

- Augmentation de la viscosité du sang total, d'une manière significative statistiquement dans les occlusions veineuses de forme ischémique. Il existe une corrélation significative entre hyperviscosité du sang total et non-perfusion capillaire.

- Augmentation du seuil d'écoulement uniquement dans les formes ischémiques.

- Augmentation de la viscosité plasmatique (et non du sang total) dans toutes les formes d'occlusion veineuse.

Cette anomalie de la viscosité plasmatique est liée à l'élévation du fibrinogène plasmatique.

Ashton, en 1970, écrit que, dans la non-perfusion capillaire, il n'y a pas forcément obstruction mais peut-être un état de stagnation circulatoire; hypothèse très plausible en cas d'hyperviscosité.

Les patients ayant une d'hyperviscosité du sang total et une élévation du seuil d'écoulement paraissent plus exposés aux complications liées à la non-perfusion capillaire.

Dans une autre étude faite par **Trope et Lowe** (140), on note dans les formes ischémiques :

- Une élévation significative de la viscosité sanguine dans la phase aiguë et chronique.

- Une élévation de l'hématocrite et du fibrinogène et dans les formes non-ischémiques, il n'y a pas d'élévation de la viscosité sanguine. Ils concluent que l'hyperviscosité sanguine serait un facteur de stagnation circulatoire, favorisant donc l'ischémie capillaire.

L'étude de **Peduzzi et Coll** (113,114) retrouve une hyperviscosité sanguine dans toutes les formes d'occlusion veineuse. L'augmentation du fibrinogène est plus significative dans les formes ischémiques. Il existe une corrélation entre l'augmentation du fibrinogène et l'hyperviscosité sanguine (106). L'augmentation du fibrinogène favorise l'agrégation des globules rouges et diminue la déformabilité des globules rouges. Ces dernières entraînent une diminution du flux sanguin avec stagnation et non-perfusion capillaire.

Wiek, Schade, Wiederholt et Coll (148) ont étudié en 1990 l'hématocrite, la viscosité plasmatique, l'agrégation des globules rouges, la filtrabilité des globules rouges et la viscosité du sang total chez un groupe de patients atteints d'occlusion veineuse rétinienne. Ce groupe a été comparé à un groupe témoin ayant les mêmes risques cardio-vasculaires. Ces auteurs n'ont pas retrouvé de différence significative des paramètres étudiés entre les deux groupes. Ils ont noté une diminution significative de l'hématocrite et de la viscosité du sang total après traitement par hémodilution. Cette baisse de viscosité du sang total améliore la microcirculation rétinienne.

Dans une autre étude récente, Berrod, Raspiller et Stoltz (9) ont au contraire retrouvé à la phase aiguë de la maladie, une hyperviscosité plasmatique significative associée à une élévation significative de la viscosité du sang total aux basses vitesses de circulation. La filtrabilité érythrocytaire est très altérée chez les malades.

D PHYSIOPATHOGENIE DES OCCLUSIONS VEINEUSE RETINIENNE.

1) Les occlusions de la veine centrale.

Les diverses hypothèses pathogéniques élaborées par différents auteurs sont très discutées. Il est possible de distinguer une période classique et une période moderne.

Les théories *classiques* invoquent une thrombose ou incriminent essentiellement une pathologie artérielle déclenchante. Le rôle d'un thrombus veineux primitif est très largement remis en question et il apparaît préférable de ne plus utiliser le terme "thrombose" trop chargé de significations pathogéniques. Il s'agit en fait, d'obstruction ou d'occlusion résultant d'une déstabilisation de la circulation sanguine rétinienne. Il est donc souhaitable d'employer le terme "d'occlusion veineuse rétinienne" qui reflète mieux la réalité(32).

Les théories *modernes*, s'appuyant sur l'angiographie en fluorescence, les occlusions veineuses expérimentales et les recherches anatomo-cliniques et biologiques, s'orientent vers des mécanismes complexes faisant intervenir des altérations pariétales (veineuses et aussi artérielles) et des anomalies rhéologiques (ralentissement du débit, hyperviscosité, trouble de la fibrinolyse locale et de la coagulation).

2) Les occlusions de branches veineuses.

La cause de l'occlusion des branches veineuses est d'emblée, clairement attribuée à l'artériosclérose dans le travail de Foster-Moore (29). Le rôle des croisements artério-veineux y est formellement reconnu. Les publications qui ont suivi ont confirmé la survenue de thromboses veineuses de branches au niveau d'un croisement artério-veineux.

Au niveau de ces croisements, artère et veine sont contenues dans une gaine adventitielle commune. Au cours de l'artériosclérose, cette gaine devient fibreuse et inextensible, enserrant les vaisseaux et provoquant d'importantes réactions pariétales.

Le signe de préthrombose, décrit par Paul Bonnet (1934), est caractérisé par l'exagération du signe du croisement artério-veineux et traduit une gêne à la circulation veineuse en amont du croisement. Les artères rigides, modifiées par l'artériosclérose, compriment les veines aux parois souples et minces. Cette gêne circulatoire peut aboutir de façon brutale à la formation d'un thrombus veineux avec :

- Dilatation de la veine, des veinules et capillaires, situés en amont de l'occlusion.
- Inondation hémorragique du territoire drainé par la veine.

Quelquefois, cette décompensation se fait de manière progressive, avec développement de petites hémorragies et apparition de voies anastomotiques entre les deux segments de veine, de part et d'autre du croisement. Il y a alors régression des signes de préthrombose, même en l'absence de traitement.

Pour Ballantyne et Michaelson (6), au niveau du croisement artério-veineux, la compression de la veine par l'artère est mécaniquement impossible et anatomiquement inexistante. L'image du croisement est due à l'épaississement de la gaine de ces vaisseaux.

Pour Seitz (134), la première anomalie des occlusions de branches ne serait pas un thrombus mais un trouble trophique favorisé par la structure anatomique et intervenant dans le cadre de l'artériosclérose. Secondairement, apparaissent les modifications endothéliales et de la média, puis les altérations réactionnelles inflammatoires autour de la lésion et le thrombus lui même.

Pour Rabinowicz, l'élément positif déclenchant la thrombose veineuse est l'atteinte des artères dont la lumière est partout altérée (124).

Ces théories, reposant sur une atteinte artérielle primitive, reste très discutées, et sont en contradiction avec les phénomènes observés en cas d'occlusions veineuses expérimentales où les modifications artérielles sont survenues secondairement à l'obstruction veineuse (25, 27).

Fournaras a mesuré la PO₂ prérétinienne chez le porc (121). Ces mesures ont montré que l'occlusion veineuse entraîne une hypoxie dans le territoire atteint et qu'il y a une augmentation de l'hypoxie au niveau des territoires ischémiques.

3) Les différentes théories.

a) théorie de Hayreh (1971-1976).

Cette théorie distingue deux entités cliniques : la rétinopathie veineuse de stase et la rétinopathie hémorragique (65).

* Rétinopathie veineuse de stase.

Elle est directement liée à l'obstruction de la veine centrale de la rétine en arrière de la lame criblée. Elle respecte les voies anastomotiques siégeant dans la région prélaminaire et réunissant la veine centrale de la rétine et les veines choroidiennes.

Cette rétinopathie par stase veineuse peut se produire :

- Chez l'adulte jeune et serait alors très probablement de nature inflammatoire. C'est une inflammation non spécifique de la veine centrale dans la tête du nerf optique ou dans la région rétrolaminaire avec thrombose veineuse localisée.

- Chez le sujet âgé : l'artériosclérose provoque une prolifération endothéliale avec rétrécissement de la lumière de la veine centrale et thrombose de stase.

Cette forme clinique est caractérisée par un tableau clinique relativement bénin (sauf en cas d'œdème maculaire) et par une évolution régressive (en fonction des suppléances) avec développement des veines cilio-rétiniennes. Parfois, il peut se produire une extension de la thrombose vers la lame criblée, avec occlusion des suppléances et évolution vers une forme hémorragique.

* La rétinopathie hémorragique.

Elle se produit lorsque l'obstruction de la veine centrale est associée à une ischémie artérielle rétinienne.

Le mécanisme est le suivant :

- Occlusion artérielle rétinienne (partielle ou complète, transitoire ou prolongée) entraînant une stagnation circulatoire rétinienne qui provoque, à son tour, une stase veineuse rétinienne et entraîne des lésions ischémiques du lit capillaire.

- Cette stase veineuse survenant sur une veine sténosée (par artériosclérose de l'artère centrale de la rétine voisine) précipite la thrombose et complète l'occlusion de la veine centrale.

- Un blocage similaire, simultané de l'artère et de la veine, peut survenir par un autre mécanisme : extension d'un thrombus dans la veine centrale atteignant toutes les anastomoses veineuses préexistantes dans la région prélaminaire.

- A partir de là, la restauration de la circulation artérielle se fait avec une hyperpression dans le lit vasculaire rétinien. Cette hyperpression entraîne des ruptures capillaires et la constitution de la rétinopathie hémorragique.

Selon Hayreh, cette rétinopathie hémorragique s'observe chez les sujets artérioscléreux.

Tout facteur diminuant la pression de perfusion artérielle au dessous du tonus intra-oculaire peut provoquer un arrêt circulatoire même si l'artère n'est pas obstruée. Une baisse de la tension artérielle ou une augmentation du tonus oculaire peuvent déclencher des troubles.

La présence d'une pression intra-oculaire plus élevée que la normale chez les sujets artérioscléreux favoriserait la survenue d'une rétinopathie hémorragique (65).

La théorie de Hayreh ne tient pas compte des différents phénomènes pariétaux ou rhéologiques dont l'existence ne peut être mise en doute. Elle limite le problème à la présence ou non d'une pathologie artérielle déclenchante.

b) Théorie d'Eva Kohner et Coll.

L'équipe a essayé de démontrer que les occlusions veineuses sont dues essentiellement à l'obstruction de la circulation veineuse de drainage et que les modifications artérielles seraient secondaires (76).

Cette obstruction veineuse entraîne de façon simultanée une élévation de la pression intra-vasculaire et une stagnation circulatoire. Ces deux facteurs entraînent à leur tour des dilatations et l'ouverture des suppléances et l'atteinte des cellules endothéliales. C'est le degré d'obstruction qui conditionne la perfusion des capillaires et l'importance de l'ischémie rétinienne.

c) Théorie de Coscas (29).

Un essai de synthèse pathogénique a été élaboré par Coscas et Coll en se basant sur l'ensemble de ces travaux cliniques et expérimentaux.

Le tableau d'occlusion veineuse chez l'homme nécessite un rétrécissement localisé de la lumière veineuse auquel viendraient s'ajouter différents facteurs déclenchants ou déstabilisants, au premier desquels les anomalies rhéologiques :

- soit une insuffisance de pression de perfusion artérielle.
- soit une hyperviscosité sanguine.

* Le déclenchement de l'occlusion.

- Site de l'obstruction :

. Pour les occlusions du tronc, l'obstruction siège toujours au niveau ou en arrière de la lame criblée.

. Pour les occlusions de branche, l'obstruction se produit à un croisement artério-veineux.

- Rétrécissement :

. Le rôle de certains éléments dans la compression ne semble pas discutable (l'épaississement de la gaine adventitielle commune; la rigidité de la lame criblée; la sénescence du collagène et la compression de la veine par l'artère rigide et sclérosée).

. La souffrance pariétale au niveau de la compression veineuse extrinsèque peut se traduire par une prolifération endothéliale localisée.

OBSTRUCTION DE LA VEINE CENTRALE



ELEVATION DE LA PRESSION
INTRA VASCULAIRE

STAGNATION CIRCULATOIRE

DILATATION
DES VEINES
TERMINALES

ALTERATION
ENDOTHELIALE

BAISSE DE PERFUSION
ARTERIELLE

ISCHEMIE

←HYPERVISCOSITE

OUVERTURE DES
SUPPLEANCES

OEDEME ET
HEMORRAGIES

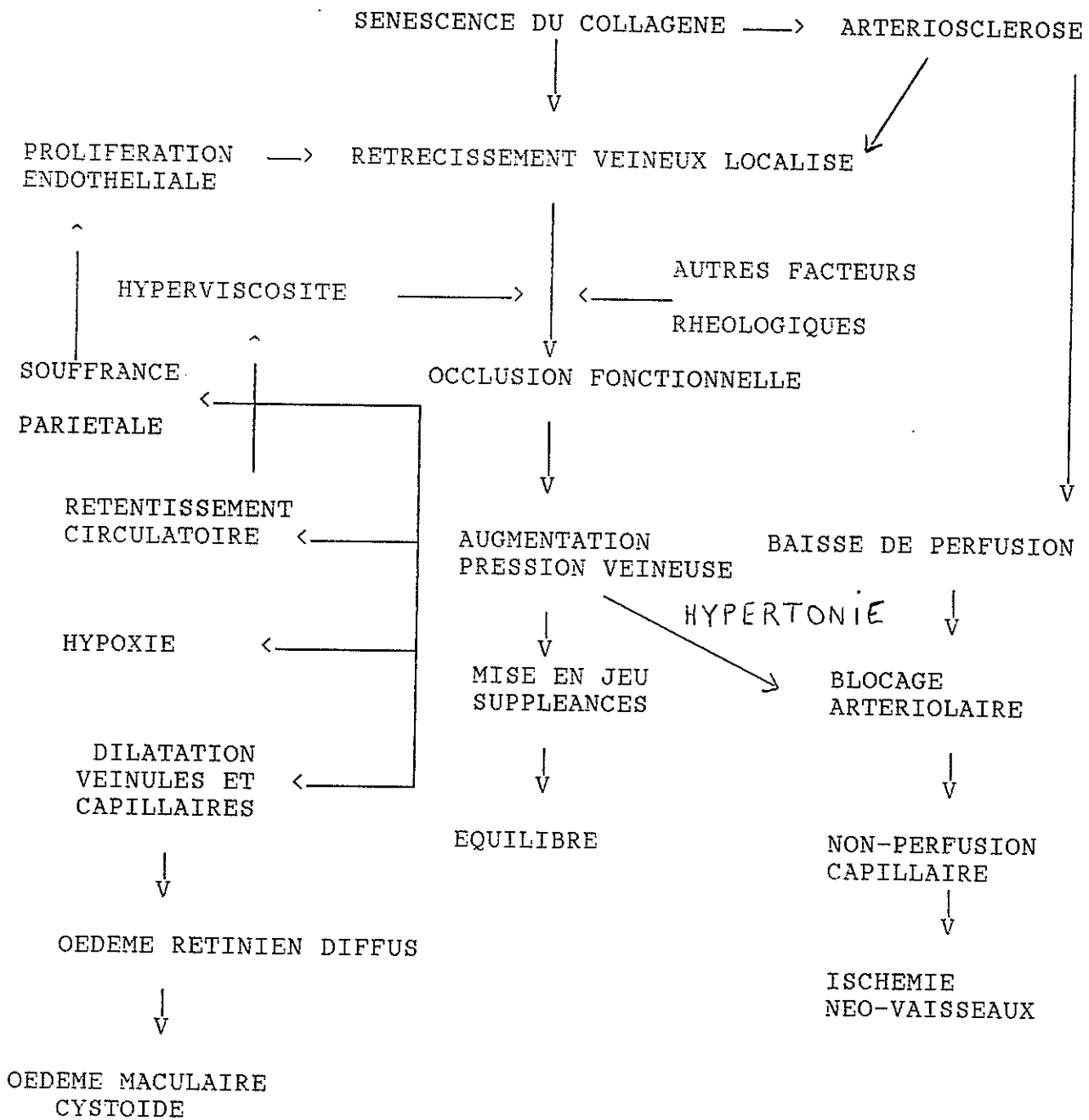
NON-PERFUSION CAPILLAIRE

NEOVASCULARISATION
ET
GLAUCOME NEOVASCULAIRE

LA DECOMPENSATION CAPILLAIRE ET SES CONSEQUENCES

SYNTHESE DES MECANISMES
 PHYSIO-PATHOLOGIQUES DES OCCLUSIONS VEINEUSES RETINIENNES

(COSCAS ET COLL)



- Les anomalies rhéologiques : hyperviscosité sanguine.

Il ne semble pas que la présence d'un thrombus soit un élément indispensable dans la pathogénie des occlusions veineuse (ce qui n'élimine pas le thrombus secondaire).

- La déstabilisation : il n'y a jamais d'arrêt complet de la circulation et jamais d'oblitération totale initiale, mais un ralentissement et une série d'ajustements immédiats.

* Les conséquences immédiates en amont.

- l'augmentation de la pression veineuse avec exsudation séreuse et oedème interstitiel.

- La capillaropathie oedémateuse :

. L'augmentation de pression veineuse se répercute en amont jusqu'au lit capillaire qui subit une distension et une hypoxie. Le trouble de la perméabilité qui en résulte est du à une rupture de la barrière hémato-rétinienne.

. Cette capillaropathie se traduit par des dilatations, une perméabilité anormale avec diffusion au niveau de l'angiographie et des hémorragies par rupture de la barrière hémato-rétinienne.

- Le blocage circulatoire artériel ou artériolaire se produit si la pression veineuse atteint le niveau de pression régnant dans l'artériole pré-capillaire. La viscosité sanguine intervient sans doute aussi dans la non-perfusion des capillaires.

- La capillaropathie ischémique se traduit par la constitution de territoires d'exclusion du lit capillaire avec apparition de placards hémorragiques et de nodules cotonneux.

- Le ralentissement circulatoire.

- L'ouverture des suppléances potentielles.

* Les conséquences à long terme.

L'évolution est fonction du degré d'obstruction et de l'existence des voies de suppléances efficace :

- Evolution favorable : recanalisation ou efficacité croissante des suppléances.

- La persistance des troubles qui peuvent durer des mois voire des années.

- Aggravation par formation de néovaisseaux pré-rétiniens et par oedème maculaire pouvant évoluer vers une dégénérescence maculaire cystoïde.

Au terme de ces hypothèses, Coscas a proposé une classification basée sur l'atteinte du lit capillaire (29):

- Capillaropathie oedémateuse avec prédominance de la dilatation du lit capillaire et des troubles de la perméabilité.

- Capillaropathie ischémique où prédomine la non perfusion capillaire.

Le plus souvent, on devra se contenter de classer les formes en "ischémique" et "non ischémique", ce qui est d'ailleurs le plus important sur le plan pronostic et thérapeutique (58).

III CLINQUE DES OCCLUSIONS VEINEUSES RETINIENNES.

A EPIDEMIOLOGIE.

1 Occlusions de la veine centrale.

a) Fréquence.

29/10000 environ.

b) Age.

Survient le plus souvent entre 60 et 70 ans (29).
76% après 50 ans et 12% avant 40 ans.

c) Sexe.

Prédominance masculine mais sur des grandes séries, aucune différence significative entre les deux sexes n'est retrouvée.

d) Côté atteint.

Incidence identique pour les côtés droit et gauche.

2 Occlusions de branches veineuses.

a) Fréquence.

Coscas retrouve une fréquence de 51/10000 (29). Ces chiffres sont à interpréter avec prudence car les statistiques des centres hospitaliers sont évidemment faussées par le grand nombre de patients adressés par des ophtalmologistes praticiens.

b) Age.

L'âge moyen est de 58,5 pour les hommes et 59 pour les femmes.

La fréquence maximum se situant dans la sixième décennie : 85% des occlusions de branches surviennent après 50 ans (artériosclérose). Les occlusions de branches survenant avant 40 ans ont toutes des étiologies particulières.

c) Côté atteint.

Le côté droit est plus fréquemment atteint que le côté gauche.

d) Sexe.

Prédominance de la proportion de femmes atteintes. Cette prédominance serait expliquée par la plus grande longévité de la femme.

e) Topographie et nomenclature des branches atteintes.

- Branche hémisphérique.
- Branche nasale.
- Branche temporale :
 - . Branche principale avec ou sans épargne maculaire.
 - . Branche de deuxième ordre maculaire.
 - . Branche de deuxième ordre périphérique.

Les occlusions d'un tronc commun inférieur ou supérieur (hémisphérique) atteignant tout un hémisphère de rétine, sont à rapprocher des occlusions de la veine centrale.

Les occlusions de branches temporales sont les plus nombreuses et l'atteinte supérieure prédomine sur l'atteinte inférieure(29).

B TERRAIN.

Divers facteurs oculaires et généraux, souvent multiples sont retrouvés en association fréquente avec les occlusions veineuses sans que l'on puisse leur imputer un rôle étiologique précis.

Il se dégage de ces constatations la notion de terrain favorisant.

1) Hypertension artérielle et artériosclérose.

L'hypertension artérielle est le principal facteur de risque. Il n'y a pas de corrélation avec la forme anatomoclinique de l'occlusion.

On retrouve des pourcentages variables selon les études.

L'artériosclérose est présente et semble intervenir dans un nombre considérable de cas mais il reste presque impossible de dire pourquoi et à quel moment des patients porteurs d'une artériosclérose vont présenter cette redoutable complication rétinienne (15, 117).

2) Diabète.

Le diabète est retrouvé fréquemment en association avec une occlusion veineuse. Son incidence augmente avec l'âge et il est difficile de faire une corrélation significative entre ces deux maladies. La fréquence varie de 3% pour Dodson (36) à 15% pour Kohner (83).

3) Anomalies lipidiques.

L'hypercholestérolémie et l'hypertriglycéridémie sont retrouvées fréquemment associées à l'occlusion veineuse rétinienne.

L'hypertriglycéridémie serait un facteur de risque essentiel du sujet jeune (132) lorsqu'il existe une hyperlipidémie congénitale.

Kohner retrouve 30% d'hypercholestérolémie et 40% d'hypertriglycéridémie (83).

4) Autres anomalies biologiques.

Les anomalies fréquemment retrouvées associées à l'occlusion veineuse rétinienne sont:

- L'hyperuricémie (29,83,128)
- Une altération de la fonction rénale (117,129)
- Une hyperagrégabilité plaquettaire (116,117,129)
- Une augmentation de l'hématocrite, du fibrinogène ou des α_2 -globulines (9).

5) Hypertonie oculaire.

La théorie d'Hayreh incrimine l'hypertonie oculaire comme facteur déclenchant dans la survenue des occlusions veineuse (65).

Il existe une corrélation significative entre le glaucome chronique à angle ouvert et l'occlusion veineuse rétinienne (26,29,43,129).

Il est peu probable que l'occlusion veineuse et le glaucome chronique se comporte comme des affections venant à se compliquer l'une et l'autre; mais il est plus vraisemblable que le glaucome chronique et l'occlusion veineuse soient des expressions différentes d'une maladie vasculaire et du collagène lié à l'âge. Il y aurait modification du collagène au niveau de la lame criblée et de la gaine adventitielle commune des vaisseaux rétiniens et modification au niveau des mailles du trabeculum.

6) Les autres étiologies.

- Les sténoses et occlusions de la carotide interne.
- Les inflammations chroniques : phlébites et périphlébites.
- Les compressions veineuses intra-orbitaires d'origine tumorale.
- Les hémopathies .
 - . Leucoses.
 - . Polyglobulie.
 - . Thrombocytose et thrombocytémies.
 - . Maladie de l'hémoglobine.
 - . Anémie.
 - . Dysglobulinémie.
 - . Coagulation intravasculaire disséminée.
- La prise de contraceptifs oraux (29,35).
- La rétinopathie de l'insuffisance respiratoire : rétinopathie des hautes altitudes.

Il faut toujours rechercher ces facteurs de risque pour les traiter si possible, en même temps que la réalisation de l'hémodilution afin de limiter les risques de récurrence.

C) DIAGNOSTIC DES OCCLUSIONS VEINEUSE RETINIENNES.

La connaissance des formes cliniques de la maladie et la connaissance de l'évolution spontanée sont indispensables à la bonne conduite du traitement (52).

On peut effectivement distinguer dans cette affection :

- Une phase dite *aiguë* qui correspond aux premiers jours ou aux premières semaines : pendant cette phase on peut envisager un traitement médical (sauf dans les formes ischémiques majeures qui nécessitent une photocoagulation panrétinienne immédiate) (30).

- Une phase *chronique*, après le 2^e ou 3^e mois : c'est la phase où apparaît l'œdème maculaire cystoïde et la néovascularisation et au cours de laquelle le traitement est représenté essentiellement par la photocoagulation.

Pour faire le diagnostic d'occlusion veineuse rétinienne, il faut d'une part une tétrade classique de symptômes ophtalmologiques : *dilatation veineuse, œdème papillo-rétinien, hémorragies rétiniennes et nodules cotonneux*. Il faut d'autre part des symptômes angiographiques fondamentaux : retard circulatoire et atteinte du lit capillaire. C'est ce dernier symptôme qui est l'élément essentiel de la classification en quatre stades ou formes cliniques principales (29) : œdémateuse, ischémique, intermédiaire et sans capillaropathie permanente.

1) ASPECTS CLINIQUES.

a) Circonstances de survenue.

Rien n'est plus variable que la façon dont les patients perçoivent le degré de leur gêne visuelle lorsqu'elle est unilatérale.

Le moment précis de la survenue du trouble visuel est assez mal apprécié : le matin au réveil, au cours d'un effort visuel, soudaine, progressive, gêne vague ressentie à plusieurs reprises.

Le type de gêne visuelle est très variable :

- Brouillard ou voile.
- Baisse d'efficacité de la vision sans que le patient ne puisse en exprimer le degré, ni le côté atteint.
- Baisse d'acuité visuelle soudaine et rapide dans les formes ischémiques sans être toutefois aussi brutale que dans les occlusions artérielles. Cette baisse brutale peut avoir été annoncée dans les jours ou les semaines précédentes par des épisodes de baisse d'acuité visuelle temporaire, unilatérale plus ou moins accentuée (amaurose fugace).
- Déformations des images, des lettres, des mots et plus rarement l'impossibilité complète de la lecture avec un oeil.
- Tache noire centrale.
- Image anormalement positive se projetant dans la périphérie du champ visuel.
- On ne rencontre jamais de douleurs, phosphènes, ou myodésopsies.

En général, les symptômes sont peu alarmants surtout dans les occlusions de branches veineuses (ce qui explique le fréquent retard de consultation). Quelquefois, les occlusions veineuses sont même découvertes lors d'un bilan systématique. Les occlusions de la veine centrale sont plus souvent ressenties comme une urgence.

b) Acuité visuelle.

L'acuité visuelle initiale est très variable, selon le type anatomo-clinique et selon le degré de l'occlusion. Elle n'est diminuée que lorsque le territoire de l'occlusion atteint ou juxte la macula. L'importance de la baisse de l'acuité visuelle est fonction du degré de gravité de l'altération maculaire.

c) Examen du segment antérieur et tonométrie.

Il n'apporte aucun renseignement particulier car il n'y a aucun retentissement de l'occlusion veineuse.

La recherche d'un glaucome est importante car l'association avec une occlusion veineuse est fréquente.

d) Examen ophtalmologique.

L'examen du fond d'oeil permet d'emblée de porter le diagnostic d'occlusion veineuse par son tableau caractéristique :

* Les hémorragies.

Elles sont constantes et habituellement très nombreuses. Elles sont dues à une diapédèse des globules rouges à partir des vaisseaux et sont de plusieurs types :

- Rétiniennes superficielles, situées dans la couche des fibres optiques en flammèche.
- Rétiniennes profondes, arrondies en taches, situées au niveau des couches plexiformes.
- Sous rétiniennes en nappes, nettement sous jacentes aux vaisseaux, s'étalant entre la rétine et l'épithélium pigmenté.
- Pré-rétinienne, entre les fibres optiques et la limitante interne, masquant les vaisseaux rétiniens.

Selon le type de veine atteinte, dans les occlusions de branches, les hémorragies occupent un territoire dont la forme est particulière. Ces territoires ont une forme grossièrement triangulaire et leur sommet se situe au niveau de l'obstruction veineuse et du croisement pathologique.

* Les nodules cotonneux.

En taille et en nombre variable, les nodules cotonneux siègent dans les couches les plus internes et superficielles de la rétine et apparaissent comme des tâches blanches ou plutôt des petits gonflements très blancs, éclatants, arrondis ou ovalaires, à limites planes ou effilochées.

Ils sont fréquents mais non constants, ils sont en fait une des caractéristiques sémiologiques des formes à type de capillaropathie ischémique.

Les nodules cotonneux apparaissent dans le territoire de l'occlusion veineuse, près de la papille, soit dans la région inter-papillo-maculaire, soit le plus souvent le long des gros vaisseaux temporaux.

* L'œdème rétinien.

L'examen ophtalmoscopique ne décèle l'œdème rétinien que parce que les détails des vaisseaux paraissent un peu flous et parce que les reflets de la rétine sont modifiés.

L'examen biomicroscopique montre qu'il s'agit habituellement d'un oedème clair, qui gonfle les couches internes de la rétine et qui, par endroit, noie les vaisseaux. La dénivellation entraînée par l'existence de l'oedème rétinien est très évidente. Il se limite au territoire de drainage de la veine occluse dans les occlusions de branche. Cependant, au début, il peut empiéter sur les régions avoisinantes et ses limites sont floues, car les anastomoses veino-veineuses de dérivation ne sont pas développées. Il prédomine par son importance au pôle postérieur.

L'oedème rétinien est essentiellement l'apanage de la forme où prédominent les dilatations capillaires, ce qui justifie le terme de capillaropathie oedémateuse (29).

Cet oedème rétinien, lorsqu'il atteint la région maculaire, est responsable de la baisse d'acuité visuelle.

** La dilatation veineuse.*

C'est le signe le plus direct et le plus évident de la gêne à l'écoulement créé au croisement pathologique. La veine occluse est dilatée en amont de l'obstacle, aussi bien en largeur qu'en longueur ce qui explique les tortuosités excessives. Cette dilatation se propage à tous les affluents de cette veine. Cette veine occluse est de couleur plus sombre et presque noire. En avant du croisement, la veine est rétrécie ou reprend un calibre normal selon le nombre d'affluents qu'elle reçoit.

e) Champ visuel.

Son atteinte est souvent beaucoup plus modérée que le tableau ophtalmoscopique. Dans un tiers des cas, le champ visuel reste normal; et dans les autres deux tiers, on peut constater, soit une atteinte du champ visuel périphérique, soit une atteinte du champ visuel central.

- Champ visuel *périphérique.*

Le degré d'altération dépend de l'étendue de la thrombose et du type de capillaropathie.

En cas de non-perfusion capillaire étendue, on retrouve souvent un déficit fasciculaire en secteur.

- Champ visuel *central.*

Toute atteinte maculaire entraîne l'existence d'un scotome central relatif ou absolu. On retrouve également de façon fréquente un scotome paracentral isolé ou associé au scotome central ou un déficit périphérique.

2) ASPECTS ANGIOGRAPHIQUES.

L'angiographie permet d'apprécier, dans les occlusions de branches, le siège exact de l'occlusion par rapport aux veinules de drainage maculaire et la gravité de l'atteinte capillaire. Le pronostic de la fonction maculaire dépend à la fois de la gravité de l'atteinte maculaire et de son étendue.

Dans l'occlusion de la veine centrale, souvent le siège de l'occlusion n'est pas visible, car il se situe au niveau de la lame criblée.

a) Le signe du croisement.

L'occlusion d'une branche veineuse survient presque toujours au niveau d'un signe de croisement.

Ce signe associe deux modifications pathologiques :

- L'effacement de la veine par l'artère : l'épaississement et l'opacification de la paroi artérielle masquent la colonne sanguine veineuse lorsque l'artère surcroise la veine.

- La déviation du trajet de la veine en S ou en baïonnette.

Ces deux modifications sont souvent masquées par les hémorragies. La perturbation la plus précoce du flux sanguin veineux au niveau du croisement est la disparition du courant laminaire, la fluorescéine se mélange de façon homogène dans la veine : c'est le phénomène de turbulence.

b) Le signe de préthrombose.

Il correspond à l'exagération du croisement artério-veineux et de la gêne apportée à la circulation de retour veineux en amont du croisement.

Au niveau d'un signe du croisement, on voit apparaître une hémorragie ou des suffusions hémorragiques, avec dilatation veineuse en amont, associée ou non à une zone d'oedème rétinien. Cet état se traduit en angiographie par :

- Un ralentissement circulatoire en amont du croisement.
- Un phénomène de turbulence en aval.
- Une hyperfluorescence de la paroi veineuse au niveau du croisement avec discrète diffusion aux temps tardifs.

c) Le retard circulatoire.

Le remplissage veineux normal se fait en 4 à 6 secondes après l'apparition du colorant dans l'arbre artériel.

En cas d'occlusion veineuse, il existe un retard circulatoire constant. Le temps bras-rétine est augmenté surtout dans les formes ischémiques. Le délai artério-veineux varie entre 12 et 16 secondes (58). Dans certaines veines, le remplissage peut se faire à contre-courant par l'intermédiaire d'anastomoses veineuses. Ce temps artério-veineux est amélioré par l'hémodilution normovolémique dans une étude récente de Hansen (60).

Ce retard circulatoire n'est pas limité à l'arbre veineux et se propage au lit capillaire et au remplissage artériel dans le territoire tributaire de la veine obstruée.

d) L'aspect des parois veineuses.

En amont de l'obstruction, la veine obstruée est dilatée, sinueuse, son débit est ralenti; sa paroi est invariablement altérée et laisse diffuser le colorant au cours de l'examen angiographique.

Ces phénomènes de diffusion sont particulièrement accentués lorsque la veine traverse un territoire de non-perfusion du lit capillaire.

En aval de l'obstruction, la veine reprend un calibre normal.

e) La capillaropathie.

L'altération du lit capillaire rétinien est l'élément essentiel du tableau d'occlusion veineuse et l'angiographie en fluorescence permet d'analyser in vivo cette pathologie capillaire.

Les deux signes fondamentaux sont :

- Les dilatations capillaires avec formation de microanévrismes.
- Les territoires de non perfusion du lit capillaire.

Au cours de l'angiographie, se précisent deux autres symptômes :

- Le retard de perfusion du lit capillaire dans le territoire de l'occlusion.
- Les diffusions de la fluorescéine à travers les parois altérées des capillaires dilatés.

Ces altérations sont à la base de la classification des occlusions veineuses par Coscas et ont une grande valeur pronostic (29) :

- La capillaropathie oedémateuse où prédomine la dilatation capillaire.
- La capillaropathie ischémique où prédominent les territoires de non perfusion.
- Inévitablement, certaines formes ne correspondent pas à cette division schématique : les formes mixtes où l'on rencontre des larges territoire de non perfusion et des zones de dilatations capillaires (nous en reviendrons dans les formes cliniques).

f) L'altération artérielle.

L'état du réseau artériel devra être soigneusement analysé au cours de l'angiographie à la recherche d'une modification de calibre et de diffusion à partir des parois artérielles. L'altération du réseau artériel est surtout marquée dans les formes ischémiques.

g) L'atteinte maculaire.

La macula n'est atteinte que lorsqu'une ou plusieurs veinules de drainage maculaires sont situées en avant de l'occlusion.

Trois types de lésions expliquent la baisse d'acuité visuelle dans les occlusions veineuses.

* Les hémorragies :

Elles peuvent être superficielles, en flammèche ou ponctuées, apparaissant 12 à 24 heures après l'obstruction et régressant en quelques semaines; ou profondes sous forme de taches hémorragiques denses.

* L'œdème maculaire :

Peut être diffus ou cystoïde et prédomine toujours dans le quadrant de l'occlusion. L'obstruction veineuse entraîne une hyperpression au niveau des capillaires périfovéolaires avec dilatation et altération endothéliales.

. Oedème maculaire diffus : les capillaires maculaires du secteur atteint sont dilatés et anormalement visibles. Il existe une diffusion intratissulaire du colorant aux temps tardifs. L'œdème maculaire peut disparaître s'il y a développement de circuit de suppléance. Dans le cas contraire, l'évolution se fera vers l'œdème maculaire cystoïde.

. Oedème maculaire cystoïde : constitution de petites logettes pseudo-kystiques dans les couches plexiformes avec hyperfluorescence aux temps tardifs.

L'acuité visuelle reste relativement bonne, tant que l'œdème maculaire cystoïde n'atteint pas plus de la moitié de la macula. (29)

* L'ischémie maculaire.

Elle est caractérisée par l'exclusion de la circulation d'un secteur de la maille capillaire maculaire et de l'arcade capillaire périfovéolaire. IL ne persiste plus que quelques rares capillaires et parfois même aucun. Il n'y a pas de phénomène de diffusion aux temps tardifs.

Ainsi, l'étude soigneuse de l'aire maculaire permet dès le premier examen, grâce à l'angiographie, de fixer un pronostic.

Sont de mauvais pronostics :

- L'altération du drainage de plus de la moitié des veinules maculaires.
- La rupture de l'arcade périfovéolaire.
- Un oedème cystoïde total ou avec logette centrale.
- L'ischémie maculaire.
- Et surtout l'association de plusieurs de ces facteurs.

3 FORMES CLINIQUES.

Nous reprenons la classification de Coscas qui est basée sur l'atteinte capillaire et est de grand apport pronostic.

a) Les occlusions de branches veineuses (tableau 1).

* La capillaropathie oedémateuse.

En ophtalmoscopie, elle est caractérisée par l'existence :

- D'hémorragies striées ou ponctuées de moyenne abondance.
- Peu de nodules dysoriques (1 ou 2).
- Un oedème rétinien important.

Le champ visuel est normal ou présente un déficit relatif.

En angiographie on retrouve :

- Un réseau capillaire anormalement visible, avec des capillaires ampulliformes, irréguliers.
- Des microanévrismes.
- Une bonne perfusion de l'ensemble du réseau capillaire.
- Une diffusion de la fluoresceine à partir des troncs veineux et des capillaires.
- Lorsque la macula est atteinte, un oedème diffus ou cystoïde.

* La capillaropathie ischémique.

En ophtalmoscopie, il existe des hémorragies confluentes en larges plages homogènes et des nombreux nodules cotonneux.

Le champ visuel présente un déficit absolu.

L'angiographie montre :

- Un retard circulatoire majeur.
- La non perfusion du lit capillaire. Les quelques rameaux capillaires restant perfusés sont très dilatés et sinueux. Le lit capillaire normal s'arrête en bordure de la zone d'occlusion, cette zone de bordure étant souvent le siège de dilatation capillaire et de microanévrismes.
- Une altération de l'arbre artériel.
- Il n'existe pas de diffusion notable du colorant dans le territoire d'obstruction sauf le long des parois des gros troncs.
- L'atteinte maculaire peut être de type ischémique ou oedémateux avec oedème maculaire cystoïde.

Assez souvent, l'opposition entre les deux types de capillaropathie est difficile dès le premier examen. Coscas et Coll ont décrit une forme mixte, associant des territoires d'ischémie à des zones de dilatation du réseau capillaire (29).

Tableau 1 : Occlusions de branches veineuses rétiniennes (OBVR)

	Type oedémateux	Type ischémique
Rétine	<ul style="list-style-type: none"> . Hémorragies ponctuées . Oedème rétinien majeur 	<ul style="list-style-type: none"> . Hémorragies en nappes longues et confluentes . Nodules cotonneux nombreux . Oedème rétinien modéré
Retard circulatoire	<ul style="list-style-type: none"> . Peu important 	<ul style="list-style-type: none"> . Très marqué
Artères	<ul style="list-style-type: none"> . Normales 	<ul style="list-style-type: none"> . Obstructions . Défaut d'arborisation
Lit capillaire	<ul style="list-style-type: none"> . Dilaté avec diffusion du colorant 	<ul style="list-style-type: none"> . Non perfusé
Atteinte maculaire	<ul style="list-style-type: none"> . Hémorragies . Oedème maculaire cystoïde . Normale parfois 	<ul style="list-style-type: none"> . Ischémie . Hémorragies
Champ visuel	<ul style="list-style-type: none"> . Déficit relatif ou champ visuel normal 	<ul style="list-style-type: none"> . Déficit absolu en secteur
Evolution	<ul style="list-style-type: none"> Risque principal : Oedème maculaire cystoïde 	<ul style="list-style-type: none"> . Risque de néovaisseaux

b) Les occlusions de la veine centrale.

Il existe deux classifications qui sont retenues pour le diagnostic d'occlusion de la veine centrale :

- La classification de Hayreh (1974)

Elle est basée essentiellement sur l'existence d'une pathologie artérielle associée (65,67)

Deux formes cliniques sont décrites :

. *La rétinopathie hémorragique* représente 22% des occlusions de la veine centrale. L'occlusion de la veine centrale est ici associée à une ischémie rétinienne. Il existe une occlusion artérielle rétinienne transitoire ou prolongée, conduisant à une stase veineuse suivie d'une thrombose. Lors de la restauration du flux artériel, il se produirait une inondation hémorragique rétinienne, prédominant au pôle postérieur; il s'agit d'un véritable infarctus rétinien.

. *La rétinopathie veineuse de stase* où l'élément veineux serait isolé. Cette forme représenterait 78% des occlusions de la veine centrale.

- La classification de Coscas (1976).

Cette classification a pour support l'étude du lit capillaire et sépare angiographiquement trois tableaux principaux (29)

- .La forme à type de capillaropathie *oedémateuse*.
- .La forme à type de capillaropathie *ischémique*.
- .La forme à type de capillaropathie *mixte*.

.Une forme clinique mérite d'être étudiée à part: la forme *régressive* du sujet jeune.

Nous étudierons plus en détail la classification de Coscas qui a un intérêt pronostic.

* Occlusion de la veine centrale à type de capillaropathie oedémateuse (tableau 2).

Deux signes fondamentaux sont à retenir dans cette forme clinique :

- Il n'existe pas d'arrêt complet de la circulation de drainage.
- Il existe un retard notable dans les temps circulatoires rétinien.

* Occlusion de la veine centrale à type de capillaropathie ischémique (tableau 3).

Elle représente environ 20% des occlusions de la veine centrale. Elle entraîne d'emblée une atteinte fonctionnelle très sévère qui ne peut que s'aggraver au cours de l'évolution, aboutissant dans la majorité des cas à la perte de la vision. Il y a risque de développement d'un glaucome néovasculaire.

Tableau 2 : Occlusions de la veine centrale de la rétine (OVCR) :
Forme oedémateuse et ischémique

	Capillaropathie oedémateuse
Acuité visuelle	<ul style="list-style-type: none"> . Le plus souvent conservée . Flou visuel
Retard circulatoire	<ul style="list-style-type: none"> . Temps bras-rétine > 15" (N=9 à 13") . Temps de remplissage veineux \geq 12" (N\leq5")
Rétine	<ul style="list-style-type: none"> . Hémorragies en flammèche au pôle postérieur et ponctuées en périphérie . Oedème rétinien diffus . Nodules cotonneux peu nombreux et localisés près de la papille . Artères peu modifiées . Circulation de suppléances visible plus tardivement
Veines	<ul style="list-style-type: none"> . Très dilatées et tortueuses . Imprégnation des parois veineuses . Diffusion pariétale
Papille	<ul style="list-style-type: none"> . Oedème et hémorragies . Dilatations capillaires pré-papillaires
Lit capillaire	<ul style="list-style-type: none"> . Dilatation du lit capillaire et des veinules post-capillaires . Diffusions de la fluorescéine . Oedème diffus ou oedème maculaire cystoïde
Champ visuel	<ul style="list-style-type: none"> . Elargissement fréquent de la tâche aveugle . Scotome central relatif . Isoptères périphériques le plus souvent anormaux . Simple encoche parfois
Evolution	<ul style="list-style-type: none"> . Généralement favorable . Circulation de suppléance rétinio-optico-ciliaire . Régression des hémorragies et nodules cotonneux . Retard circulatoire persiste longtemps
Complications	<ul style="list-style-type: none"> . Oedème maculaire cystoïde prolongé . Trou lamellaire . Dégénérescence maculaire . Evolution vers les formes ischémiques

Tableau 3 : Occlusions de la veine centrale de la rétine (OVCR) :
Forme oedémateuse et ischémique

	Capillaropathie ischémique
Acuité visuelle	. Baisse d'acuité visuelle importante
Retard circulatoire	. Temps bras-rétine très allongé > 17" . Temps de remplissage veineux > 20"
Rétine	. Hémorragies en placards avec infarctissement rétinien au pôle postérieur . Nodules cotonneux très nombreux et souvent confluent . Artères rétrécies et de calibre irrégulier. . Obstructions artérielles parfois avec absence d'arborisation
Veines	. Dilatation veineuse modérée . Disparition des veinules . Diffusions pariétales importante sur les gros troncs
Papille	. Oedème modéré . Dilatations des capillaires radiaires sans diffusion . Nodules cotonneux péri-papillaires
Lit capillaire	. Vastes territoires de non perfusion +++ . Perméabilité anormale
Champ visuel	. Scotome central absolu . Scotome caecocentral . Déficit en secteur du champ visuel périphérique
Evolution	. Mauvais pronostic : acuité visuelle finale souvent très basse . Persistance de retard de perfusion, sans circulation de suppléance . Augmentation des territoires de non perfusion . Atrophie optique parfois
Complications	. Néo vaisseaux rétiniens et papillaires . Maculopathie ischémique . Néo vaisseaux iriens . Glaucome néo vasculaire

Tableau 4 : Occlusions de la veine centrale de la rétine (OVCR) :
Forme mixte

Acuité visuelle	Mauvaise
Retard circulatoire	. Discrète augmentation du temps bras-rétine et du temps de remplissage veineux
Rétine	. Nombreuses hémorragies et de tous types : ponctuées ou plaques hémorragiques . Oedème rétinien diffus prédominant dans les régions maculaire et péripapillaire . Nombreux nodules cotonneux . Artères rétrécies et irrégulières
Veines	. Dilatées et tortueuses . Imprégnation et diffusion pariétales
Papille	. Oedème papillaire avec hyperhémie . Nodules cotonneux . Dilatations capillaires péri et épi papillaires
Lit capillaire	. Alternance de territoires de capillaires dilatés qui diffusent et de territoires de non perfusion . Oedème maculaire diffus ou cystoïde, ou maculopathie ischémique
Champ visuel	. Scotome central relatif ou absolu . Elargissement de la tâche aveugle . Encoches périphériques fréquentes
Evolution	. Moins sévère que la forme ischémique . Anastomoses optico-rétino-ciliaires parfois . Atrophie optique parfois . Evolution possible vers la forme ischémique
Complications	. Néo vaisseaux rétiniens et papillaires . Néo vaisseaux iriens

Tableau 5 : Occlusions de la veine centrale de la rétine (OVCR) :
Forme régressive du sujet jeune

Acuité visuelle	. Normale ou peu modifiée
Retard circulatoire	. Légère augmentation du temps bras-rétine et du temps de remplissage veineux
Rétine	. Hémorragies superficielles, peu nombreuses . Oedème discret . Macula normale . Artères normales . Nodules cotonneux rares
Veines	. Dilatées et tortueuses . Diffusions pariétales modérées
Papille	. Oedème papillaire marqué avec hyperhémie importante . Quelques hémorragies péri papillaires
Lit capillaire	. Dilatation modérée du lit capillaire . Arcade anastomotique normale . Pas de zone de non perfusion
Champ visuel	. Le plus souvent normal
Evolution	. Favorable en quelques semaines, sans séquelle

* Occlusion de la veine centrale à type de capillaropathie mixte (tableau 4).

C'est la forme avec caractères transitionnels entre les deux formes précédentes. Elle peut se voir d'emblée, ou comme mode évolutif de la forme oedémateuse.

* Forme régressive du sujet jeune (tableau 5).

Elle comporte une série de caractéristiques évolutives qui en fait une entité clinique bien définie, même en l'absence d'un contexte étiologique connu.

Du point de vue clinique, cette forme se rapproche de la forme oedémateuse. Le pronostic est relativement favorable.

Elle touche les sujets jeunes de 30 à 45 ans.

Nous adopterons le classement de Hansen (58) en forme ischémique et forme non ischémique dans un but de simplification. En effet, l'ischémie constitue l'élément essentiel du pronostic et le seul traitement valable pour éviter les complications de l'ischémie est la photocoagulation.

Pour Hansen, l'occlusion veineuse est *ischémique* s'il existe deux des conditions suivantes :

- Temps artério-veineux ≥ 20 "
- Les zones d'occlusion capillaire au pôle postérieur doivent être supérieures à un diamètre papillaire et/ou un fond d'oeil ayant 10 ou plus nodules cotonneux.
- L'acuité visuelle corrigée est $\leq 0,1$.

Les occlusions de branches veineuses sont considérées comme ischémique, si la zone d'occlusion capillaire est de 1/2 diamètre papillaire et/ou l'existence de trois ou plus de nodules cotonneux.

Parfois, le classement en forme ischémique ou non ischémique ne peut pas être déterminé pendant les premières semaines. Dans ces cas, la détermination se fait après deux mois d'évolution.

4 EVOLUTION.

L'évolution est différente selon les formes caractéristiques.

a) Evolution de la forme oedémateuse.

L'évolution va être conditionnée par le développement des circulations de suppléances :

- Si celles-ci sont suffisantes et que les capillaires maculaires n'ont pas été définitivement altérés, l'oedème maculaire va disparaître. C'est ce qui peut expliquer l'amélioration spontanée de l'acuité visuelle au décours des occlusions veineuses.

- Si ces anastomoses sont insuffisantes ou que la paroi des capillaires est gravement lésée, ce sera l'évolution en quelques semaines vers l'*oedème maculaire cystoïde*.

L'évolution vers l'oedème maculaire est toujours sévère : la capillaropathie devenue permanente, l'atteinte endothéliale est irréversible.

Si la restauration de la circulation s'est faite assez tôt pour préserver assez de cônes, la présence de l'oedème maculaire cystoïde sera compatible avec une acuité visuelle le plus souvent moyenne (0,1 à 0,4).

Les formes oedémateuses peuvent, plus rarement, évoluer vers des formes ischémiques caractérisées par une augmentation du temps bras-rétine, des altérations de l'arbre artériel, des territoires de non perfusion et une néovascularisation (103).

b) Evolution de la forme ischémique.

L'évolution se fait vers une complication redoutable: La *néovascularisation* rétinienne et papillaire. Il s'agit de vaisseaux anormaux acquis, apparaissant à la suite d'une occlusion étendue du lit capillaire rétinien et se développant en dehors du réseau capillaire normal.

Ces néovaisseaux apparaissent sur la rétine en bordure des zones ischémiques et le long des gros troncs vasculaires, vont ensuite rapidement proliférer en avant de la rétine de façon anarchique. Leurs parois sont très fragiles et anormalement perméables, c'est ce qui explique la fréquence des hémorragies pré-réiniennes et vitréennes qu'ils vont entraîner. Seule une photocoagulation pan-réinienne précoce est susceptible de faire involuer ces lésions (4, 16, 87, 141).

Les néovaisseaux papillaires peuvent être :

- Epipapillaires.
- Prépapillaires.
- Papillo vitréens.

Dans les cas où existe une ischémie rétinienne étendue, il va se produire une anomalie réactionnelle des vaisseaux iriens et bien souvent la formation de néovaisseaux sur l'iris déclenchant l'hypertonie irréductible du *glaucome néovasculaire*. Le délai d'apparition est variable : entre six semaines et un an. Cependant lorsque l'on a fait le diagnostic angiographique d'occlusion de la veine centrale de la rétine à forme ischémique, une surveillance du segment antérieur, très attentive et à intervalles rapprochés, est indispensable pour reconnaître les premiers signes de la rubéose irienne puisqu'un traitement préventif est possible. La rubéose irienne précède l'hypertonie; lorsque celle-ci apparaît, le diagnostic est habituellement facile :

- Acuité visuelle non chiffrable.
- Douleurs intenses.
- l'oeil est rouge avec dilatations des vaisseaux épiscléraux et injection périkeratique violacée.

A l'examen du segment antérieur, on constate : une cornée oedémateuse (d'autant plus que l'hypertonie est élevée et ancienne), une chambre antérieure profonde, un phénomène de Tyndall plus ou moins important et une pupille en semi-mydriase. Il existe des synéchies postérieures et une néovascularisation qui s'étend à la face antérieure du cristallin. Le tonus oculaire est toujours élevé d'une façon considérable, dépassant habituellement 40 à 60 mm Hg. Le fond d'oeil est le plus souvent inéclairable car il existe des hémorragies vitréennes à partir des vaisseaux pré-rétiniens et prépapillaires. Aucun traitement médical ne parvient à faire baisser le tonus oculaire de façon durable.

c) Evolution de la forme mixte.

L'évolution est fonction de l'apparition des anastomoses optico-rétinociliaires qui est, néanmoins, assez rare. Mais, ces anastomoses ne peuvent plus rien sur des fibres optiques qui ont été lésées de façon irréversible et l'atrophie optique n'est pas rare.

De même, la forme mixte peut se compliquer de néovaisseaux rétiniens et papillaires.

Par contre, l'apparition du glaucome néovasculaire est rare.

d) Evolution de la forme régressive du sujet jeune.

Il s'agit d'une occlusion relativement bénigne, d'étiologie souvent inconnue à pronostic remarquablement favorable, même en l'absence de traitement, sans séquelle ophtalmoscopique ni angiographique à long terme.

e) Les altérations maculaires tardives.

Il existe plusieurs types d'altération maculaire :

- L'oedème maculaire cystoïde chronique (après 6 mois à un an d'évolution). Son apparition est responsable d'une baisse d'acuité visuelle, le plus souvent d'apparition progressive.

- Le trou lamellaire ou incomplet : c'est une complication rare et tardive.

- L'ischémie maculaire avec élargissement de la zone avasculaire centrale. Elle est responsable d'une baisse d'acuité visuelle définitive.

- Les exsudats profonds apparaissent aux frontières des territoires d'occlusion, groupés en rétinoopathie circinée, ou en étoile maculaire. Dans certains cas, ils sont groupés en placards profonds et ont un retentissement fonctionnel important.

- La fibrose pré-rétinienne.

- Les remaniements pigmentaires et atrophiques.

Le pronostic fonctionnel des occlusions veineuses dépend de la forme anatomo-clinique et de l'atteinte maculaire. Les formes oedémateuses sont d'un relatif bon pronostic; mais il n'y a que 40% de ces formes qui gardent une acuité visuelle $\geq 0,4$ en raison de la survenue d'un oedème maculaire (23,29). Les formes ischémiques sont toujours de mauvais pronostic.

Une maculopathie ischémique est toujours de mauvais pronostic.

IV TRAITEMENT DES OCCLUSIONS VEINEUSES RETINIENNES.

Il y a peu de changement dans le pronostic fonctionnel d'un oeil atteint d'occlusion veineuse rétinienne pendant ces dernières décennies. Une thérapeutique vraiment efficace admise par tous (4,16,87,141) est l'utilisation de la photocoagulation panrétinienne pour prévenir le glaucome néovasculaire dans les formes ischémiques. Un traitement médicale efficace manque (138). Le traitement par fibrinolytique est de plus en plus abandonné à cause de ses risques d'hémorragie vitréenne (7,83). Les autres traitements se révèlent décevants.

L'augmentation de la viscosité plasmatique et de la viscosité du sang total retrouvée par Ring et Coll (128) et Trop et Coll (140), a conduit plusieurs auteurs à l'utilisation de l'hémodilution comme traitement des O.V.R. (17,28,34,37,45,55,115,119,125,137,152).

Nous décrirons plus en détail l'hémodilution normovolémique, l'objet de notre étude, et nous présenterons un bref aperçu des autres traitements.

A L'HEMODILUTION NORMOVOLEMIQUE (HDN).

Il s'agit du remplacement volontaire d'une partie de la masse sanguine par un soluté non hémique en quantité suffisante pour abaisser l'hématocrite pris comme indicateur.

Une approche thérapeutique était esquissée dès 1967 pour lutter contre l'hyperviscosité sanguine des insuffisants respiratoire en décompensation (2).

Ces indications principales sont basées sur l'amélioration de la micro-circulation et de l'oxygénation tissulaire (70,99) et actuellement, elle est utilisée en chirurgie cardio-vasculaire, orthopédie, urologie, gynécologie, neurochirurgie. On l'utilise également dans les polyglobulies, les thrombocytémies et les artériopathies périphériques.

Les premières utilisations en ophtalmologie de l'hémodilution passive datent de 1967 où Thomas traite des accidents vasculaires rétiniens par un dextran de faible poids moléculaire (137).

1) LES EFFETS DE L'HDN.

a) MODIFICATIONS RHEOLOGIQUES.

L' HDN fait varier les caractéristiques rhéologiques du sang, surtout au niveau de la micro-circulation (70,100). Elle modifie la phase liquide du sang, mais change aussi les rapports existant entre celle-ci et la phase cellulaire.

* Caractéristiques rhéologiques du sang.

Le sang est une suspension complexe de cellules dans le plasma. C'est un fluide non-newtonien. Un fluide newtonien est un fluide tel que sa viscosité ne varie ni avec la contrainte (ou force) de cisaillement, ni avec la vitesse de cisaillement. Le sang se comporte comme un fluide non-newtonien pour les faibles vitesses de cisaillement, comme celles qu'on observe sans doute dans la micro-circulation. La loi de Poiseuille ne peut plus s'appliquer (33).

- La viscosité plasmatique.

Le plasma est un fluide newtonien et plusieurs facteurs agissent sur sa viscosité :

- . La viscosité plasmatique augmente avec l'élévation du taux de fibrinogène.
- . L'hypothermie et l'hypercapnie l'augmentent également.

- La viscosité du sang total.

Elle dépend de l'hématocrite, de la vitesse d'écoulement dans les vaisseaux et de la viscosité plasmatique. D'autres facteurs influencent également la viscosité sanguine.

- . La teneur en hémoglobine des hématies : la viscosité augmente lorsque la concentration moyenne en hémoglobine est élevée.
- . Le volume globulaire.
- . La capacité d'agrégation des hématies.
- . La déformabilité des globules rouges : lorsque la vitesse de cisaillement est basse, il y a formation de rouleaux d'hématies, donc diminution de déformabilité et augmentation de la viscosité.

* Variation des propriétés rhéologiques du sang au cours de l' HDN.

- Variation avec l'hématocrite.

L'effet le plus important de l'hémodilution normovolémique est la diminution de la viscosité sanguine par abaissement de l'hématocrite (33).

La diminution de viscosité obtenue est plus importante à basse vitesse de cisaillement, c'est à dire au niveau de la micro-circulation. Hématocrite, viscosité et vitesse de cisaillement sont liées, la chute de viscosité est maximale lorsque l'hématocrite chute de façon importante et lorsque la vitesse de cisaillement est basse (99).

Ceci permet de dégager une valeur de l'hématocrite où se produit la diminution la plus importante de la viscosité sanguine. Cette valeur se situe aux alentours de 0,30 et correspond à l'amélioration maximale de la micro-circulation, quelque soit la vitesse de cisaillement (39,70,100,117).

Pour Hansen et Heinen, le taux d'hématocrite, aux alentours de 32% garantit une fluidité sanguine plus importante (58,69).

De plus, l'hémodilution en diminuant la teneur en globules rouges, diminue les possibilités d'agrégation, effet très intéressant dans les portions post sténotiques des vaisseaux rétinien (68).

- *Variation en fonction du substitut plasmatique utilisé.*

Les résultats sont différents suivant les hémodilutions réalisées in vitro ou in vivo.

In vitro, la plupart des substituts plasmatiques augmentent à la fois la vitesse du plasma et du sang total, à mesure que le poids moléculaire s'accroît. Le dextran 40000 semble faire exception à cette constatation. Le mélange sang-dextran 40000 paraît diminuer la viscosité du sang pour des vitesses de cisaillement inférieures à 1 s^{-1} mais l'augmente nettement pour des valeurs supérieures (136). Le dextran 40000 est le seul substitut à diminuer la viscosité relative du sang alors que tous les autres (à l'exception des solutions d'albumine) augmentent cette viscosité (33).

In vivo, les variations de la viscosité du sang total sont indépendantes du type de substitut plasmatique (100). Sur la viscosité apparente du sang, l'effet global d'une hémodilution est la diminution de la viscosité sanguine, ainsi qu'une élévation modérée de la viscosité plasmatique pour presque tous les substituts, excepté le dextran 40000, qui fait chuter la viscosité apparente du sang et ne modifie que peu la viscosité plasmatique.

- *Mécanisme d'action des substituts.*

Le mécanisme d'action du dextran de faible poids moléculaire serait en partie un effet de désagrégation des rouleaux d'hématies aux faibles vitesses de cisaillement (21,126).

Le dextran n'aurait pas d'effet désagrégant propre. La déformabilité des hématies diminue la viscosité apparente du sang, pour certains auteurs cette déformabilité serait accrue de façon modérée (68). Les phénomènes de formation de rouleaux d'hématies sont largement sous la dépendance des constituants plasmatiques, en particulier le fibrinogène et l'a globuline. Lors de l'hémodilution, il existe une baisse de la protidémie et du fibrinogène, ce qui diminuerait la formation des rouleaux d'hématies. Ces effets sont favorisés par l'utilisation de dextran. Ceci aurait une action sur l'adhésivité plaquettaire dans le sens d'une diminution transitoire.

L'hémodilution provoque un ensemble de modifications rhéologiques :

. Baisse de la viscosité apparente du sang total par baisse de l'hématocrite de façon plus significative avec les dextrans.

- . Déformabilité accrue des hématies.
- . Fragmentation des rouleaux d'hématies.

Cet ensemble de modifications concourt à l'amélioration de la micro-circulation, effet recherché au niveau de la circulation rétinienne.

Duruble et Duvelleroy retrouvent, au cours de l'hémodilution, une répartition des débits de globules rouges dans le lit capillaire au bénéfice des capillaires de petits diamètres (39).

b) MODIFICATIONS HEMODYNAMIQUES.

Deux effets majeurs sont observés :

- Augmentation du flux sanguin au niveau de la circulation coronaire, cérébrale, rénale, hépatique, musculaire et pulmonaire. La pression artérielle et la fréquence cardiaque demeurent stables alors qu'il existe une augmentation du débit cardiaque. L'hémodilution diminue les résistances vasculaires périphériques (50) et augmente le volume d'éjection systolique (20).

- Amélioration de l'oxygénation tissulaire avec homogénéisation et augmentation de la distribution du débit sanguin au niveau de la micro-circulation.

c) EFFETS SUR LA MICRO-CIRCULATION.

- Amélioration du flux sanguin rétinien.

En cas de traitement par hémodilution, on peut noter une augmentation du flux sanguin rétinien (17,56,68,80,106,142) par diminution de la viscosité sanguine. Il existe une amélioration de la perfusion rétinienne. Celle-ci se faisant surtout au niveau des zones ischémiques (56). Cette propriété de l'hémodilution a été mise en évidence par l'étude du flux sanguin rétinien par angiographie (142).

L'hémodilution entraîne une diminution du nombre de globules rouges avec diminution de l'agrégabilité, notamment au niveau des portions vasculaires post sténotiques (68). La diminution du volume cellulaire et de la viscosité sanguine augmenterait le flux sanguin de 200 à 300% (80). En cas d'occlusion veineuse, le flux sanguin est diminué de 96 à 100% (142). Après hémodilution, on peut observer une amélioration de 48%, sans qu'il y ait une normalisation totale. Cette efficacité serait d'autant plus marquée que le sujet est jeune.

Hansen et Coll ont observé une amélioration de la perfusion rétinienne en analysant le temps artério-veineux (58,60) : le temps artério-veineux moyen est de :

- . 8 à 12" chez le sujet témoin.
- . 25" environ dans les formes ischémiques.
- . 19" dans les formes non ischémiques.

Deux semaines après l'hémodilution, ce temps artériovoineux n'est plus que de 15" pour les formes ischémiques et de 13" pour les formes non ischémiques. Il existe donc une amélioration de la perfusion rétinienne qui serait plus importante dans les formes ischémiques.

Cette amélioration du flux sanguin rétinien augmente l'apport d'oxygène aux tissus rétiniens (17,57).

- Effets sur les structures anatomiques rétiniennes.

L'augmentation du diamètre vasculaire est de l'ordre de 10 à 20% (79,142).

Les structures rétiniennes sont conservées par l'amélioration du flux sanguin jusqu'à développement d'un réseau de suppléance (19).

Les hémorragies se résorbent plus rapidement (19,45) permettant une utilisation plus précoce du laser, si nécessaire.

L'hémodilution entraîne également une diminution de la dilatation veineuse (19) et une résorption plus rapide de l'œdème rétinien par le biais d'une augmentation de la pression oncotique lors de l'utilisation des dextrans (45).

Cependant, l'hémodilution ne préviendrait pas la survenue de séquelles au niveau du pôle postérieur, ni la survenue d'un œdème maculaire cystoïde (56). Une diminution prolongée de la viscosité sanguine diminuerait la fréquence du glaucome néovasculaire mais ne le préviendrait pas (60) d'où la nécessité d'une surveillance régulière avec photocoagulation associée.

- Retentissement sur l'acuité visuelle.

L'acuité visuelle finale est améliorée pour beaucoup d'auteurs (19,33,45,56,120).

Cette amélioration serait stable à long terme avec un effet plus bénéfique dans les formes ischémiques (58).

d) EFFETS SUR L'HEMOSTASE.

L'hémodilution a un effet sur l'hémostase *primaire* en diminuant l'adhésivité plaquettaire. Cette diminution de l'adhésivité plaquettaire semble être due à l'adsorption du dextran sur les membranes plaquettaires (117). Elle entraîne également une diminution de l'agrégabilité plaquettaire.

Le temps de coagulation globale ne semble pas être influencé, de même, le temps de Howell semble demeurer stable (117). Il existe une diminution du facteur VIII et du fibrinogène. Les facteurs I, II, V et VII demeurent stables. Ainsi, l'hémodilution par dextran de bas poids moléculaire entraîne une facilitation de la lyse du thrombus formé.

e) EFFETS SUR D'AUTRES PARAMETRES BIOLOGIQUES.

- Diminution de la concentration moyenne en hémoglobine.
- Augmentation initiale des réticulocytes.
- Possibilité de carence martiale d'où la nécessité d'associer à l'hémodilution un traitement substitutif de fer.
- Chute du taux de transferrine après chaque prélèvement.
- Diminution de la protidémie mais conservation voire augmentation de la pression oncotique.
- Hyperleucocytose initiale.

2) TECHNIQUES DE L'HDN.

a) LES SOLUTES DE SUBSTITUTION.

- Les solutés cristalloïdes.

Ils diffusent dans tout le secteur extracellulaires et entraînent une expansion volémique rapide mais transitoire, donc une dilution. Seuls les solutés salés sont utilisés en hémodilution.

Le sérum salé isotonique et son dérivé le soluté de RINGER* sont peu utilisés, ils sont hyperchlorémiques sans tampon.

Le soluté de RINGER* lactate a des indications très limitées car il possède une demi-vie plasmatique très courte, nécessitant des apports importants, avec un risque de surcharge sodée mal tolérée.

- Les solutés colloïdo-osmotiques d'origine humaine.

La sérum albumine de poids moléculaire élevé (68000) possède un pouvoir oncotique important. Sa viscosité est voisine de celle du plasma et son action sur la coagulation est limitée à la dilution des facteurs. L'albumine est de plus stérilisable, peu antigénique et représenterait un substitut intéressant si elle n'était pas d'un prix de revient élevé. Ce serait le soluté idéal à utiliser en cas d'occlusion veineuse (17).

- Les solutés colloïdo osmotiques = gélatines et dextrans.

* Les gélatines.

Ce sont des gélatines fluides modifiées : PLASMAGEL*, PLASMION*, HAEMACEL* (à ponts d'urée).

Leur demi-vie plasmatique est de 4 à 6 heures et elles sont totalement éliminées en 72 heures. L'effet d'expansion plasmatique immédiat est de 100% du volume perfusé et d'environ 50% à la 4^{ème} heure.

Ces solutés qui n'entraînent pas d'expansion plasmatique mais simplement une élévation volémique égale à la quantité perfusée présente trois inconvénients :

- . Leur viscosité augmente la viscosité relative du sang de façon certaine in vitro, mais modérée in vivo, excluant tout effet anti sludge.

- . Elles sont parfois à l'origine de fausses agglutinations lors de la détermination du groupe sanguin.

- . La fréquence faible mais non négligeable des réactions allergiques seraient plus importantes avec les gélatines fluides modifiées. De plus, la haute teneur en calcium du PLASMAGEL* rend son utilisation dangereuse chez le sujet sous traitement digitalique.

* Les dextrans.

Ceux-ci font partie d'une famille de polymères dont la structure est analogue à celle de l'amidon ou de la cellulose, obtenus par fermentation bactérienne du saccharose.

Le dextran de faible poids moléculaire fut utilisé dès 1967 dans le traitement des occlusions veineuses rétiniennes par Thomas (137) puis par Radnot (125) en dehors de l'hémodilution.

Le dextran de poids moléculaire = 40000 +/- 5000 existe en solution salée à 8%, sorbitolée à 5% ou dextrosé à 5%. Ce dextran de bas poids moléculaire possède des propriétés intéressantes :

- . C'est un plasma expander puissant : la pression oncotique qu'il exerce lorsqu'il est perfusé rapidement (15 à 20 ml/mn) entraîne une expansion volémique qui atteint 80 à 100% du volume injecté. Cette élévation de la pression oncotique favoriserait la résorption de l'œdème intrarétinien (45).

- . Il est également le seul soluté à diminuer la viscosité apparente du sang aux basses vitesses de cisaillement soit au niveau de la micro-circulation (136).

- . Il est doté d'une action anti-sludge (21,68,126,137) et antiagrégante (21).

- . Il augmente la déformabilité des hématies, l'élément diminuant la viscosité apparente du sang (40,68).

Le métabolisme du dextran 40000 est hépatique. Les possibilités de catabolisme sont limitées à 70 mg/kg/24 h en l'absence d'insuffisance rénale. Sa très haute valeur oncotique et son élimination à prédominance rénale doivent rendre son emploi prudent chez l'insuffisant rénal. Lorsqu'il existe une altération de la fonction rénale, la posologie ne doit pas dépasser 500 ml/ 24 h en dehors de l'hémodilution.

b) INCIDENTS ET ACCIDENTS OBSERVES AU COURS DE L'UTILISATION DES MACROMOLECULES.

- troubles de l'hémostase (117).
- Des accidents d'hypercoagulabilité (syndrome de consommation).
- Des perturbations du temps pariétal de l'hémostase.
- Une diminution de l'adhésivité plaquettaire.
- Accidents rénaux :

Quelques cas d'anuries ont été rapportés lors de l'utilisation du dextran 40000. Ces accidents ne surviennent pas si l'on respecte la posologie et la contre-indication que représente l'insuffisance rénale. Ces anuries sont régressives à l'arrêt de perfusion.

- Accidents anaphylactoïdes(81).

Au début des perfusions peuvent apparaître un malaise, une dyspnée, un érythème généralisé ou une fatigue de l'état général (60). L'arrêt de la perfusion associée aux corticoïdes permet un rétablissement correct de l'hémodynamique avec disparition du broncho-spasme.

Certains auteurs ont observé une *néovascularisation* excessive après hémodilution (51). L'explication reside dans le facteur angiogénique et le traitement au laser associé à l'hémodilution prévient ce risque (51)

c) REALISATION PRATIQUE.

La quantité de sang soustraite varie pour chaque sujet. Seule la mesure répétée de l'hématocrite permet de s'assurer du maintien de la valeur choisie. Pour obtenir un hématocrite de 0,35 à 0,30, il faut substituer 10 à 15 ml de sang par kilo de poids.

Une surveillance constante de la tension artérielle et de la fréquence cardiaque est nécessaire.

L'hémodilution nécessite la mise en place de deux cathéters veineux : un de gros calibre pour permettre la soustraction sanguine et un pour compenser la "saignée".

Le sang est prélevé sur solution anti-coagulante. L'hémodilution débute par une mesure initiale de l'hématocrite, puis mise en place de la perfusion de dextran avec passage de 250 ml. Puis, on réalise la soustraction sanguine. Une nouvelle mesure de l'hématocrite est réalisée après passage d'un autre flacon de 250 ml de dextran.

L'hémodilution est alors répétée les jours suivants pour obtenir une valeur d'hématocrite comprise entre 0,30 et 0,35. Il n'est pas conseillé de descendre en dessous de 0,35 chez les sujets de plus de 75 ans (60).

L'hémodilution doit être prudente(20) en cas de :

- Hypertension artérielle.
- Insuffisance cardiaque.
- Insuffisance respiratoire.
- Diabète.
- Insuffisance coronaire.
- Tabagisme important.

L'hémodilution est pratiquée au cours d'une hospitalisation de 4 à 8 jours. En l'absence de facteur de risque, l'hémodilution peut être faite en hospitalisation de jour.

3) CONTRE-INDICATIONS.

Il existe peu de contre-indications à l'hémodilution.

a) Contre-indications relatives.

- Intolérance aux substituts plasmatiques.
- Les troubles de l'hémostase.
- L'insuffisance rénale.
- L'hypoprotidémie et les troubles hydroélectrolytiques doivent être corrigés avant une éventuelle hémodilution.

b) Contre-indications absolues.

Il existe deux contre-indications reconnues par tous (20,56).

- L'anémie avec hémocrite < 0,38.
- Les thrombocytoses > 400000/mm³.

L'insuffisance ventriculaire gauche est une contre-indication classique : le myocarde est incapable alors d'assurer l'augmentation du débit cardiaque entraîné par l'hémodilution (20).

L'hémodilution normovolémique peut entraîner de l'asthénie après les premiers prélèvements (60).

Le respect de la normovolémie, la surveillance tensionnelle avec adaptation du traitement, la compensation d'une anémie ferriprive et le respect des contre-indications permettent toujours l'utilisation de ce traitement sans aucune complication.

B LES AUTRES TRAITEMENTS DE L'O.V.R.

1) LA PHOTOCOAGULATION AU LASER;

La photocoagulation au cours des occlusions veineuses à deux objectifs : prévenir ou faire régresser la néo-vascularisation d'une part, lutter contre l'œdème maculaire cystoïde d'autre part.

Lorsqu'elle est indiquée, elle devra être associée à l'hémodilution; celle-ci ne prévenant pas la néo-vascularisation.

a) Prévention de la néo-vascularisation.

Au cours des O.V.C.R, l'apparition d'une néo-vascularisation prérétinienne, prépapillaire ou irienne peut être prévenue par le laser.

La néo-vascularisation est corrélée à l'ampleur de l'ischémie rétinienne (93).

Plusieurs études randomisées mettent en évidence le rôle essentiel de la photocoagulation dans la prévention du glaucome néo-vasculaire (87,93).

Le mécanisme d'action de cette photocoagulation n'est pas parfaitement éclairci; la destruction de la rétine externe s'accompagnerait d'une diminution des besoins métaboliques de la rétine, d'une élévation de la concentration en oxygène, et d'un arrêt de la sécrétion de facteur angiogénique.

La panphotocoagulation rétinienne doit être entreprise très rapidement dans les formes ischémiques où l'étendue des territoires de non perfusion est supérieure à 50% (93), et ceci d'autant plus qu'il existe des néo-vaisseaux prérétiens, ou prépapillaires.

Elle doit être réalisée en plusieurs séances, avec le laser à Argon conventionnel ou monochromatique vert, pour obtenir 3000 à 5000 impacts confluents, de 300 à 600 μ de diamètre, de l'arcade des vaisseaux temporaux jusqu'à l'ora serrata. Une angiographie de l'iris et une angiographie du fond d'oeil sont nécessaires pour contrôler l'efficacité de cette photocoagulation.

En cas de rubéose irienne débutante, la panphotocoagulation rétinienne doit être réalisée en urgence afin d'enrayer l'évolution rapide vers le glaucome néovasculaire. 1000 impacts au moins doivent être réalisés au cours de la première séance, si besoin sous anesthésie locale rétro ou péribulbaire. Souvent, la présence de nombreuses hémorragies profondes en moyenne périphérie gêne la photocoagulation; on peut s'aider alors du laser krypton qui traverse les hémorragies sans léser la rétine interne, et commencer par des zones non hémorragiques (49).

b) Photocoagulation et oedème maculaire cystoïde.

L'oedème maculaire persistant est la principale cause de baisse d'acuité visuelle séquellaire au décours des DVR (50% des cas). S'il se prolonge au delà de plusieurs mois, il peut se compliquer de remaniement cicatriciel de l'épithélium pigmentaire, de trou lamellaire, de membrane épitréinienne. C'est souligner l'intérêt d'un traitement qui pourrait permettre de faire régresser cet oedème avant qu'il n'ait provoqué des séquelles irréversibles.

Les indications restent discutées (13,29,141).

La photocoagulation en "grille" peut être proposée si l'acuité visuelle est abaissée de manière durable par un oedème maculaire persistant plusieurs mois après l'épisode aigu, et après disparition des hémorragies au pôle postérieur (13,141).

Elle consiste en l'application d'impacts de 100 μ , 0,10 secondes, et d'intensité modérée, appliqués autour de l'arcade anastomotique périfovéolaire dans un rayon de deux diamètres papillaires environ. Les impacts ne doivent pas être confluents, ni pénétrer à l'intérieur de la zone avasculaire centrale, sous peine de créer un scotome positif perceptible par le patient. Le laser vert monochromatique semble plus efficace que le laser conventionnel bleu-vert.

Le mécanisme d'action de cette photocoagulation en "grille" reste également mystérieux : induction d'un processus de réparation au niveau de l'épithélium pigmentaire avec apparition de nouvelles cellules capables de "pomper" l'eau contenue dans les espaces extracellulaires, diminution des besoins métaboliques de la rétine, réduction du flux sanguin dans les capillaires rétinien (49).

2) LES FIBRINOLYTIQUES ET ANTICOAGULANTS.

Les fibrinolytiques actuellement étudiés au cours des OVCR sont la *streptokinase* et l'*urokinase*. Les fibrinolytiques agissent en activant le plasminogène qui se transforme en plasmine, mais à la différence du processus naturel qui est purement local, la thrombolyse obtenue est systématique; de ce fait, son action se fait sentir non seulement sur le thrombus mais aussi sur l'hémostase qu'elle perturbe. La survenue d'hémorragies est fréquente. Cela explique les contre-indications absolues aux fibrinolytiques :

- Chirurgie ou explorations invasives récentes.
- Ulcère peptique.
- Accident vasculaire cérébral récent.

A l'arrêt du traitement fibrinolytique, le risque de rethrombose est assez important.

Les fibrinolytiques ont été évaluées sur des petites séries de patients (1,29,74,83,128) et semblent avoir montré leur efficacité s'ils sont administrés dans les 7 jours suivant le début d'une OVCR. Les résultats d'une étude randomisée menée par Soubrane et Coscas semblent montrer que l'urokinase n'influence ni l'acuité visuelle, ni l'évolution de la capillaropathie ischémique, mais qu'elle aurait un effet faible mais positif sur l'acuité visuelle des formes oedémateuses (49).

Une autre complication fréquemment rencontrée est l'hémorragie intra-vitréenne massive (7,83). Cette complication précoce est liée directement au traitement fibrinolytique et non à l'évolution de l'OVCR. Pour cette raison, ce type de traitement ne peut plus être recommandé dans les OVR (83). Le r-TPA, nouveau fibrinolytique présente les mêmes effets secondaires.

L'administration d'anticoagulants seuls n'a pas prouvé son efficacité, et présente également des risques hémorragiques. Cependant, ils gardent un intérêt dans certains cas particuliers de perturbation caractérisée de l'hémostase, par exemple le déficit en antithrombine III.

3) LES CORTICOIDES.

Une étiologie inflammatoire a parfois été suggérée dans la constitution des OVCR en particulier chez les sujets jeunes. C'est pour lutter contre ce facteur, et également contre l'oedème rétinien que certains dont Hayreh (65) ont proposés une corticothérapie générale.

Ce traitement a souvent été favorable sur la composante oedémateuse de l'O.V.C.R, mais un effet rebond survient constamment à l'arrêt du traitement.

4) LES ANTIAGREGANTS PLAQUETTAIRES, VASCULOPROTECTEURS, ANTIAGREGANTS ERYTHROCYTAIRES

- Les antiagrégants plaquettaires dont l'aspirine et le chef de file, ont montrés depuis longtemps leur efficacité dans la prévention des accidents cardio-vasculaires et neurologiques. Cependant, aucune étude n'a été entreprise pour évaluer leur efficacité dans le traitement de la prévention des O.V.R.

- La carence du traitement médical reconnu efficace conduit souvent à la prescription de médicaments vasculo-protecteurs, dont l'efficacité n'a pas été démontrée à ce jour au cours des O.V.R.

- Correcteurs rhéologiques et antiagrégants érythrocytaires.

Une hyperagrégabilité érythrocytaire a été retrouvée avec une grande fréquence au cours des O.V.R.(49) et elle est en grande partie responsable de l'hyperviscosité observée. L'élévation du taux de fibrinogène n'est pas le seul facteur de cette hyperagrégabilité. Il existe d'autres causes:

. Modification des propriétés membranaires des globules rouges.

. Modification de leur charge électrique.

. Intervention des protéines cytoadhésives.

Certains médicaments ont des propriétés "antiagrégants érythrocytaires". Leur efficacité n'a pas encore été prouvée.

5) TRAITEMENT DES PATHOLOGIES GENERALES SOUS-JACENTES.

- Maladies cardiovasculaires.

- H.T.A.


- Hyperlipidémie.

- Diabète.

- Le glaucome chronique doit être recherché.

L'hypertonie peut être d'apparition différée ou asymétrique.

Ces pathologies associées et prédisposantes doivent être traitées activement, cependant leur traitement ne semble influencer le pronostic que dans de faibles proportions une fois que l'OVR est constituée.



CHAPITRE II
ETUDE PERSONNELLE.

I MALADES ET METHODE.

Nous proposons l'hémodilution normovolémique par dextran de faible poids moléculaire (RHEOMACRODEX• PM : 40000), comme traitement des occlusions veineuses rétiniennes, en raison de ses propriétés hémorhéologiques qui ont un rôle dans la pathogénie de cette affection.

A MALADES.

Cette étude a été réalisée sur 13 yeux de 11 sujets, hospitalisés pour bilan et traitement d'une occlusion veineuse rétinienne. Les malades avaient indifféremment une occlusion veineuse de type ischémique ou de type non ischémique.

B METHODE.

Pendant l'hospitalisation qui a duré entre 4 et 8 jours, un bilan étiologique de l'occlusion veineuse rétinienne, a été réalisé en même temps que le début de l'hémodilution.

1 TECHNIQUE DE L'HEMODILUTION NORMOVOLEMIQUE.

Après vérification des contre-indications, l'hémodilution a été pratiquée dans le service d'hématologie, avec surveillance de la tension artérielle et de la fréquence cardiaque.

La technique consistait en la mise en place de deux cathéters veineux, l'un pour le prélèvement, et l'autre pour la perfusion de dextran.

La valeur de l'hématocrite a été mesurée au départ. Les sujets ayant un taux d'hématocrite initial inférieur à 40% étaient exclus de l'étude.

Le volume de la saignée variait entre 350 et 500 ml, celui de la perfusion de dextran était de 500 ml.

Pour certains sujets, le sang prélevé a été centrifugé et le plasma réinjecté au malade, associé à un moindre volume de dextran.

Plusieurs séances ont été nécessaires pour ramener l'hématocrite entre 30 et 35 %. Les séances étaient rapprochées dans le temps, au début; puis de plus en plus espacées, de façon à maintenir le taux d'hématocrite entre 30 et 35 %, pendant 3 à 4 semaines. Après la période d'hospitalisation initiale, les séances ont été réalisées en hospitalisation de jour. Pour les sujets de plus de 70 ans, on a fait moins de séances d'hémodilution et l'hématocrite était maintenue aux alentours de 35%

a) Le bilan ophtalmologique consistait en :

- * La mesure d'acuité visuelle.
- * L'examen à la lampe à fente, à la recherche de signes associés.
- * La prise du tonus oculaire.
- * L'examen du fond d'oeil.
- * Le champ visuel, soit à la coupole de Goldmann, soit le champ visuel automatique (Humphrey).
- * Une angiographie fluorescéinique.

b) Le bilan biologique classique consistait en :

- * Numération formule sanguine (hématocrite surtout).
- * Plaquettes.
- * Vitesse de sédimentation.
- * Bilan de coagulation avec :
 - Temps de Céphaline Kaolin qui explore la voie intrinsèque de la coagulation.
 - Temps de Quick.
 - Taux de prothrombine.
 - Taux de fibrinogène parfois.
 - Dosage d'antithrombine III parfois.
- * Glycémie.
- * Bilan lipidique : cholestérol, triglycérides, si besoin électrophorèse des lipoprotéines.
- * Bilan rénal : urée sanguine, créatininémie.
- * Uricémie.
- * Ionogramme sanguin.

Dans certains cas, les examens complémentaires n'ont pas été tous faits systématiquement.

3 SURVEILLANCE DE L'EVOLUTION.

Le bilan ophtalmologique initial a été répété tous les jours pendant l'hospitalisation, sauf l'angiographie fluorescéinique et le champ visuel qui ont été réalisés à la fin de l'hospitalisation.

Ce bilan ophtalmologique complet a eu lieu à un mois, à trois mois, à six mois et à un an du début de l'hémodilution. L'hématocrite a été mesurée après les séances d'hémodilution, à un mois, à trois mois, à six mois et à un an du début de l'hémodilution.

4 BILAN ETIOLOGIQUE.

- Examen des urines :
 - * Albumine des 24 heures.
 - * Sucre.
 - * Hématies leucocytes minute.
 - * Cyto-bactériologie.
- Cuti ou intradermo réaction.
- Immuno électrophorèse des protides.
- Sérologie et bactériologie :
 - * B W (avant toute angiographie).
 - * ASLO.

- * Sérodiagnostic ou réaction fixant le complément de la Brucellose.
 - * Sérodiagnostics viraux.
 - * Latex et Waaler Rose.
 - * Anticorps anti-noyaux et cellules de Hargraves (recherche d'un lupus).
 - * Groupage HLA : B27 A29 B5 B7.
 - * Cryoglobuline C3 C4 CH50.
 - Radiographies :
 - * Poumons face et profil.
 - * Crâne face, profil, Blondeau et Hirtz.
 - * Scanner cérébral.
 - Consultation spécialisée en rhumatologie et gynécologie.
 - Bilan cardiaque avec échotomographies des vaisseaux du cou.
 - Recherche d'une allergie médicamenteuse.
- Certains sujets n'ont pas eu le bilan étiologique complet.

5 TRAITEMENTS ASSOCIES A L'HEMODILUTION.

- Tous les facteurs de risque étaient traités : diabète, hyperlipidémie, hyperuricémie, glaucome chronique, hypertension artérielle, surcharge pondérale. De même, le traitement étiologique fut appliqué quand cela était possible.
- Les anti-agrégants plaquettaires et les vasculoprotecteurs ont été prescrits à cause de leur facilité d'administration et d'absence d'effets secondaires.
- La photocoagulation au laser à Argon a été utilisée à chaque fois qu'il existait des zones de non perfusion à l'angiographie.

PLAN ETABLI POUR CHAQUE SUJET.

- Forme topographique : veine centrale ou branche veineuse.
- Forme anatomo-clinique : ischémique, non ischémique ou préthrombose.
- Age.
- Sexe.
- Délai de consultation.
- Facteurs de risque :
 - * Diabète.
 - * Hypertension artérielle.
 - * Hypercholestérolémie et hypertriglycémie.
 - * Hyperuricémie.
 - * Surcharge pondérale.
 - * Glaucome chronique.
 - * Occlusion de l'oeil adelphe.
- Acuité visuelle :
 - * Toujours mesurée avec correction.
 - * L'amélioration était considérée comme significative si elle était d'au moins de 0,2.
- Examen oculaire.
- Champ visuel.
- Angiographie en fluorescence.
- Evolution de l'hématocrite.
- Traitements associés de l'OVCR.

C OBSERVATIONS CLINIQUES

CAS N ° 1OVCR BILATERALE : FORME NON ISCHEMIQUE

B...P

AGE : 62 ansSEXE: MasculinANTECEDENTS :- Généraux :

- * Bronchite chronique avec décompensation cardiaque traitée par EUPHYLLINE•, LASILIX•, ALDACTONE• et DIGOXINE.

- * Fibrillation auriculaire traitée par CALCIPARINE.

- Ophtalmologique :

- * Aucun.

MOTIFS DE LA CONSULTATION :

- Adressé par son ophtalmologiste, pour oedème papillaire bilatéral avec hémorragies diffuses.

- La baisse d'acuité visuelle est apparue aux deux yeux, deux mois avant la première consultation, avec début de vision trouble à gauche.

ACUITE VISUELLE : O D : 0,25
 O G : 0,1

EXAMEN A LA LAMPE A FENTE : Vaisseaux iriens dilatés, surtout
 près du bord pupillaire aux deux yeux.

TENSION OCULAIRE : O D G = 12 mm Hg

FOND D'OEIL : O D G : Occlusion veineuse
 centrale bilatérale avec : oedème papillaire
 important, dilatations et tortuosités veineuses
 importantes, hémorragies diffuses au pôle postérieur
 et quelques nodules dysoriques.

CHAMP VISUEL : O D (planche 1)

- Agrandissement de la tache aveugle.
- Scotome nasal supérieur.

 O G (planche 2)

- Agrandissement de la tache aveugle.
- Scotomes nasal et temporal supérieurs.

ANGIOGRAPHIE FLUORESCÉINIQUE : (photos 1 et 2)

 O D G :

- Nombreuses hémorragies pré-rétiniennes.
- Défaut de perfusion artérielle.
- Hyperfluorescence secondaire de la papille.
- Hyperfluorescence maculaire.
- Pas de zone d'ischémie.

CENTRAL 154 - 2 TEST DE SEUIL

DM B...P

DATE DE NAISSANCE 18-11-20 *Planche 1.*

INCLUS III, BLANC, FOND 31.5 ASS TAILLE TACHE REVECLE III

CIBLE DE FIXATION CENTREE ID

CATEGIE SEUIL COMPLET

VERRES +3 DS OCV DEG DIAM. PUPILLAIRE AV

IENT DONT LA FIABILITE FAIBLE REND SUSPECTS

RESULTATS DE COMPARAISON AVEC LA NORME.

DROIT

62

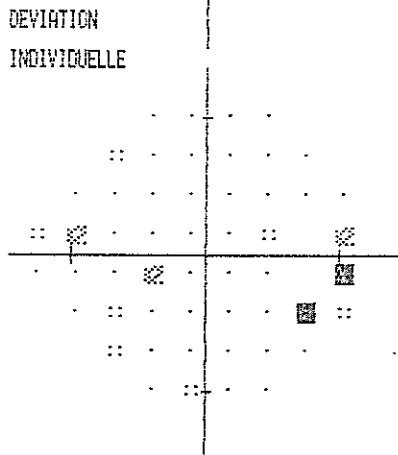
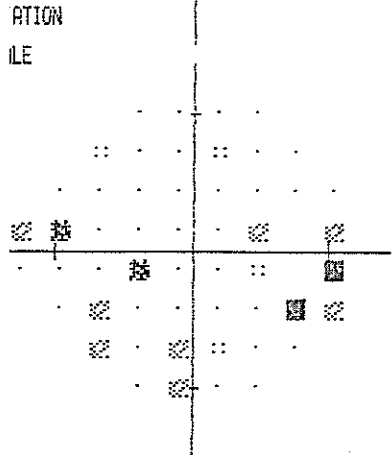

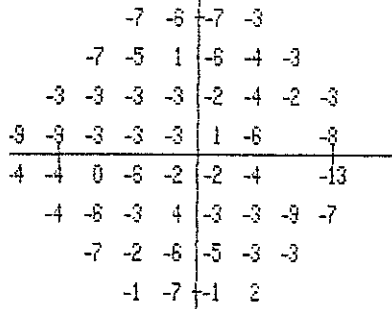
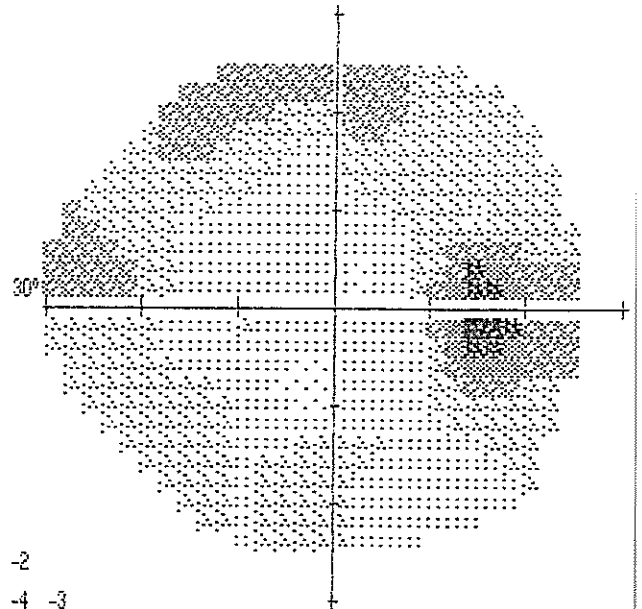
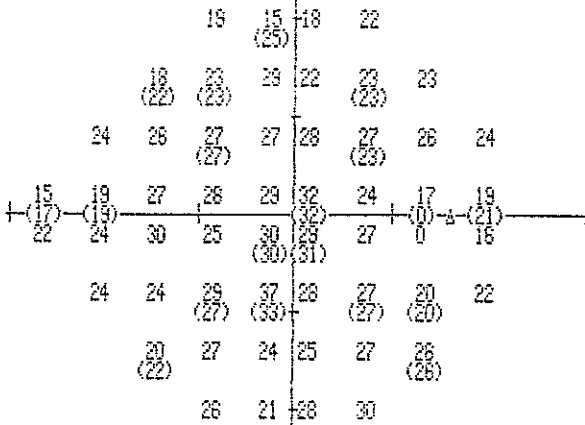
STIONS POSEES 442

TES DE FIXATIONS 6/24 **

EURS FAUS. POS. 0/15

EURS FAUS. NEG. 3/15

EE 00:13:37



SYMBLES DE PROBABILITE
 :: P < 5%
 :: P < 2%
 :: P < 1%
 :: P < 0.5%

INDICES GLOBAUX
 MD (MEAN DEVIATION) -3.43 DB P < 5%
 = DEVIATION MOYENNE
 PSD (PATTERN STAND. DEV.) 3.14 DB P < 10%
 DEVIATION STANDARD INDIVIDUELLE
 SF (SHORT TERM FLUCTUATION) 1.23 DB
 FLUCTUATION A COURT TERME
 CPSD (CORRECTED PSD) 2.65 DB P < 2%
 DEVIATION STANDARD INDIVIDUELLE CORRIGEE

SYMBLES POUR L'ECHELLE DE GRIS

										SYM.
.8 +0	2.5 +0	8 +0	25 +0	79 +0	251 +0	794 +0	2512 +0	7943 +0	2	ASB
.1	1	3.2	10	32	100	316	1000	3162	10000	
.41 +0	.36 +0	.31 +0	.28 +0	.21 +0	.16 +0	.11 +0	.6 +0	.1 +0	50	DB
50	40	35	30	25	20	15	10	5		

REV N

GALLERGAN
 HUMPHREY

CENTRAL 24 - 2 TEST DE SEUIL

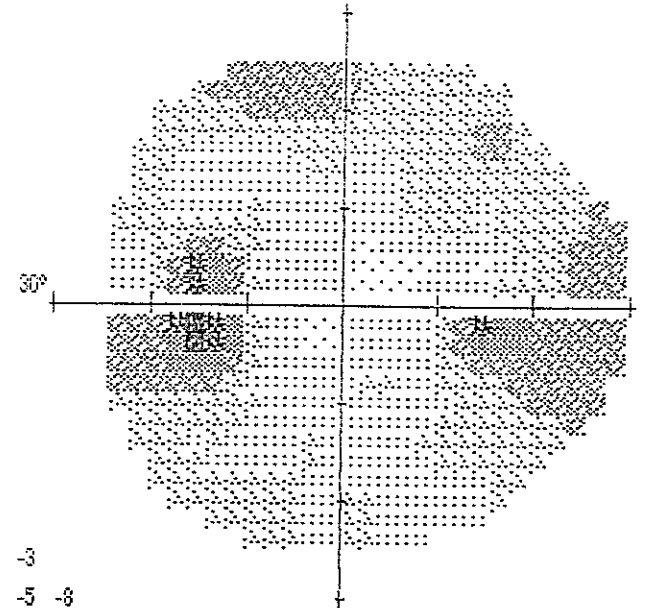
DATE DE NAISSANCE 18-11-25 *Planche 2*

MI *B...P.*
 OUI III, BLANC, FOND 31.5 ASB TAILLE TACHE AVEUGLE III
 STRATEGIE SEUIL COMPLET

CIBLE DE FIXATION CENTRALE ID
 VERRES +3 DS DCX DEG DIAM. PUPILLAIRE AV

TEST DONT LA FIABILITE FAIBLE REND SUSPECTS
 RESULTATS DE COMPARAISON AVEC LA NORME.

AUCHE 62		18 (18)	18	21	23		
PROBATIONS POSEES 372		27 (29)	27	24	27	25 (21)	26
TESTS DE FIXATIONS 6/21 xx	24	28	25 (25)	24 (26)	29	17 (27)	26
TESTS FAUS. POS. 1/10							
TESTS FAUS. NEG. 0/4	29 (7)	11 (7)	28	23	33	32	31
E 00:11:18	20	0	25	35 (31)	28 (30)	27	8 (12)
							18
	20	20 (20)	25 (27)	28	25	27 (27)	24
							20
		28 (24)	27	25	28	25	26 (22)
			24	26	25	28	



-8	-7	-5	-3
1	1	-4	-1
-3	0	-4	1
1	-2	-3	2
-9	-8	1	-3
-3	-3	-4	-3
-3	-3	-5	-2
-5	-3	-3	1
..
..
..
..
..
..
..
..
..
..

-8	-8	-5	-3
0	0	-4	-2
-4	-1	-5	0
0	-3	-4	1
-10	-8	1	-3
-8	-10	-5	-3
-4	-3	-5	-2
-5	-3	-4	0
..
..
..
..
..
..
..
..
..

- INDICES GLOBAUX
- MD (MEAN DEVIATION) = DEVIATION MOYENNE - 3.71 DB P < 5%
 - PSD (PATTERN STAND. DEV.) DEVIATION STANDARD INDIVIDUELLE 4.47 DB P < 2%
 - SF (SHORT TERM FLUCTUATION) FLUCTUATION A COURT TERME 3.22 DB P < 2%
 - CPSD (CORRECTED PSD) DEVIATION STANDARD INDIVIDUELLE CORRIGEE 2.84 DB P < 2%

SYMBILES DE PROBABILITE

- .. P < 5%
- .. P < 2%
- .. P < 1%
- .. P < 0.5%

SYMBILES POUR L'ECHELLE DE GRIS

2.5	8	25	79	251	784	2512	7943	2	
1	3.2	10	32	100	316	1000	3162	10000	
4.1	36	31	26	21	16	11	6	1	
50	40	35	30	25	20	15	10	5	10

REV N

HALLERGAN HUMPHREY

B...P Avant HD

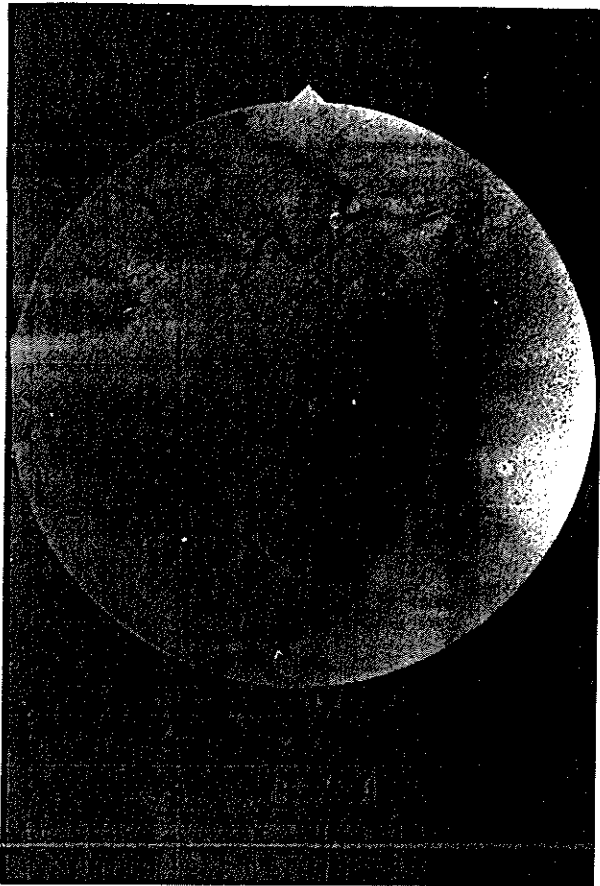

Photo 1
OD

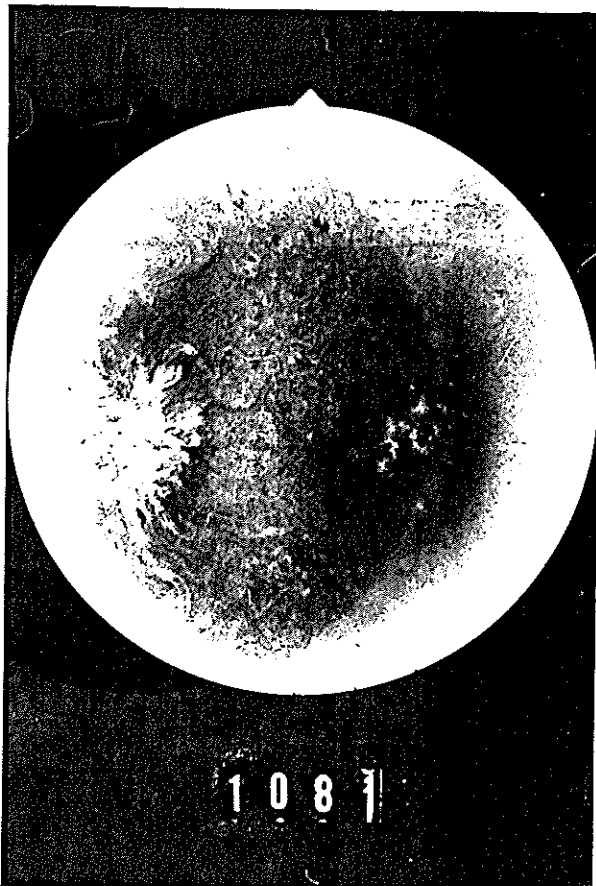


Photo 2
OG

BIOLOGIE :

58

- Globules rouges : $7,54 \times 10^6 / \text{mm}^3$
- Hémoglobine : 20,9 g/100 ml
- Hématocrite : 65,1 %
- Plaquettes : 174 000 / mm^3
- Vitesse de sédimentation : 3/8
- Bilan de coagulation : T C K : 5,3 " Té : 40 "
Temps de Quick : 12,5 "
Activité prothrombinique : 88 %
- Glycémie : 3,8 mmol/litre
- Cholestérolémie : 5,8 mmol/litre
- Triglycéridémie : 2,3 mmol/litre
- Urémie : 13,9 mmol/litre
- Créatininémie : 95 $\mu\text{mol/litre}$
- Uricémie : 382 $\mu\text{mol/litre}$
- Bilan hépatique : normal
- Ionogramme sanguin : normal

AUTRES EXAMENS :

- ASLO : 160 UI, BW : négatif, Latex : négatif, Waaler Rose : négatif, Sérodiagnostic de Wright : négatif, Test de Coombs : négatif.
- Scanner cérébral : normal.
- Consultation spécialisée en rhumatologie : RAS.

En raison de la polyglobulie importante, nous avons été amenés à pratiquer les examens suivants :

- Méthémoglobinémie : 0,2 % de l'hémoglobine totale
- Exploration fonctionnelle respiratoire :
 - * Gaz du sang artériel au repos montrait une Hypoxie franche Pa O₂ = 53 mm Hg (N = 98 mm Hg); une hypercapnie proportionnelle Pa CO₂ = 51,6 mm Hg (N = 40 mm Hg) et une petite acidose ventilatoire.
 - * Il s'agissait d'un syndrome obstructif sévère. Il s'y associait une petite composante bronchospastique et la polyglobulie était secondaire à l'insuffisance respiratoire.
- Mesure des volumes sanguins par marquage d'hématies au chrome 51 :
 - Volume sanguin total : 6755 ml (N= 5117-6254 ml)
 - Volume globulaire : 4280 ml (N= 2633-2484 ml)
 - Volume plasmatique : 2475 ml (N= 3085-3769 ml)Les valeurs normales sont fonction du poids du sujet.

L'HEMODILUTION :

Début de l'hémodilution à 9 semaines de l'occlusion veineuse bilatérale, avec un premier prélèvement de 300 ml et perfusion de 300 ml de dextran.

Deuxième séance le lendemain : prélèvement : 180 ml et perfusion : 200 ml.

Troisième séance le surlendemain : prélèvement : 180 ml et perfusion : 200 ml.

Quatrième séance deux jours après la précédente : prélèvement : 300 ml et perfusion : 300 ml.

Don du sang régulièrement par la suite.

ACUITE VISUELLE :

	AVANT HDN	APRES HDN	A 1 MOIS	A 3 MOIS	A 6 MOIS	A 1 AN
O D	0,25	0,3	0,9	1,0	1,0	1,0
O G	0,1	0,3	0,5	0,5	0,5	0,3

HDN = Hémodilution normovolémique.

FOND D'OEIL :

- Après HDN : Diminution de l'œdème papillaire ODG.
- A un mois : Les hémorragies ont diminué en nombre.
- A un an : L'œdème papillaire bilatéral était toujours présent, avec des veines très dilatées.

CHAMP VISUEL : (Planches 3 et 4).

- A un mois : ODG : - Atténuation des scotomes.
- Persistance d'agrandissement de la tache aveugle.

ANGIOGRAPHIE FLUORESCÉINIQUE : (Photos 3 et 4).

- A un an : - Confirmation de l'œdème papillaire bilatéral et de l'énorme dilatation veineuse et artérielle liée à la polyglobulie.

HEMATOCRITE

AVANT HDN	APRES HDN	A 1 MOIS	A 3 MOIS	A 6 MOIS	A 1 AN
65,1	45,8	54,6	60,2	60,6	61,0

(exprimé en %)

TRAITEMENTS ASSOCIES DE L'OCCLUSION VEINEUSE RETINIENNE.

CALCIPARINE• (0,8 ml 3 fois/jour) était prévue pour sa fibrillation auriculaire, avant l'occlusion veineuse rétinienne.
 Pendant l'hémodilution, la dose a été abaissée à 0,3 ml 3 fois/jour.

CENTRAL 24 - 2 TEST DE SEUIL

DM B...P

DATE DE NAISSANCE 18-11-25 *Planche 3.*

MULUS III, BLANC, FOND 31.5 453 TRILLE TACHE AVEUGLE III

CIBLE DE FIXATION CENTRALE 10

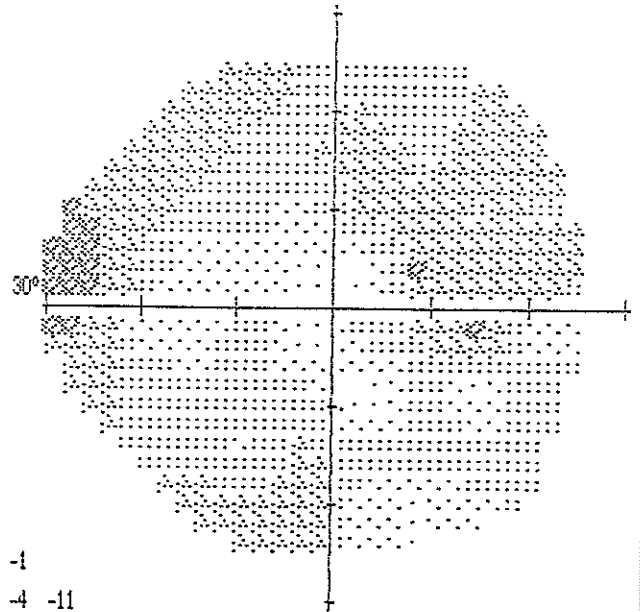
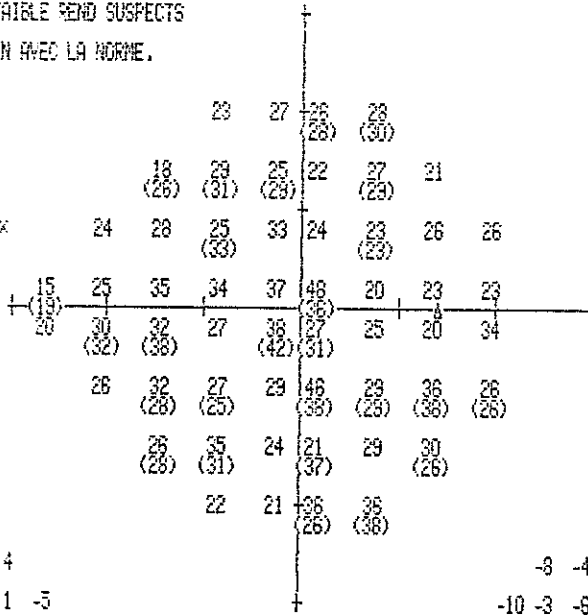
STRATEGIE SEUIL COMPLET

VERRES +3 DS DCX DEG DIAM. PUPILLAIRE AV

TEST DONT LA FIABILITE FAIBLE REND SUSPECTS
 RESULTATS DE COMPARAISON AVEC LA NORME.

DROIT

62
 STIONS POSEES 472
 TESTES DE FIXATIONS 11/25 **
 EURS FAUS. POS. 6/10 **
 EURS FAUS. NEG. 3/12



SE 00:14:49

-3	1	2	4
-5	2	-1	-6
-3	-1	-1	3
8	-3	5	3
8	3	5	-4
-2	1	-5	-2
-1	4	-6	-1
-5	-7	3	9

-3	-4	-3	-1
-10	-3	-6	-11
-8	-6	-6	-2
-14	-8	0	-2
-11	-2	0	-10
-7	-5	-10	-7
-6	-1	-11	-6
-11	-12	-3	3

INDICES GLOBAUX
 MD (MEAN DEVIATION) = DEVIATION MOYENNE - 0.14 DB
 PSD (PATTERN STAND. DEV.) = DEVIATION STANDARD INDIVIDUELLE 5.66 DB P < 1%
 SF (SHORT TERM FLUCTUATION) = FLUCTUATION A COURT TERME 2.64 DB P < 5%
 CPSD (CORRECTED PSD) = DEVIATION STANDARD INDIVIDUELLE CORRIGEE 4.90 DB P < 0.5%

SYMBLES DE PROBABILITE
 :: P < 5%
 :: P < 2%
 :: P < 1%
 :: P < 0.5%

SYMBLES POUR L'EHELLE DE GRIS

2.5	8	25	79	251	794	2512	7943	25123	
1	3.2	10	32	100	316	1000	3162	10000	
41	36	31	26	21	16	11	6	1	
50	40	35	30	25	20	15	10	5	10

SYM.
 ASB
 DB

REV N
 HALLERGAN
 HUMPHREY

CENTRAL 24 - 2 TEST DE SEUIL

N B...P

DATE DE NAISSANCE 18-11-25

Planche 4

GLUS III, BLANC, FOND 31.5 ASB TRILLE TACHE AVEUGLE III

CIBLE DE FIXATION CENTRALE ID

TEGIE SEUIL COMPLET

VERRES +3 DS DCK DEB DIAM. FUFILLATRE AV

ENT DONT LA FIABILITE FAIBLE REND SUSPECTS

RESULTATS DE COMPARAISON AVEC LA NORME.

TRUCHE

63

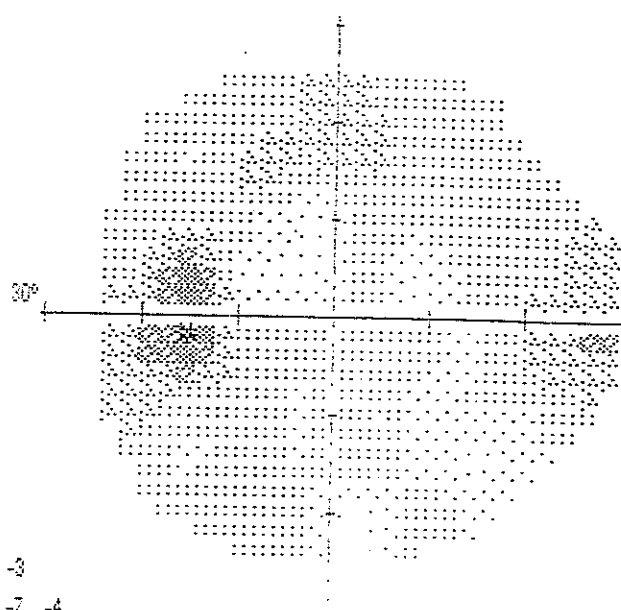
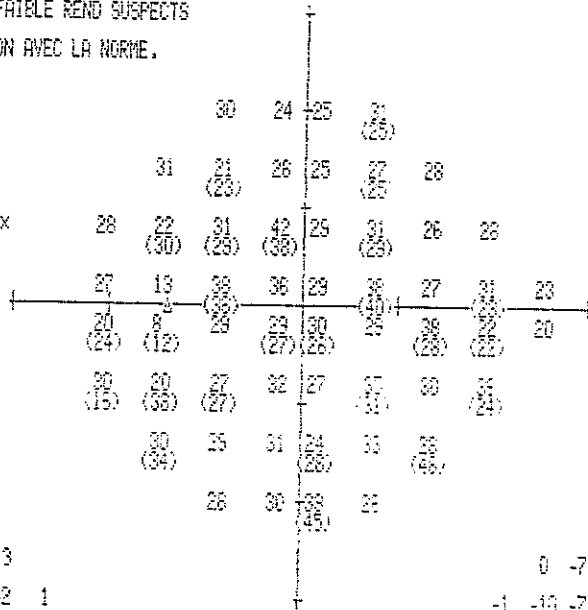
IONS POSEES 432

S DE FIXATIONS 11/24 xx

RS FAUS. POS. 2/9

RS FAUS. NEG. 2/10

00:13:22



5	-1	-1	3
5	-5	-2	-3
1	-2	1	11
-1	7	5	-3
-7	-2	-4	-4
-5	5	-3	1
3	-1	1	-4
-1	2	14	-1

0	-7	-6	-3
-1	-10	-7	-8
-5	-7	-4	5
-7	2	-1	-5
-12	-7	-9	-9
-11	-6	-5	-4
-3	-6	-4	-8
-8	-4	9	-7

DEVIATION INDIVIDUELLE

INDICES GLOBAUX
 MD (MEAN DEVIATION) + 0.24 DB
 = DEVIATION MOYENNE
 PSD (PATTERN STAND. DEV.) 4.73 DB P < 1%
 DEVIATION STANDARD INDIVIDUELLE
 SF (SHORT TERM FLUCTUATION) 4.71 DB P < 1%
 FLUCTUATION A COURT TERME
 CPSD (CORRECTED PSD) 0.00 DB
 DEVIATION STANDARD INDIVIDUELLE CORRIGEE

SYMBLES DE PROBABILITE
 :: P < 5%
 :: P < 2%
 :: P < 1%
 :: P < 0.5%

SYMBLES POUR L'ECHELLE DE V.L.S

10	20	30	40	50	60	70	80	90	100
10	20	30	40	50	60	70	80	90	100
10	20	30	40	50	60	70	80	90	100

REV 1

APR 1980

B...P A un an de l'HD

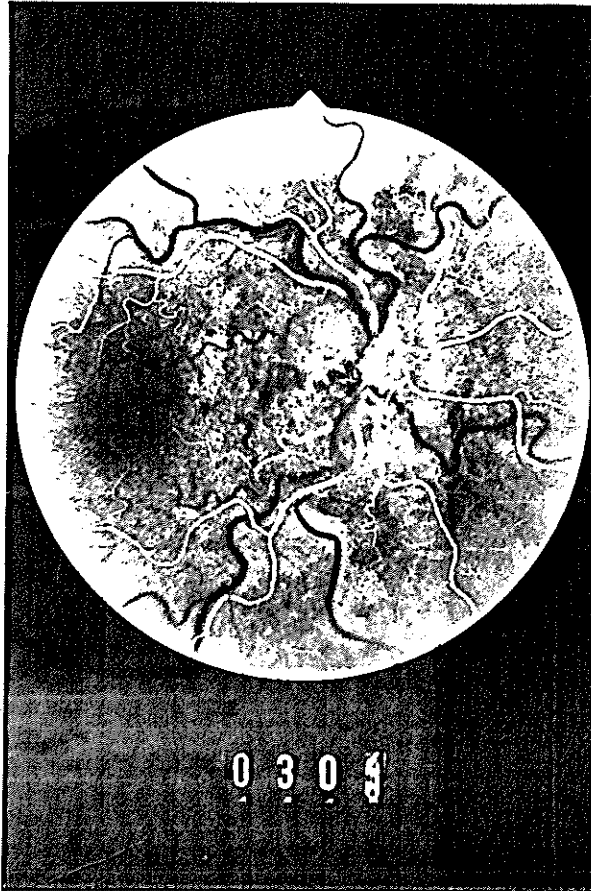


Photo 3
OD

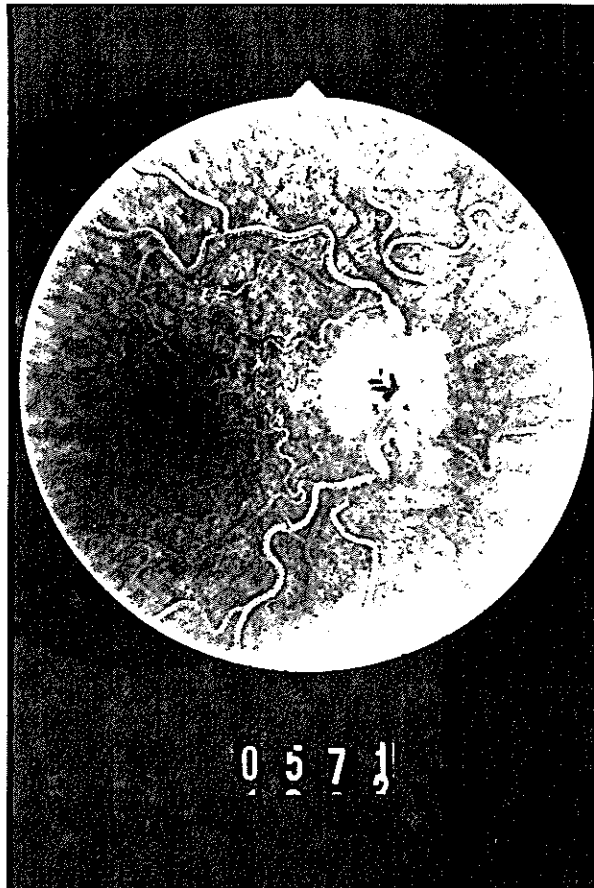


Photo 4
OD

CONCLUSION

Forme non ischémique d'OVCR bilatérale, survenant dans le contexte particulier d'une polyglobulie, secondaire à une insuffisance respiratoire.

Malgré l'insuffisance respiratoire sévère, l'hémodilution a pu être conduite sans complication, en faisant des saignées prudentes de 300 ml voire 180 ml, au lieu de 500 ml habituellement.

L'hématocrite n'a pu être abaissée qu'à 45,8%, étant donné le taux très élevé, à 65,1%, au départ.

A noter que le malade était déjà sous anticoagulant pour une toute autre cause, et que cela n'a pas empêché la thrombose de se constituer des deux côtés.

Amélioration nette de l'acuité visuelle à un mois, et maintenue à un an, sauf pour le côté gauche, où l'amélioration a toujours été moins nette.

CAS N° 2 :FORME ISCHEMIQUE : OVCR O D

B...C

AGE : 71 ansSEXE: MasculinANTECEDENTS :- Généraux :

- * Goutte traitée par ZYLORIC•.
- * Crises de colique néphrétique.
- * Diabétique non insulino dépendant.
- * Hypertension artérielle.

- Ophthalmologiques :

- * O G perdu en 1982 par glaucome néovasculaire (occlusion ancienne et ignorée de la veine centrale de la rétine?)
- * Hospitalisé en décembre 1984, pour exploration d'une préthrombose veineuse OD, constatée lors d'un examen systématique du fond d'oeil.

MOTIFS DE LA CONSULTATION :

- Baisse d'acuité visuelle, notée lors de la visite systématique, pour surveillance de sa préthrombose veineuse O D.

BILAN INITIAL

ACUITE VISUELLE : O D : 0,8
O G : pas de perception lumineuse.

EXAMEN A LA LAMPE A FENTE : O D : -Segment antérieur normal.
O G : -Cataracte blanche.
-Nombreux néovaisseaux
iriens (rubéose irienne).

TENSION OCULAIRE : O D = 11 mm Hg
O G = 45 mm Hg

Sous : TIMOPTOL• 0,25
DIAMOX• 1 cp par jour
KALEORID• 1 cp par jour

FOND D'OEIL :

O D : - Occlusion de la veine centrale de la rétine avec :
* Veines boudinées ayant un aspect en chapelet.
* Papille oedémateuse en nasal.
* Croisements artério-veineux marqués, avec des artères fines et scléreuses.
* Hémorragies pétéchiiales diffuses du pôle postérieur.

O G : - Non visible.

CHAMP VISUEL (planche 5) :

Rétrécissement concentrique et une amputation temporelle supérieure.

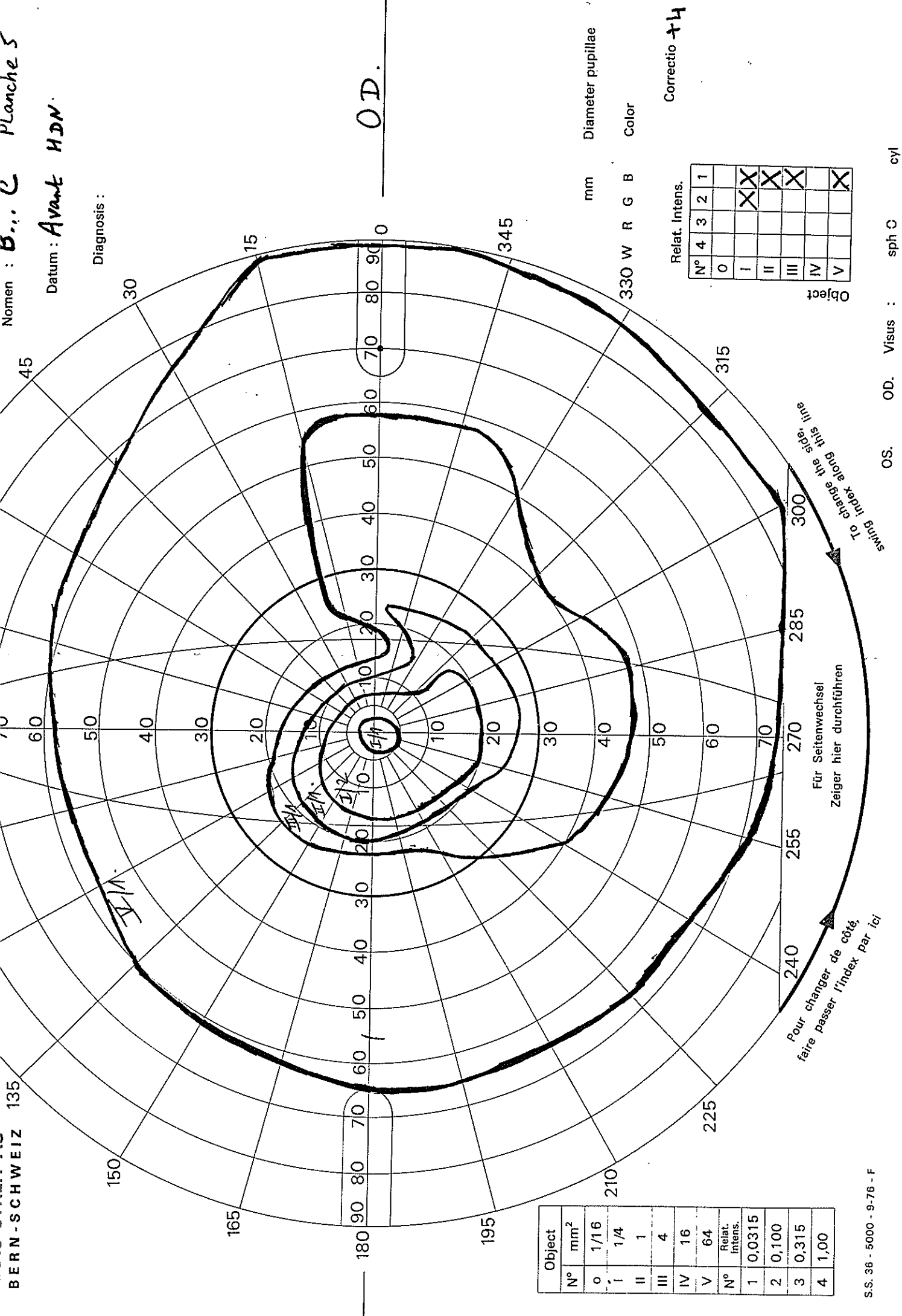
ANGIOGRAPHIE FLUORESCEINIQUE : (photos 5 et 6)

Confirmation de l'aspect ophtalmoscopique :
* Discrète diffusion péripapillaire.
* Nombreuses hémorragies punctiformes, prédominant au pôle postérieur.
* Veines dilatées avec calibre irrégulier.
* Pas de territoire d'exclusion.

Datum : Avant HDN.

Diagnosis :

OD.



Object	mm ²
N° 0	1/16
I	1/4
II	1
III	4
IV	16
V	64
N°	Relat. Intens.
1	0,0315
2	0,100
3	0,315
4	1,00

Correctio +H

mm Diameter pupillae
Color

330 W R G B

N°	4	3	2	1
0				
I			X	X
II			X	X
III			X	X
IV				
V				X

Object

Pour changer de côté, faire passer l'index par ici

Für Seitenwechsel Zeiger hier durchführen

To change the side, swing index along this line

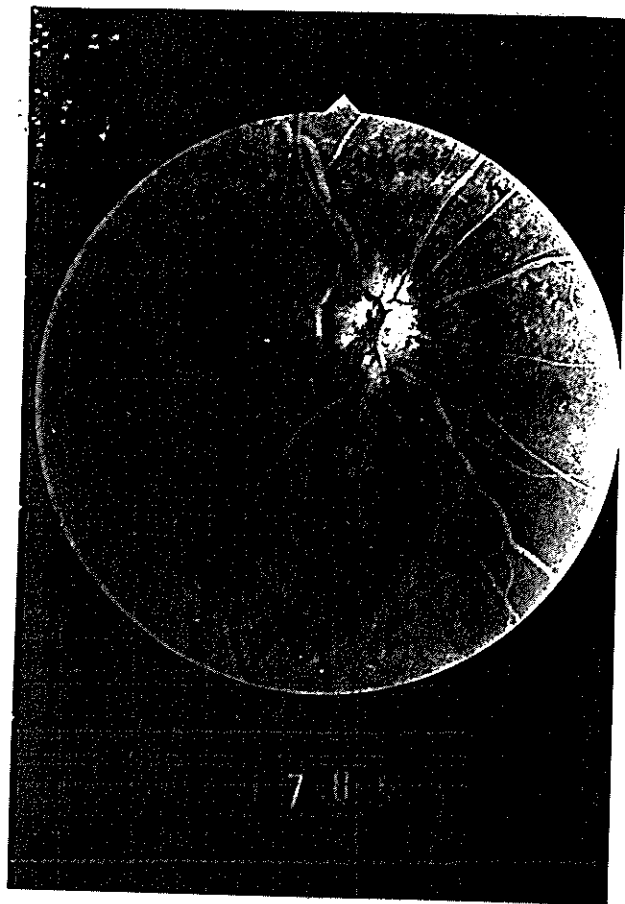


Photo 5

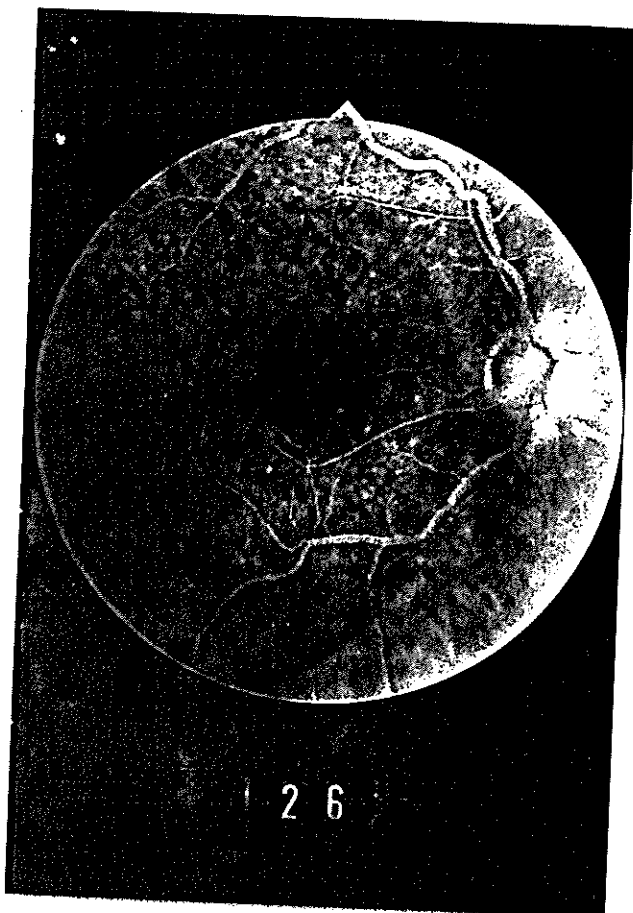


Photo 6

BIOLOGIE :

64

- Hématocrite : 45,2 %
- Plaquettes : 387 000 / mm³
- Vitesse de sédimentation : 23/55
- Bilan de coagulation : Temps céphaline Kaolin :
49 "
Té : 40 "
Temps de Quick : 12 "
Activité prothrombinique :
100 %
- Glycémie : hyperglycémie discrète à 6,8 mmol/litre
- Cholestérolémie : 6,1 mmol/litre
- Urémie : 8 mmol/litre
- Créatininémie : 130 µmol/litre
- Uricémie : 375 µmol/litre (sous
ZYLORIC•)
- Ionogramme sanguin : normal
- Protides totaux : 79g/litre

AUTRES EXAMENS :

- Bilan cardio-vasculaire normal.
- Doppler des vaisseaux du cou : pas d'anomalie
hémodynamique sur les axes carotidiens, vertébraux
et sous-claviers.

L'HEMODILUTION :

Les séances d'hémodilution étaient réalisées les 5^e, 8^e et 11^e jours après la constatation de l'OVCR. Après prélèvement de 450 à 500 ml de sang et centrifugation, 200-230 ml de plasma ont été réinjectés, associés à 250 ml de Plasmagel• à chaque séance.

La 4^e séance à été faite à un mois de l'occlusion, pour abaisser l'hématocrite qui était remontée à 37%.

ACUITE VISUELLE :

	AVANT HDN	APRES HDN	A 1 MOIS	A 3 MOIS	A 6 MOIS	A 1 AN
O D	0,8	0,8	1,0	1,0	1,0	1,0

HDN = Hémodilution normovolémique

FOND D'OEIL :

- A 1 mois : - Début d'amélioration et diminution des microhémorragies.
 - Les veines étaient encore dilatées, tortueuses.
 - L'œdème papillaire en nasal a diminué.
- A 3 mois : - Pas d'œdème papillaire.
 - Quelques hémorragies.
- A 6 mois : - Il persistait quelques rares hémorragies.
 - Veines toujours dilatées avec un aspect cuivré.
- A 1 an : - Veines dilatées.
 - Il n'existait plus d'hémorragie.

ANGIOGRAPHIE FUORESCÉINIQUE :

- A 3 mois (photos 7 et 8) :
 - Persistance de zones de diffusion dans l'aire péripapillaire
- A 6 mois (photos 9 et 10) :
 - Zones d'ischémie en nasal, qui ont été photocoagulées par laser à Argon, par la suite.
 - Persistance de zones de diffusion de la fluorescéine, dans l'aire péri-maculaire et au niveau de la région papillaire
- A un an (photos 11 et 12) :
 - Persistance d'une maculopathie œdémateuse modérée.
 - Pas d'autre zone d'ischémie.

HEMATOCRITE

AVANT HDN	APRES HDN	A 1 MOIS	A 3 MOIS	A 6 MOIS	A 1 AN
45,2	33,1	33,8	38,8	44,6	45

(exprimé en %)

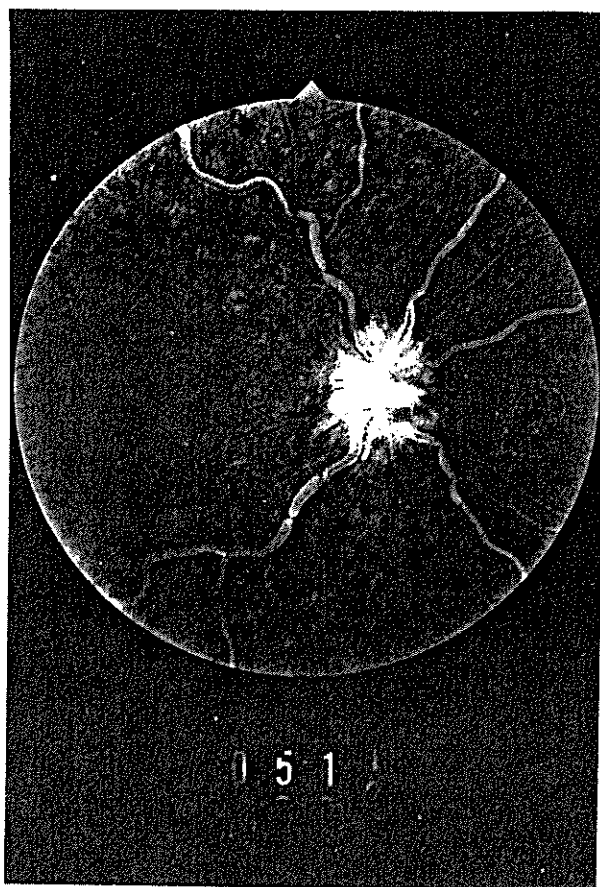

Photo 7

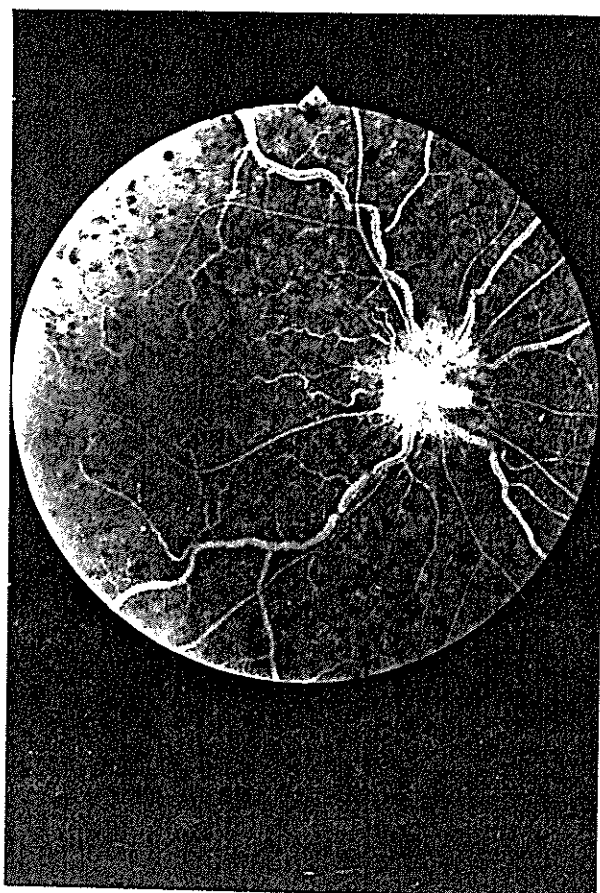


Photo 8

B...C

A six mois de l'HD

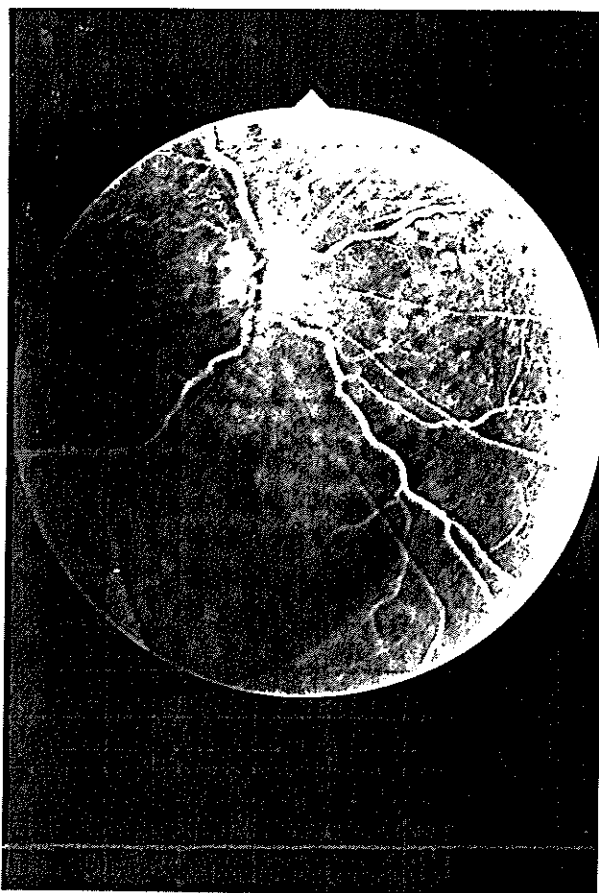


Photo 9

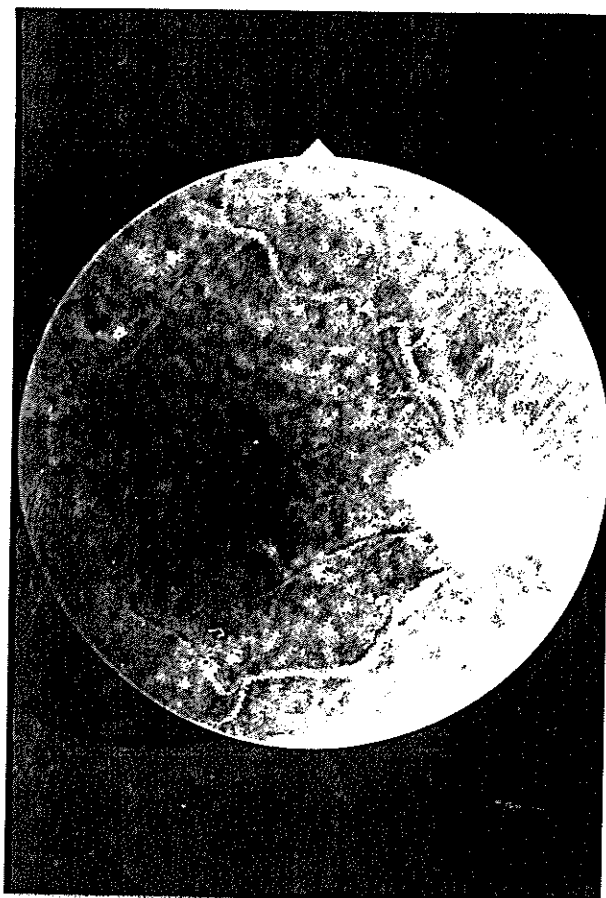


Photo 10

B...C

A un an de l'HD

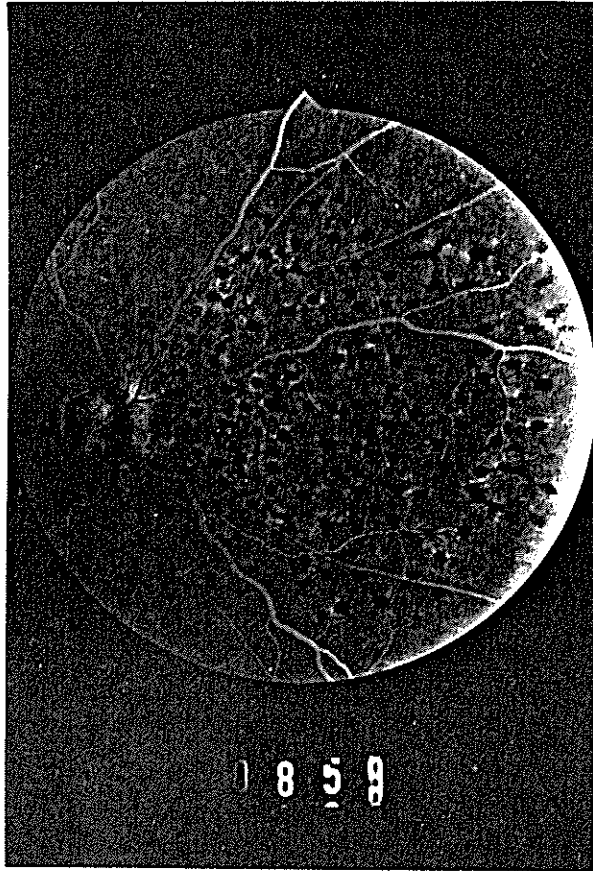


Photo 11




Photo 12

TRAITEMENTS ASSOCIES DE L'OCCLUSION VEINEUSE RETINIENNE.

ISKEDYL• 2 fois 30 gouttes par jour.
TENSIGRADYL• 1/2 cp par jour
ASPIRINE• 0,50 1/2 cp un jour sur deux.
Photocoagulation au laser des zones d'ischémie.

CONCLUSION

Augmentation de l'acuité visuelle à 10/10, à un mois et maintenue à un an.

Atteinte de l'oeil controlatéral sept ans après le premier, qui était au stade de glaucome néovasculaire.

Traitement des facteurs de risque associés, et traitements hypotonisants du glaucome.

Sujet de plus de 70 ans, l'hémodilution a été réalisée avec du Plasmagel• et l'hématocrite n'a été ramenée qu'à 33,1 %.

CAS N° 3OVCR O D : FORME NON ISCHEMIQUE

B...M.L

AGE : 67 ansSEXE: FémininANTECEDENTS :

Généraux et ophtalmologiques : néant

MOTIFS DE LA CONSULTATION :Baisse d'acuité visuelle O.D apparue 10 jours
avant la première consultationBILAN INITIALACUITE VISUELLE : O D : 0,3
 O G : 1,0EXAMEN A LA LAMPE A FENTE : -Segment antérieur normal.TENSION OCULAIRE : O D.G = 15 mm HgFOND D'OEIL :O D : Occlusion de la veine centrale de la rétine avec :
 - Oedème papillo-rétinien.
 - Hémorragies en flammèche au niveau du pôle
 postérieur.

O G : Pôle postérieur normal.

ANGIOGRAPHIE FLUORESCENIQUE : (photo 13)O.D : - Dilatation veineuse modérée.
 - Hyperfluorescence maculaire.

B...ML

Avant HD

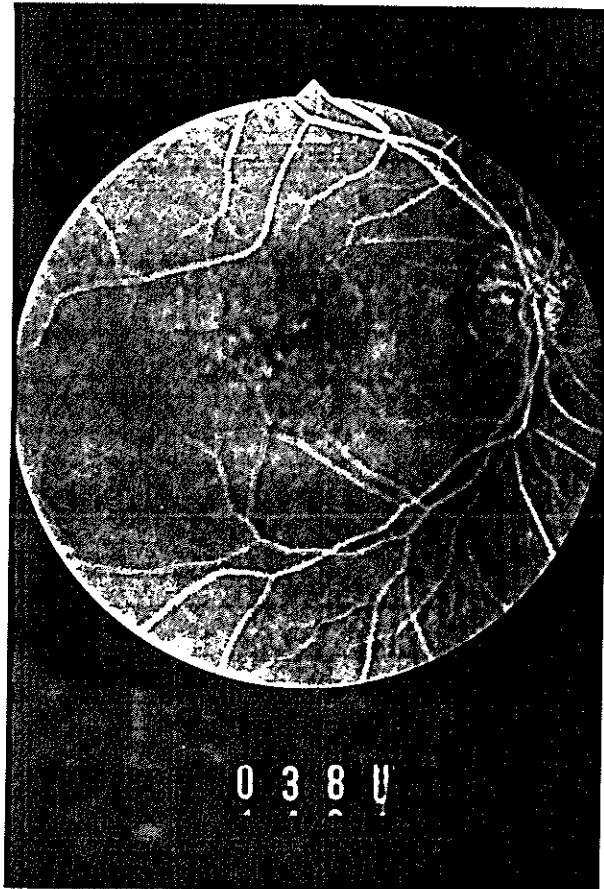


Photo 13

BIOLOGIE :

- Hématocrite : 39,4 %
- Plaquettes : 324 000 / mm³
- Vitesse de sédimentation : 26/58
- Bilan de coagulation : Normal
- Glycémie : 5,2 mmol/litre
- Cholestérolémie : 6,1 mmol/litre
- Triglycéridémie : 1,3 mmol/litre
- Urémie : 4,3 mmol/litre
- Créatininémie : 72 µmol/litre
- Ionogramme sanguin : Na 140 mmol/litre.
K 4,3mmol/litre. Cl 102 mmol/litre

L'HEMODILUTION :

1^è séance : 3 semaines après l'affection (prélèvement : 300 ml et perfusion : 500 de Rhéomacrodex*).

2^è séance : 3 jours après la précédente (perfusion de 500 ml de dextran sans prélèvement).

Par la suite, une séance d'hémodilution par semaine a été réalisée comme la deuxième séance pendant un mois. Un prélèvement de 350 ml a été fait pendant la troisième semaine car l'hématocrite était à 36,2 %.

EVOLUTIONACUITE VISUELLE :

	AVANT HDN	APRES HDN	A 1 MOIS	A 3 MOIS	A 6 MOIS	A 1 AN
O D	0,3	0,4	0,4	0,3	0,2	0,1

HDN = Hémodilution normovolémique

FOND D'OEIL :

A 1 mois : - Les hémorragies au pôle postérieur persistaient.

A 3 mois : - Diminution des hémorragies.

A 6 mois : - Apparition d'un oedème maculaire cystoïde.

A 1 an : - L'oedème maculaire persistait avec un pseudo-trou lamellaire.

HEMATOCRITE

AVANT HDN	APRES HDN	A 1 MOIS	A 3 MOIS	A 6 MOIS	A 1 AN
39,4	32,5	31,4	35,3	34,6	35,2

(exprimé en %)

TRAITEMENTS ASSOCIES DE L'OCCLUSION VEINEUSE RETINIENNE.

VADILEX 20• 2 cps par jour.
RELVENE 1000• 2 sachets par jour.

CONCLUSION

Amélioration non significative de l'acuité visuelle, de façon précoce, mais baisse progressive de ce gain d'acuité visuelle avec l'apparition de l'œdème maculaire. L'hémodilution n'a pas empêché l'apparition de ce dernier.

CAS N° 4

FORME ISCHEMIQUE : OCCLUSION DE BRANCHE VEINEUSE RETINIENNE OD

D...J

AGE : 67 ans

SEXE: Féminin

ANTECEDENTS :

- Généraux :

- * Opérée d'une fracture du col du fémur un mois auparavant, a été mise sous SINTRON•
1 1/4.cp par jour.
- * Sous ANAFRANIL• depuis 20 ans.
- * Diabétique non insulino dépendant.
- * Hypercholestérolémie.

- Ophthalmologiques :

- * Astigmatisme inverse O.D.G, d'une dioptrie, corrigé.

MOIIFS DE LA CONSULTATION :

- Baisse d'acuité visuelle progressive de l'oeil droit, apparue la veille de la première consultation.

BILAN INITIAL

ACUITE VISUELLE : O D : 0,5
 O G : 1,0

EXAMEN A LA LAMPE A FENTE : Normal.

TENSION OCULAIRE : O D G = 18 mm Hg

FOND D'OEIL :

O D : - Occlusion de la branche temporale supérieure
 veineuse rétinienne avec :
 * Hémorragies en flammèche le long de la veine
 temporale supérieure et quelques hémorragies
 interpapillo-maculaires.

ANGIOGRAPHIE FLUORESCÉINIQUE :

O D : - Occlusion de la branche veineuse rétinienne.
 Absence de zone d'ischémie.

BIOLOGIE :

- Hématocrite : 41,9 %
- Plaquettes : 341 000 / mm³
- Vitesse de sédimentation : 6/22
- Bilan de coagulation : Temps céphaline activée : 38"7
 Temps de Quick : 12, 8 "
 Taux de prothrombine : 70%
 Fibrinogène : 2,37 g/litre
- Glycémie : : 7,5 mmol/litre
- Cholestérolémie : : 6,74 mmol/litre
- Triglycéridémie : : 2,28 mmol/litre
- Uricémie : : 260 µmol/litre

L'HEMODILUTION :

1^e séance réalisée 3 jours après l'accident vasculaire : prélèvement de 450 ml, perfusion de 250 ml de dextran + 220 ml de son propre plasma centrifugé.

2^e séance identique réalisée 2 jours après la précédente.

3^e séance faite 8 jours après la première : perfusion de 250 ml de dextran sans prélèvement.

Trois semaines après le début de l'hémodilution, l'hématocrite était à 37,1%, mais l'hémodilution n'a pas pu être faite en raison d'un taux d'hémoglobine à 11,5 g/100 ml et de l'âge.

ACUITE VISUELLE :

	AVANT HDN	APRES HDN	A 1 MOIS	A 3 MOIS	A 6 MOIS	A 1 AN
O D	0,5	1,0	0,4	0,5	0,5	0,5

HDN = Hémodilution normovolémique

FOND D'OEIL :

Après l'hémodilution, les hémorragies ont diminué en nombre.

A 1 mois : - La malade présentait à nouveau une baisse d'acuité visuelle et au fond d'oeil, elle avait des signes de pré-occlusion de la veine centrale de la rétine, à savoir : des veines dilatées, des hémorragies au niveau de la périphérie rétinienne et un nodule dysorique près de la papille. Des nouvelles séances d'hémodilution ont été faites.

A 3 mois : - Les hémorragies en périphérie persistaient.

A 6 mois : - Apparition de néo-vaisseaux papillaires.
- La panphotocoagulation a été réalisée.

A 1 an : - Régression des hémorragies en périphérie.
- Les néo-vaisseaux papillaires ont régressé.

ANGIOGRAPHIE FLUORESCEINIQUE :

Après l'hémodilution (photos 14 et 15), O D : présence de signes de subocclusion de la veine centrale de la rétine droite, avec quelques hémorragies le long des gros vaisseaux.
Pas de signe de capillaropathie ischémique.

A 6 mois (photos 16) :

- Quelques néo-vaisseaux papillaires.

HÉMATOCRITE

AVANT HDN	APRES HDN	A 1 MOIS	A 3 MOIS	A 6 MOIS	A 1 AN
41,9	32,7	37,1	39,7	40,1	40,8

(exprimé en %)

D...J

Après HD

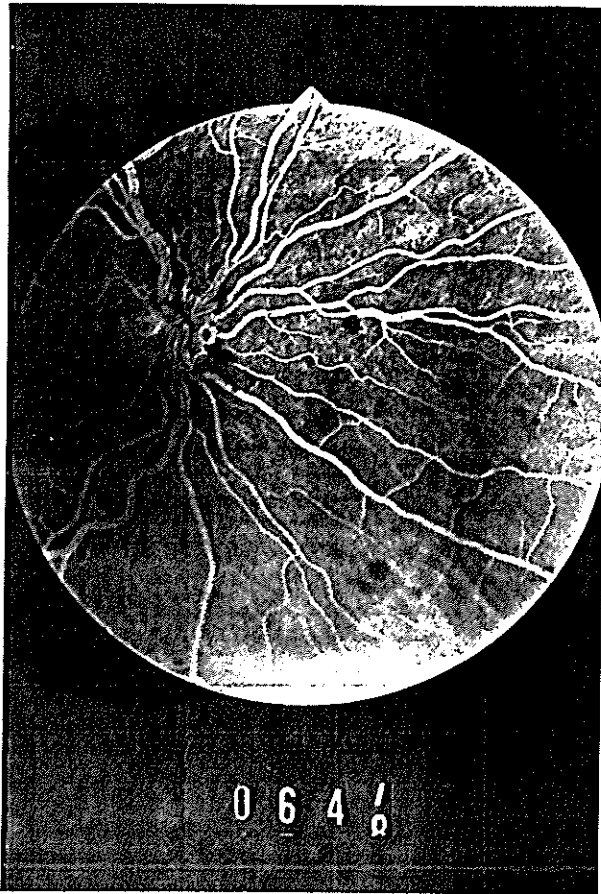


Photo 14
OD

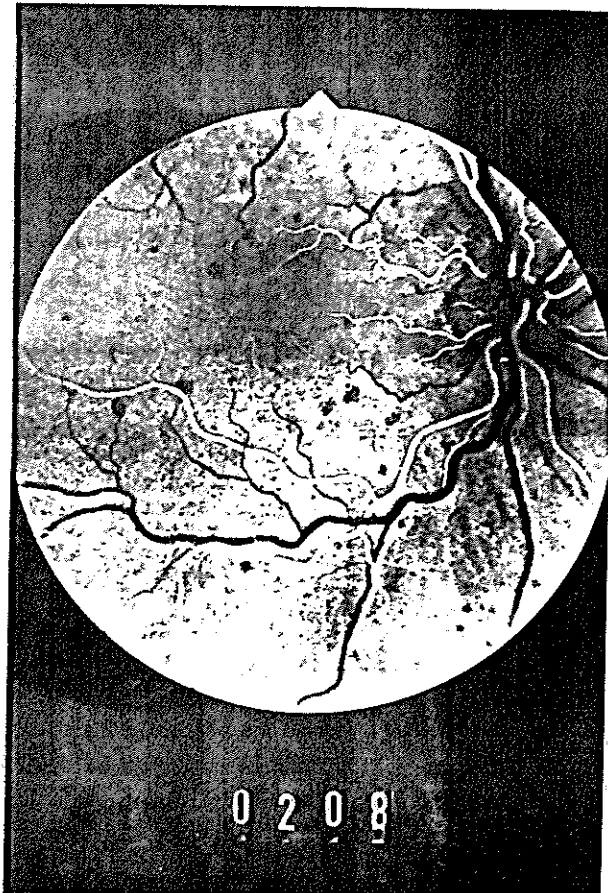

Photo 15
OD

D...J

A six mois de l'HD

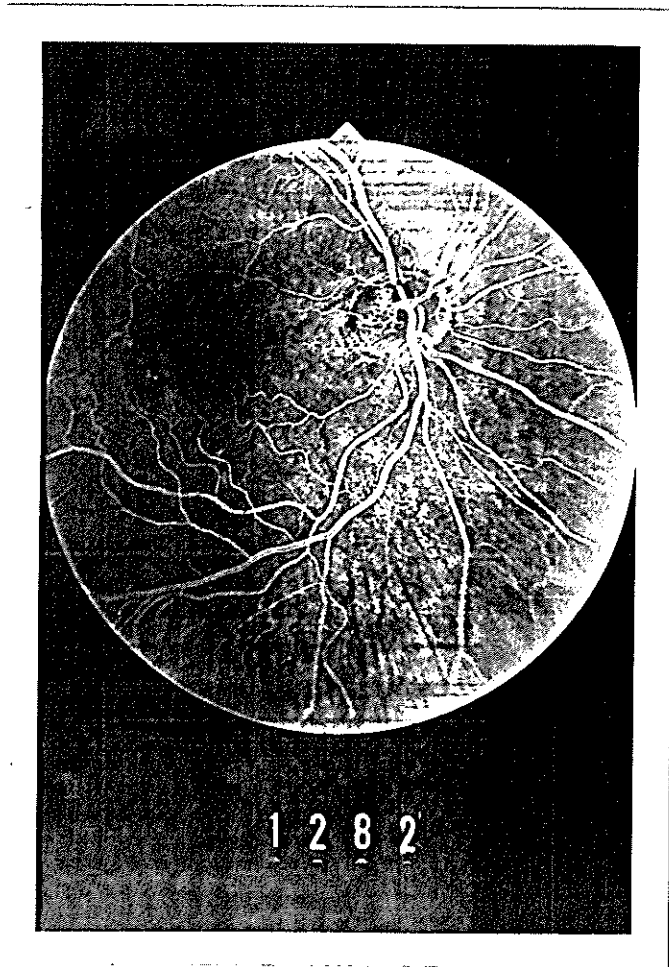


Photo 16

OD

TRAITEMENTS ASSOCIES DE L'OCCLUSION VEINEUSE RETINIENNE.

SINTRON. comme traitement post-opératoire de son col du fémur.
Ce traitement à été arrêté un mois après l'hémodilution.
RELVENE 1000. 2 sachets par jour.
ASPEGIC 250. 1
Panphotocoagulation au laser, lors de l'apparition de néo-vaisseaux papillaires.

CONCLUSION

Le gain d'acuité visuelle était précoce, mais la transformation de l'occlusion de branche en sub-occlusion de la veine centrale, a fait chuter l'acuité visuelle à nouveau, pour se maintenir au niveau de départ, et ce, jusqu'à un an après.

Malgré que la malade fût sous anti-vitamine K pour une autre affection, l'occlusion veineuse s'était installée quand même.

Panphotocoagulation au laser associée à l'hémodilution.

CAS N° 5FORME ISCHEMIQUE : QVCR O D

L...M

AGE : 50 ansSEXE: MasculinANTECEDENTS :- Généraux :

* Hépatite trente ans auparavant.

- Ophthalmologiques :

* Néant.

MOIFS DE LA CONSULTATION :

- Adressé par son ophtalmologiste pour une occlusion veineuse de l'oeil droit, apparue il y a sept mois.

BILAN INITIALACUITE VISUELLE : O D : < 0,1
O G : 1,0.EXAMEN A LA LAMPE A FENTE : Normal.TENSION OCULAIRE : O D G = 12 mm HgFOND D'OEIL :O D : - Occlusion de la veine centrale de la rétine avec :
* Des veines dilatées.
* Un oedème papillaire important.
* Des hémorragies multiples.
* En périphérie : cicatrices de photocoagulation de l'hémirétine inférieure.

O G : - Normal.

CHAMP VISUEL (planche 6) :

O D : - Petits scotomes sus et sous maculaires

ANGIOGRAPHIE FLUORESCÉINIQUE (photos 17, 18 et 19) :

- Multiples hémorragies rétiniennes.
- Zones d'occlusion capillaires.
- Dilatation et tortuosité veineuse.
- Hyperfluorescence papillaire.

OPH L.M.

MULUS III, BLANC, FOND 51.7 +38 TAILLE TACHE AVEUGLE III

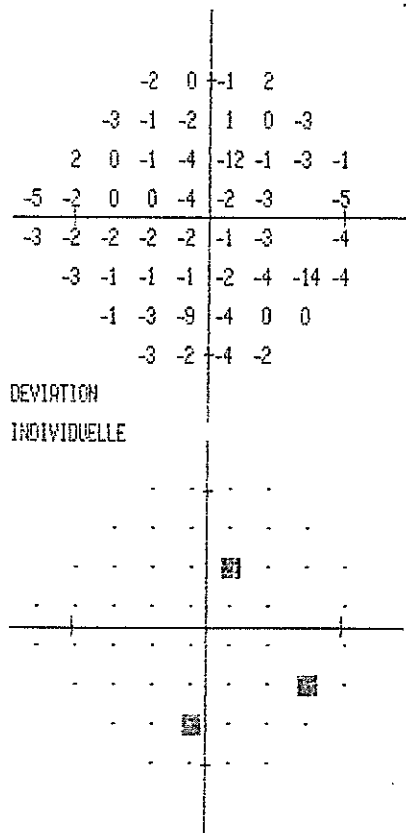

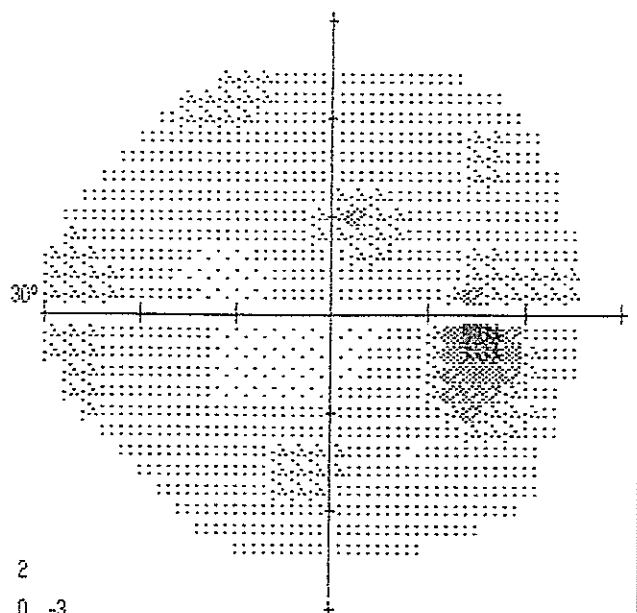
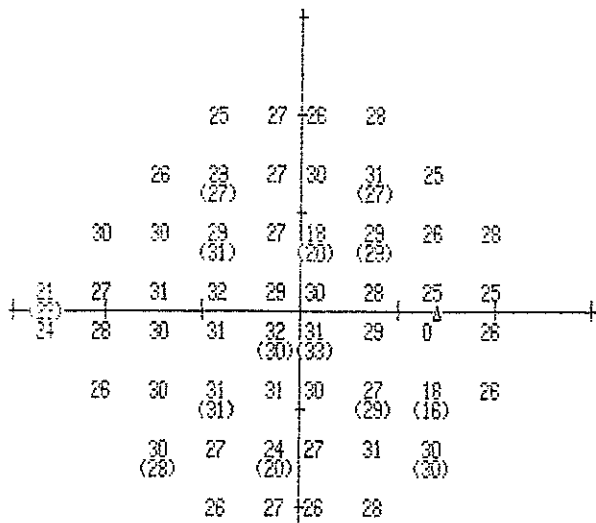
CIBLE DE FIXATION CENTRALE 10

ATEGIE SEUIL COMPLET

VERRES +1.50 DS DCX DEG DEGR. PUPILLAIRE AV

ROIT

50
 STIONS POSEES 350
 TES DE FIXATIONS 1/20
 CURS FAUS. POS. 0.6
 CURS FAUS. NEG. 0/16
 E 00:10:08
 SCL: 33 DB



DEVIATION INDIVIDUELLE

INDICES GLOBAUX

MD (MEAN DEVIATION) -1.88 DB
 = DEVIATION MOYENNE
 PSD (PATTERN STAND. DEV.) 2.55 DB
 DEVIATION STANDARD INDIVIDUELLE
 SF (SHORT TERM FLUCTUATION) 1.38 DB
 FLUCTUATION A COURT TERME
 CPSD (CORRECTED PSD) 2.07 DB P < 10%
 DEVIATION STANDARD INDIVIDUELLE CORRIGEE

SYMBLES DE PROBABILITE
 :: P < 5%
 ☒ P < 2%
 ☒ P < 1%
 ☒ P < 0.5%

SYMBLES POUR L'ECHELLE DE GRIS

										SYM.
.8	2.5	8	25	79	251	794	2512	7943	2	ASB
.1	1	3.2	10	32	100	316	1000	3162	10000	
.41	.36	.31	.26	.21	.16	.11	.6	.1	50	DB
50	40	35	30	25	20	15	10	5	50	

REV N
 HALLERSON
 HUMPHREY

L...M

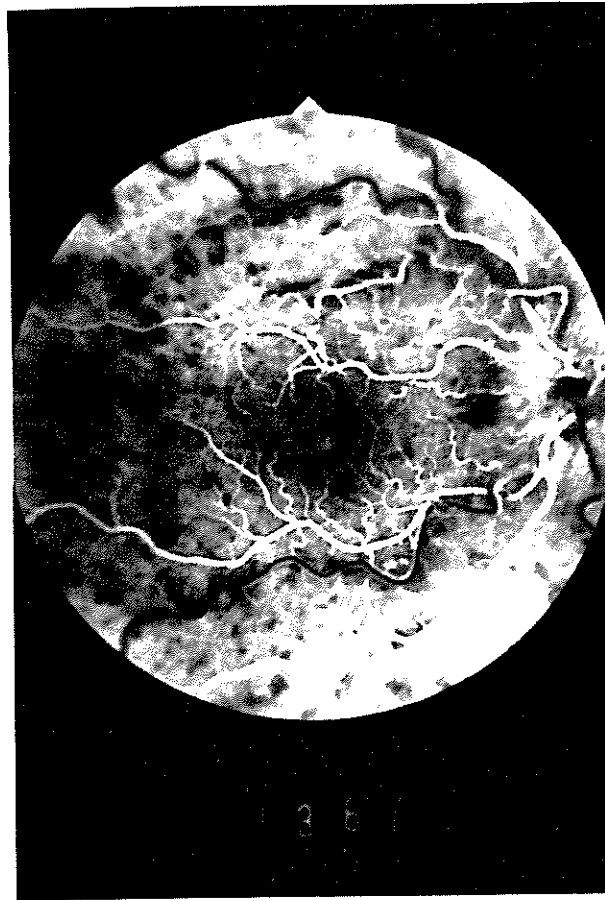


Photo 17
OD

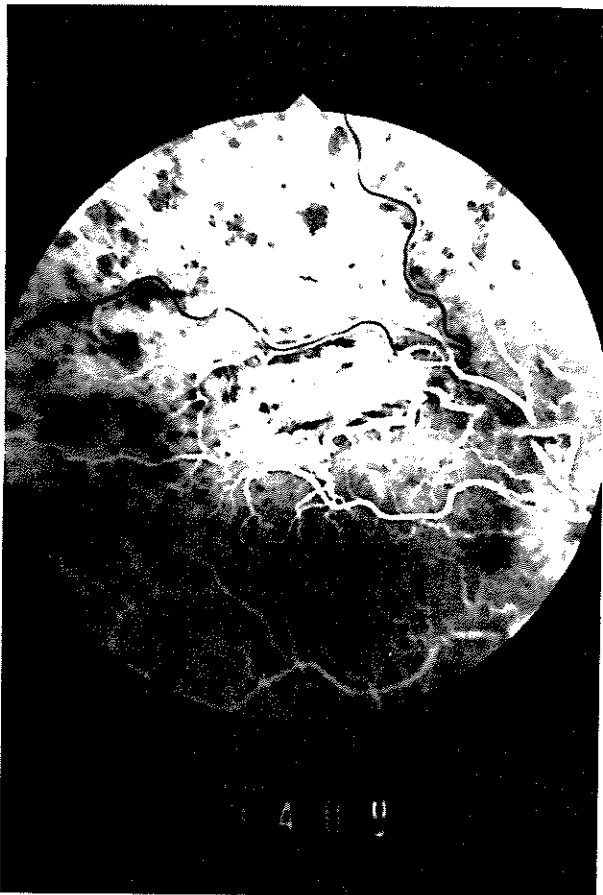


Photo 18 OD

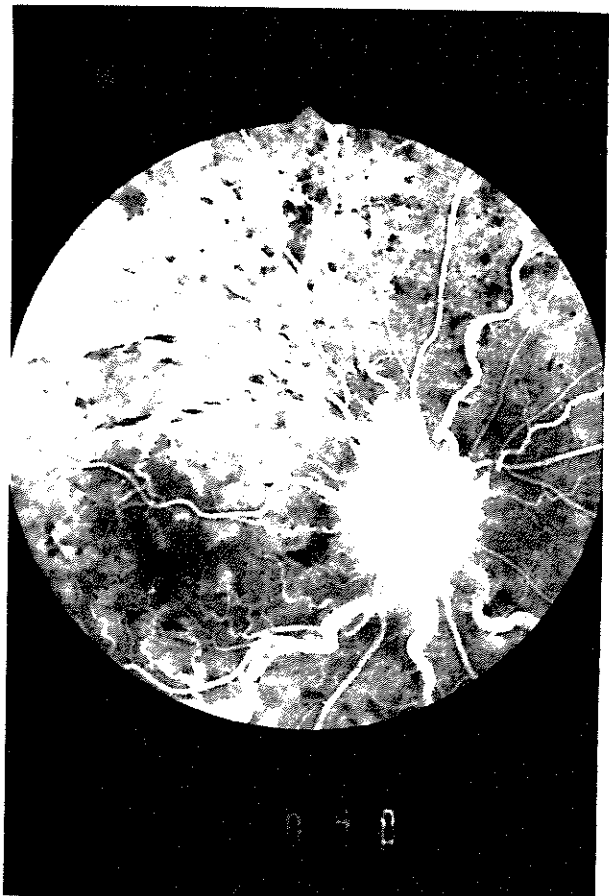


Photo 19 OD

BIOLOGIE :

- Hématocrite : 45,5 %
- Plaquettes : 206 000 / mm³
- Vitesse de sédimentation : 2/4
- Bilan de coagulation : Temps céphaline activée : 33"7 "
Té : 1'06
Temps de Quick : 11"9
Activité prothrombinique: 84 %
- Glycémie : 4,9 mmol/litre
- Cholestérolémie : 6,2 mmol/litre
- Urémie : 8,3 mmol/litre
- Créatininémie : 94 µmol/litre
- Bilan hépatique : normal
- Ionogramme sanguin : normal
- Protides totaux : 64g/litre

AUTRES EXAMENS :

- Scanner cérébral: normal.
- Examen cardio-vasculaire et échocardiogramme:normaux
- Latex-Waaler Rose:négatif. Sérodiagnostic de Wright:négatif. Test de Coombs: négatif. BW: négatif.
ASLO: 100 U I.
- Groupage HLA: HLAB₅ sans manifestation clinique de la maladie de Behçet.

L'HEMODILUTION :

Seulement 2 séances d'hémodilution ont été réalisées 7 mois après l'affection.

EVOLUTION :

Juste après l'hémodilution, le malade a changé de région et, de ce fait, le suivi n'a pas pu être réalisé par nous.

L'acuité visuelle était restée inférieure à 0,1 après l'hémodilution.

La photocoagulation pan-rétinienne a été complétée sur l'hémi-rétine supérieure, étant donné l'extension des territoires ischémiés et l'apparition de néo-vaisseaux rétiniens à l'angiographie.

CONCLUSION

L'hémodilution a été réalisée tardivement, 7 mois après, et le protocole d'hémodilution n'a pas pu être réalisé correctement.

Acuité visuelle stable.

Panphotocoagulation au laser associée à l'hémodilution.

CAS N° 6FORME ISCHEMIQUE : DVCR O G

P...D

AGE : 62 ansSEXE: FémininANTECEDENTS :- Généraux :

- * Asthme.
- * Extrasystoles traitées par RYTHMODAN •.
- * Dyslipidémie.
- * Polype rectal opéré.

- Ophthalmologiques : NéantMOTIFS DE LA CONSULTATION :

- Baisse d'acuité visuelle OG apparue dix jours auparavant.

BILAN INITIAL

ACUITE VISUELLE : O D : 1,0.
O G : Compte les doigts à 2 mètres.

EXAMEN A LA LAMPE A FENTE : Normal.

TENSION OCULAIRE : O D G = 16 mm Hg

FOND D'OEIL :

O D : - Normal.

O G : - Occlusion de la veine centrale de la rétine avec :
* Placards hémorragiques du pôle postérieur.
* Oedème papillo-rétinien.
* Veines dilatées.
* Artères grêles.

ANGIOGRAPHIE FLUORESCÉINIQUE :

O G : - Dilatation veineuse modérée.
- Hémorragies diffuses du pôle postérieur.
- Pas de territoire d'exclusion notable.

BIOLOGIE :

- Hématocrite	: 43,6 %
- Plaquettes	: 287 000 / mm ³
- Vitesse de sédimentation	: 27/45
- Bilan de coagulation	: normal
- Glycémie	: 5,2mmol/litre
- Hypercholestérolémie	: 9,05 mmol/litre
- Triglycéridémie	: 1,2 mmol/litre
- Urémie	: 7,2 mmol/litre
- Créatininémie	: 85 µmol/litre
- Uricémie	: 290 µmol/litre
- Ionogramme sanguin	: Na 145 mmol/litre, K 4,4 mmol/litre, Cl 101 mmol/litre
- Fibrinogène	: 3,50 g/litre

L'HEMODILUTION :

1^e séance faite le jour même de la consultation (10 jours après l'occlusion veineuse) : prélèvement 450 ml + perfusion 500 ml de dextran.

2^e séance identique 48 heures après.

3^e séance réalisée 9 jours après la 1^e : perfusion de 250 ml de dextran sans prélèvement.

Par la suite, la patiente a bénéficié d'une séance par semaine (soit perfusion seule soit prélèvement + perfusion) pendant trois mois.

EVOLUTIONACUITE VISUELLE :

L'acuité visuelle n'a pas bougé après l'hémodilution et est restée réduite à compter les doigts à deux mètres pendant toute la durée du suivi ophtalmologique d'un an.

FOND D'OEIL :

Après l'hémodilution, il y avait un peu moins d'hémorragie, mais les veines sont restées dilatées.

A six mois, apparition de néo-vaisseaux papillaires.

A un an, les néo-vaisseaux se développaient dans la région interpapillo-maculaire.

ANGIOGRAPHIE FLUORESCIGINIQUE (photo 20)

A 6 mois, apparition de néo-vaisseaux papillaires et d'une zone d'ischémie dans la partie supérieure; zone qui a été photocoagulée au laser.

HEMATOCRITE

AVANT HDN	APRES HDN	A 1 MOIS	A 3 MOIS	A 6 MOIS	A 1 AN
36,6	33,4	35,9	36,3	35,8	36,9

(exprimé en %)

TRAITEMENTS ASSOCIES DE L'OCCLUSION VEINEUSE RETINIENNE.

Photocoagulation au laser des zones ischémiques périphériques.

CONCLUSION

Occlusion veineuse centrale de type ischémique :
forme très hémorragique.

Pas d'amélioration d'acuité visuelle, malgré la prolongation de l'hémodilution.

Traitement des facteurs de risque associés et traitement au laser des zones ischémiques.

P...D

A un an de l'HD

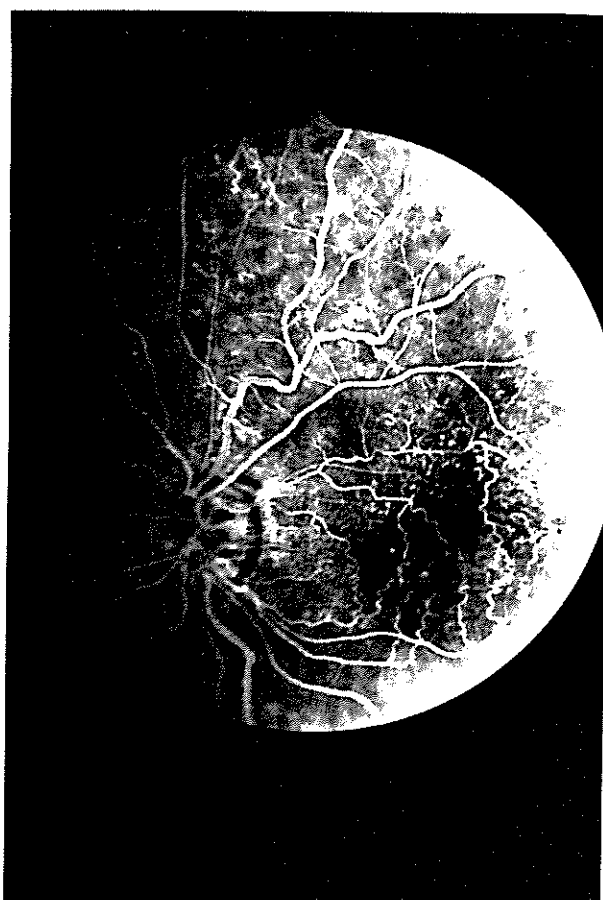

Photo 20

OG

CAS N° 7PRETHROMBOSE DE BRANCHE VEINEUSE OD ET OVCR OG : FORME NON ISCHEMIQUE

T...J

AGE : 40 ansSEXE: MasculinANTECEDENTS :- Généraux :

- * Syndrome de Raynaud.
- * Rupture ligamentaire du genou gauche.

- Ophthalmologiques :

- * Traumatisme de l'OG, par ballon de football, 7 ans auparavant.
- * Sub-occlusion de la veine temporale inférieure de l'oeil droit, il y a cinq ans, sans retentissement sur l'acuité visuelle. Des perfusions de RHEOMACRODEX ont été réalisées pendant 15 jours. Il n'y a pas eu de modification de l'aspect du fond d'oeil.

MOTIFS DE LA CONSULTATION :

Examiné en urgence pour une sensation d'éclairs dans l'oeil gauche, puis de vision floue et d'impression d'amputation latérale du champ visuel gauche.

ACUITE VISUELLE : O D : 1,0
 O G : 0,05

EXAMEN A LA LAMPE A FENTE : Normal.

TENSION OCULAIRE : O D = 18 mm Hg
 O G = 15 mm Hg

FOND D'OEIL : O D :
 - Veine temporale inférieure dilatée.
 O G :
 - Discret flou papillaire en nasal.
 - Oedème du pôle postérieur.
 - Nodule choroïdien blanchâtre avec pigments
 près de la veine temporale supérieure.
 - Des hémorragies punctiformes en temporal
 inférieur.
 - Cicatrice de choroïdite ancienne sur le trajet
 des vaisseaux temporaux supérieurs.

CHAMP VISUEL : (planche 7 et 8)

OD : Normal.
OG : Scotomes inférieur et nasal inférieur.

ANGIOGRAPHIE FLUORESCEINIQUE : (photos 21, 22 et 23)

O D : - Aspect de préthrombose veineuse
 rétinienne avec la veine temporale inférieure
 turgescence. Pas d'autre anomalie.

O G :- Occlusion veineuse centrale de la rétine
avec :

- * des veines très dilatées surtout la
 temporale inférieure.
- * des hémorragies le long des gros
 vaisseaux.
- Macula normale.
- Cicatrice de choroïdite ancienne sur le
trajet de la veine temporale supérieure.

CENTRAL 24 - 2 TEST DE SEUIL

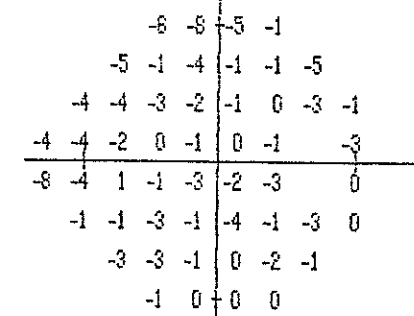
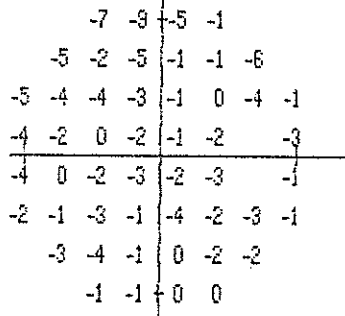
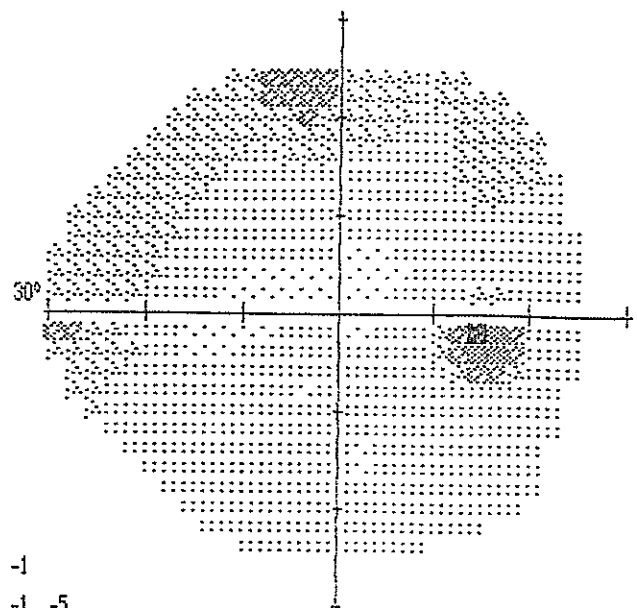
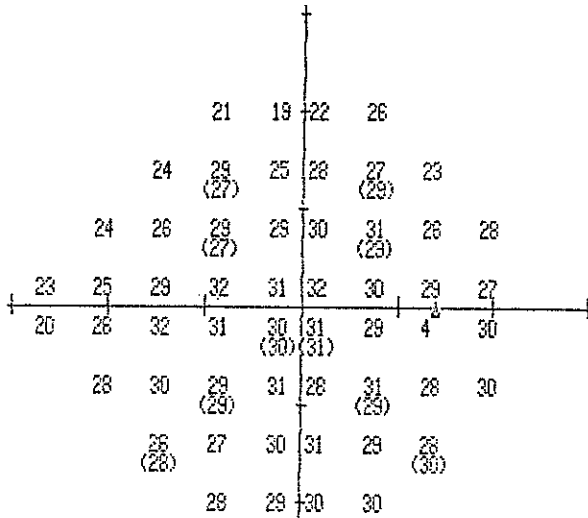
T.J.

DATE DE NAISSANCE 24-01-44 *Planche 7*

US III, BLANC, FOND 31.5 ASB TAILLE TACHE AVEUGLE III
 GIE SEUIL COMPLET

CIBLE DE FIXATION CENTRALE ID
 VERRES 06 DCX DEG DIAM. PUPILLAIRE AV

OIT
 40
 DNS POSEES 333
 DE FIXATIONS 1/19
 3 FAUS. POS. 0/6
 3 FAUS. NEG. 1/11
 00:09:03
 1.35 DB



DEVIATION INDIVIDUELLE

INDICES GLOBAUX
 MD (MEAN DEVIATION) = DEVIATION MOYENNE - 2.25 DB P < 10%
 PSD (PATTERN STAND. DEV.) DEVIATION STANDARD INDIVIDUELLE 1.88 DB
 SF (SHORT TERM FLUCTUATION) FLUCTUATION A COURT TERME 1.17 DB
 CPSD (CORRECTED PSD) DEVIATION STANDARD INDIVIDUELLE CORRIGEE 1.40 DB

SYMBLES DE PROBABILITE
 :: P < 5%
 ⊗ P < 2%
 ⊗ P < 1%
 ⊗ P < 0.5%

SYMBLES POUR L'ECHELLE DE GRIS

SYM.
 ASB
 DB

BY N
 ALLERGAN
 HUMPHREY

CENTRAL 24 - 2 TEST DE SEUIL

T.J.

DATE DE NAISSANCE 24-01-4

Planche 8

US III, BLANC, FOND 31.5 ASB TAILLE TACHE AVEUGLE III
 GTE SEUIL COMPLET

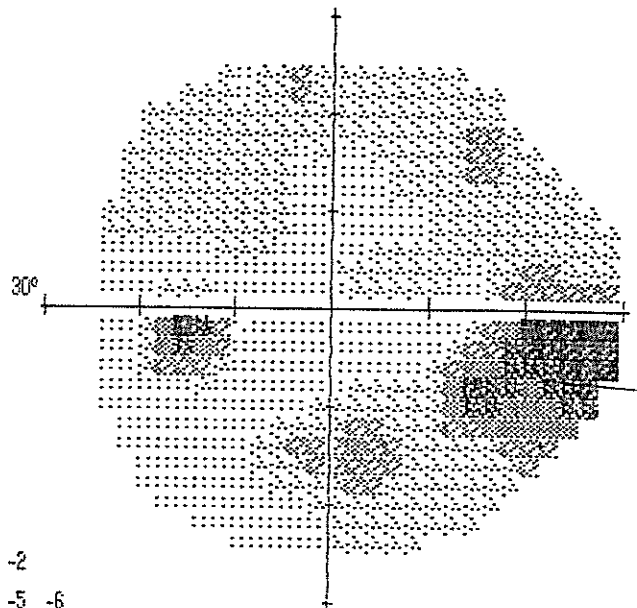
CIBLE DE FIXATION CENTRALE ID
 VERRES DS DCX DEG DIAM. PUPILLAIRE AV

TOUT LA FIABILITE FAIBLE REND SUSPECTS
 RESULTATS DE COMPARAISON AVEC LA NORME.

ECHE

ANS POSEES 413
 DE FIXATIONS 20/22 **
 FAUS. POS. 0/9
 FAUS. NEG. 0/2
 00:11:32
 35 DB

	26	20	23	23					
		(20)							
	23	23	26	27	21	20			
	(23)	(27)	(26)	(28)	(23)				
24	24	23	26	27	27	20	22		
	(24)	(19)	(28)	(27)	(27)	(22)			
27	31	28	26	25	24	27	19	21	
	(27)	(28)					(21)		
28	30	31	27	28	29	24	10	10	
	(0)	(31)	(29)	(26)			(0)	(0)	
28	28	29	28	25	25	8	16		
		(27)			(25)	(0)	(8)		
	30	27	21	16	25	24			
	(26)		(19)	(12)		(26)			
	30	26	25	22					



-1	-7	-5	-5						
-6	-4	-3	-3	-8	-9				
-5	-6	-8	-3	-5	-5	-8	-7		
-3	-4	-7	-8	-8	-4	-8	-7		
-3	-1	-5	-6	-4	-8	-32	-30		
-3	-3	-4	-4	-7	-7	-28	-18		
-3	-4	-11	-17	-6	-5				
0	-4	-5	-7						

				2	-4	-2	-2				
				-3	-1	0	0	-5	-6		
				-3	-3	-7	0	-2	-2	-7	-4
				-1	-1	-4	-5	-6	-2	-7	-4
				0	2	-2	-3	-1	-5	-29	-27
				0	0	-1	-1	-4	-5	-25	-15
				0	-1	-8	-14	-3	-2		
				3	-1	-2	-4				

DEVIATION INDIVIDUELLE

.
.
::	::	::	::	::	::	::	::	::	::
::	::	::	::	::	::	::	::	::	::
.
.
.
.
.
.

SYMBLES DE PROBABILITE

- :: P < 5%
- ⊗ P < 2%
- ⊗ P < 1%
- P < 0.5%

- INDICES GLOBAUX
- MD (MEAN DEVIATION) - 7.20 DB P < 0.5%
= DEVIATION MOYENNE
 - PSD (PATTERN STAND. DEV.) 6.96 DB P < 0.5%
DEVIATION STANDARD INDIVIDUELLE
 - SF (SHORT TERM FLUCTUATION) 1.84 DB
FLUCTUATION A COURT TERME
 - CPSD (CORRECTED PSD) 6.68 DB P < 0.5%
DEVIATION STANDARD INDIVIDUELLE CORRIGEE

SYMBLES POUR L'ECHELLE DE GRIS

8	25	79	251	794	2512	7943			
1	10	32	100	316	1000	3162	10000		
41	36	31	26	21	16	11	6	1	
50	40	35	30	25	20	15	10	5	10

REV N

WALLERGAN HUMPHREY

T...J

Avant HD

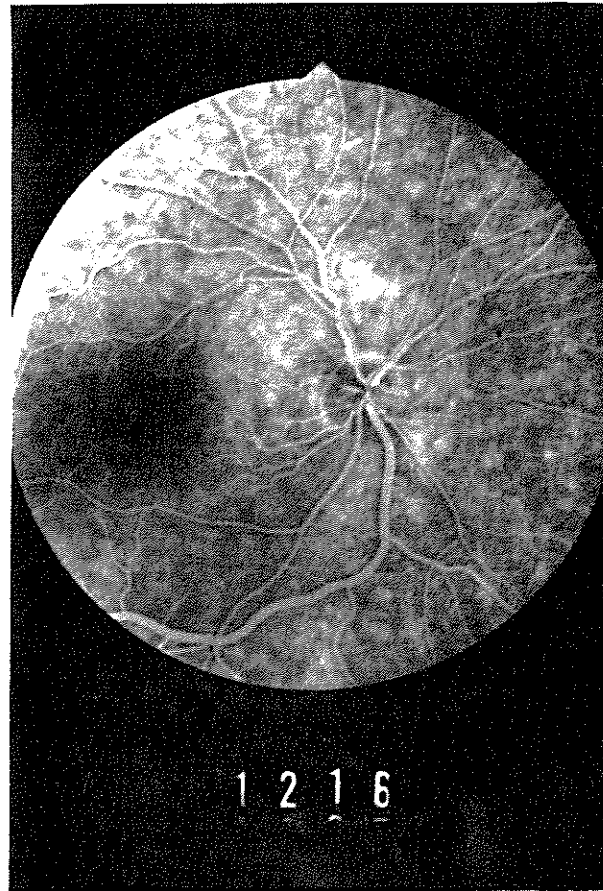


Photo 21
OD

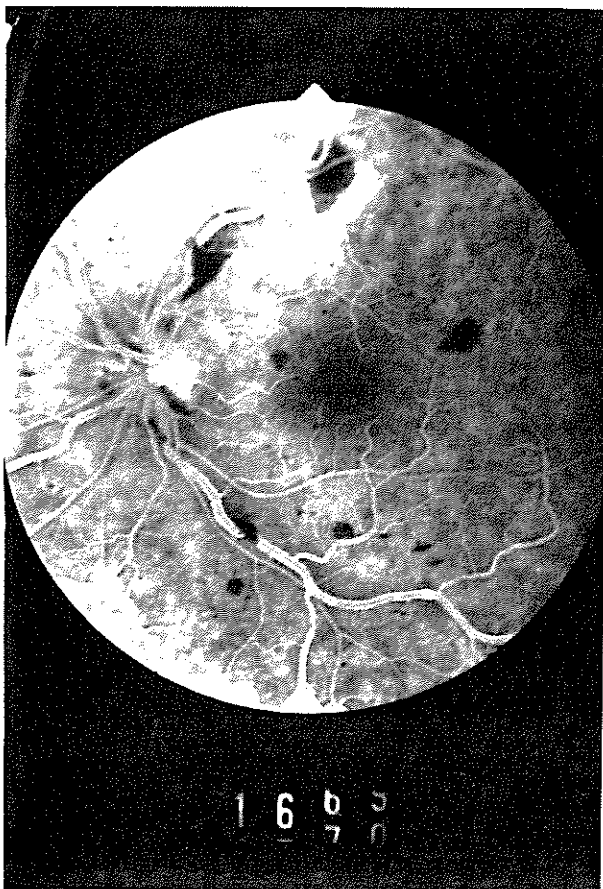


Photo 22
OG

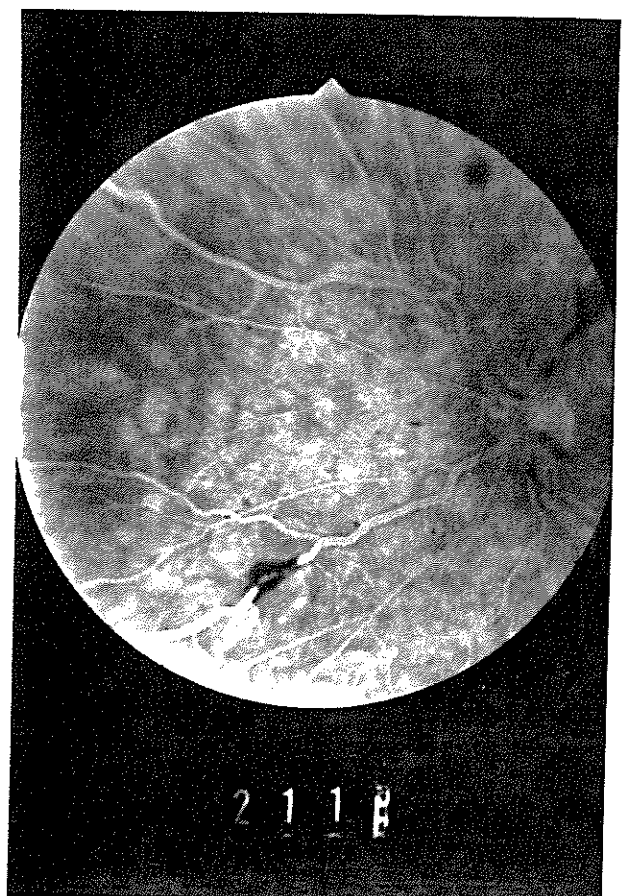


Photo 23
OG

BIOLOGIE :

83

- Hématocrite	: 40,4 %
- Plaquettes	: 232 000 / mm ³
- Vitesse de sédimentation	: 4/10
- Bilan de coagulation	: Normal
- Glycémie	: 4,9 mmol/litre
- Cholestérolémie	: 4,3 mmol/litre
- Triglycéridémie	: 0,6 mmol/litre
- Urémie	: 6 mmol/litre
- Créatininémie	: 105 µmol/litre
- Uricémie	: 262 µmol/litre
- Ionogramme sanguin	: normal
- Protides totaux	: 78 g/litre

AUTRES EXAMENS :

- Scanner cérébral normal.
- Angiographie numérisée cérébrale et vertébrale :
 - * Pas d'anomalie particulière.
 - * Pas d'effet de masse ni de signe de fistule artério-veineuse.
 - * A noter : une agénésie des sinus veineux latéral droit.
- Echocardiogramme et examen Doppler des vaisseaux du cou : normaux.
- ASLO : 200 UI.
- Sérodiagnostic de Wright : négatif; Coombs : négatif; B-W : négatif; Adénovirus : négatif; Leptospirose : négatif; Chlamydiae : négatif; Rickettsiose : négatif; Toxoplasmose : toxo ancienne.
- Une ponction lombaire a ramené du L.C.R. clair avec: un taux de glucose à 3,5 mmol/litre, chlore à 126 mmol/litre, protéines à 0,36 g/litre sans anomalie à l'électrophorèse; bactériologie : négative; cytologie normale à un leucocyte/mm³, absence d'hématie et absence d'élément atypique.

- Groupage HLA : pas de spécificité pouvant orienter vers une étiologie : groupe HLA A2 B12 B15.

- Pour explorer le Syndrome de Raynaud, les examens suivants ont été réalisés :

* Capillaroscopie qui a montré des anses capillaires nombreuses, très bien orientées, souvent tortueuses avec quelques dystrophies veineuses type V VI. Il n'existait pas de microangiopathie organique.

* Le taux d'immunoglobulines sériques : normal.

. IgG 12800 mg/litre (N : 8000 - 18000)

. IgA 2250 mg/litre (N : 900 - 4500)

. IgM 482 mg/litre (N : 600 - 3000)

* Le taux de C Réactive protéine normal :

<0,008 g/litre

. C3c 522 mg/litre (N : 550 - 1200)

. C4 175 mg/litre (N : 150 - 500)

. Enzyme de conversion de l'angiotensine
42 UI/litre (N : 16 - 52)

. Latex 1,4 µg/ml (N : 0 - 5)

* L'absence de Cryoglobulinémie, d'anticorps anti-noyau, anti-centromère, anti-SM, anti-SSA, anti-SSB, anti-DNA natif et dénaturé.

L'HEMODILUTION

1^e séance réalisée 5 jours après l'occlusion veineuse; prélèvement de 470 ml et perfusion de 500 ml de dextran.

2^e séance identique le lendemain.

3^e séance six jours après la 1^e : même technique.

ACUITE VISUELLE :

	AVANT HDN	APRES HDN	A 1 MOIS	A 3 MOIS	A 6 MOIS	A 1 AN
O D	1,0	1,0	1,0	1,0	1,0	1,0
O G	0,05	0,8	1,0	1,0	1,0	1,0

HDN = Hémodilution normovolémique

FOND D'OEIL :

O D : La dilatation de la veine temporale inférieure avait toujours persisté.

O G : Après l'hémodilution, la veine temporale inférieure était toujours dilatée, l'œdème papillaire ne persistait que dans la partie nasale inférieure et l'œdème du pôle postérieur diminuait.

On notait l'existence d'engainement vasculaire.

- A un mois : les hémorragies du pôle postérieur ont disparu.
- A un an : après l'hémodilution, la dilatation veineuse persistait modérément.

CHAMP VISUEL : après hémodilution (planches 9 et 10)

O D : Normal.

O G : Disparition du scotome inférieur et diminution du scotome nasal inférieur.

HEMATOCRITE :

AVANT HDN	APRES HDN	A 1 MOIS	A 3 MOIS	A 6 MOIS	A 1 AN
40,4	32,2	34,8	38,7	39,7	39,6

(exprimé en %)

TRAITEMENTS ASSOCIES DE L'OCCLUSION VEINEUSE RETINIENNE.

. ASPEGIC 250• : 1 sachet un jour sur deux.
 . Un traitement par TIMOPTOL• et DIAMOX• a été instauré, car la tension oculaire de l'oeil droit était montée à la limite supérieure.

CENTRAL 24 - 2 TEST DE SEUIL

DATE DE NAISSANCE 24-01-4

Planche 9.

M T...G.

ULUS III, BLANC, FOND 31.5 ASB TAILLE TACHE AVEUGLE 111

CIBLE DE FIXATION CENTRALE ID

ITEGIE SEUIL COMPLET

VERRES DS DCX DEG DIAM. PUPILLAIRE AV

ROIT
40

TIONS POSEES 340

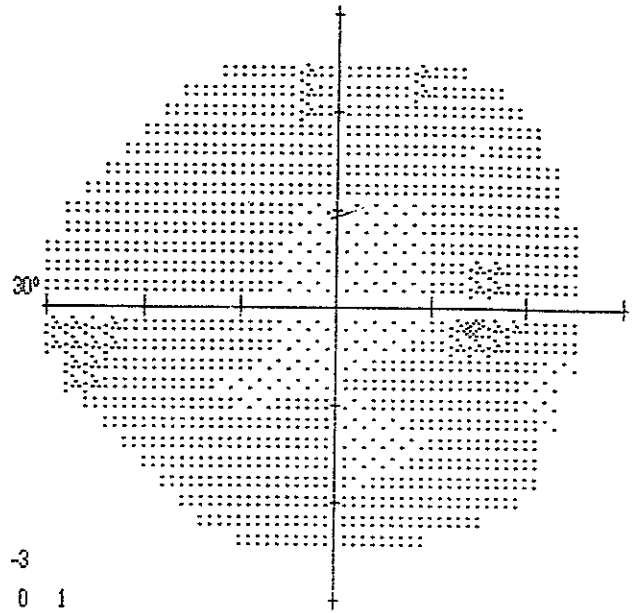
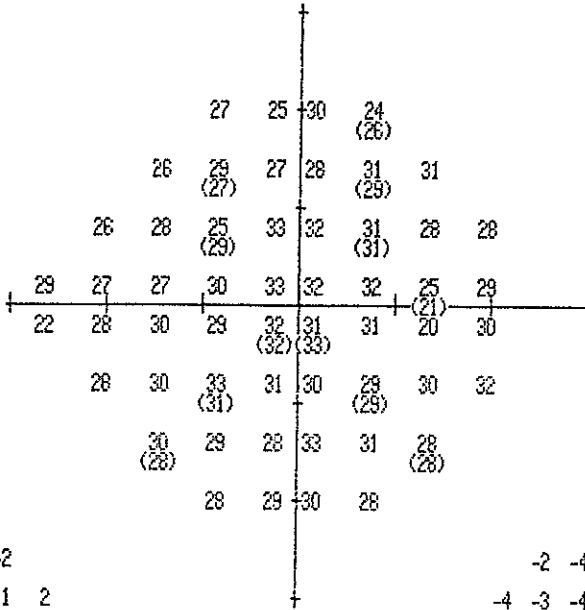
ES DE FIXATIONS 1/20

URS FAUS. POS. 0/8

URS FAUS. NEG. 0/6

E 00:09:00

AL: 34 DB



-1	-3	3	-2				
-3	-2	-3	-1	1	2		
-3	-2	-5	2	1	1	-2	-1
-2	-4	-2	0	-1	1	-1	
-2	-2	-4	-1	-1	-1	-1	
-2	-1	0	-1	-2	-3	-1	2
-1	-2	-3	2	0	-3		
-1	-1	0	-2				

-2	-4	2	-3				
-4	-3	-4	-3	0	1		
-4	-4	-6	0	0	-1	-3	-3
0	-4	-6	-4	-1	-2	-1	-3
-7	-3	-3	-5	-2	-2	-2	-2
-3	-2	-2	-3	-3	-4	-2	0
-2	-3	-4	1	-1	-4		
-3	-2	-2	-4				

DEVIATION INDIVIDUELLE

INDICES GLOBAUX

MD (MEAN DEVIATION) -1.27 DB

= DEVIATION MOYENNE

PSD (PATTERN STAND. DEV.) 1.83 DB

DEVIATION STANDARD INDIVIDUELLE

SF (SHORT TERM FLUCTUATION) 1.37 DB

FLUCTUATION A COURT TERME

CPSD (CORRECTED PSD) 1.11 DB

DEVIATION STANDARD INDIVIDUELLE CORRIGEE

SYMBLES DE PROBABILITE

- ∴ P < 5%
- ⊗ P < 2%
- ⊗ P < 1%
- ⊗ P < 0.5%

SYMBLES POUR L'ECHELLE DE GRIS

	∴	⊗	⊗	⊗	⊗	⊗	⊗	⊗	⊗	SYM.
8	25	8	25	79	251	794	2512	7943	2	ASB
10	1	3.2	10	32	100	316	1000	3162	10000	
41	36	31	28	21	16	11	8	5	1	DB
50	40	35	30	25	20	15	10	5	1	

REV N

ALLERGAN HUNPHREY

CENTRAL 24 - 2 TEST DE SEUIL

M T. J

DATE DE NAISSANCE 24-01-4

Planche 10


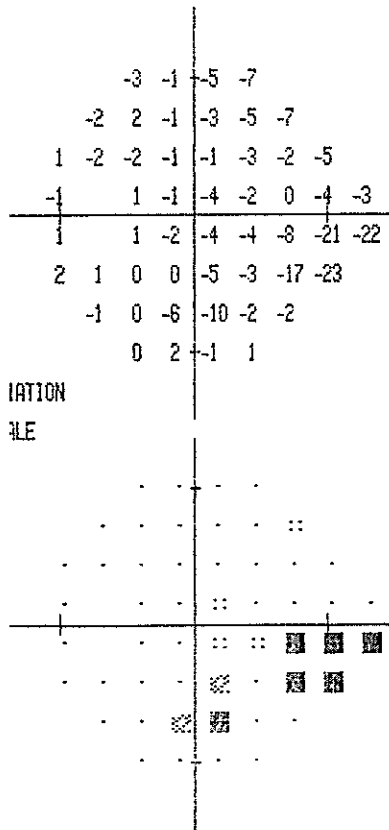
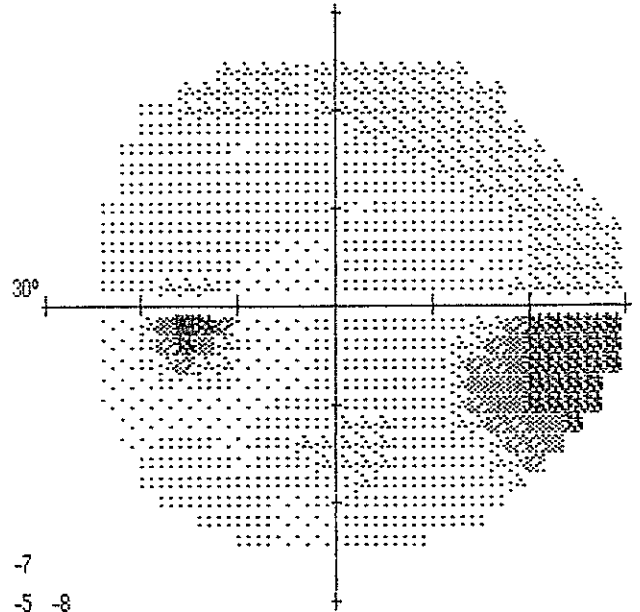
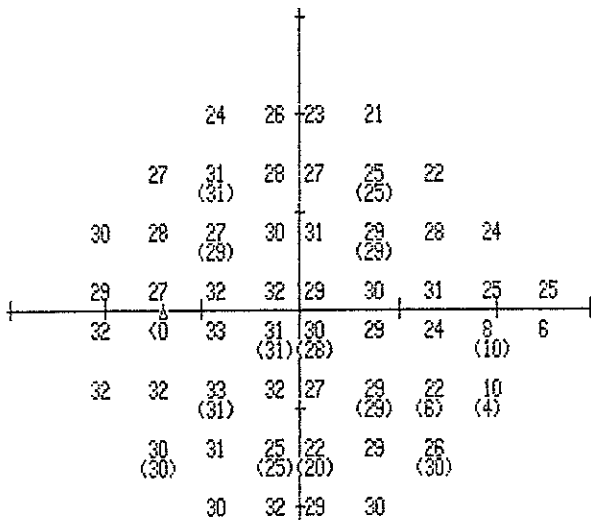
MUS 111, BLANC, FOND 31.5 PSB TAILLE TACHE AVEUGLE III

CIBLE DE FIXATION CENTRALE ID

STRATEGIE SEUIL COMPLET

VERRES DS DCX DEG DIAM. PUPILLAIRE AV

BOUCHE
40
LIGNES POSEES 359
LIGNES DE FIXATIONS 2/20
LIGNES FAUS. POS. 0/9
LIGNES FAUS. NEG. 0/10
HEURE 00:09:43
SIGNAL: 37 DB



INDICES GLOBAUX

MD (MEAN DEVIATION) - 3.47 DB P < 5%

= DEVIATION MOYENNE

PSD (PATTERN STAND. DEV.) 5.79 DB P < 1%

DEVIATION STANDARD INDIVIDUELLE

SF (SHORT TERM FLUCTUATION) 1.18 DB

FLUCTUATION A COURT TERME

CPSD (CORRECTED PSD) 5.65 DB P < 0.5%

DEVIATION STANDARD INDIVIDUELLE CORRIGEE

SYMBLES POUR L'ECHELLE DE GRIS

6	2.5	8	25	79	251	794	2512	7948	2	
10	1	3.2	10	32	100	316	1000	3162	10000	
41	36	31	26	21	16	11	6	1		
50	40	35	30	25	20	15	10	5		50

REV N

ALLERGAN HUMPHREY

CONCLUSION

Bonne remontée d'acuité visuelle précocement et maintien de l'acuité visuelle à 10/10 un an après.

L'hémodilution a empêché la préthrombose à droite, de passer au stade d'occlusion.

CAS N° 8FORME NON ISCHEMIQUE : DVCR O G

V...M

AGE : 64 ansSEXE: MasculinANTECEDENTS :

- Généraux : néant
- Ophtalmologiques : néant

MOTIFS DE LA CONSULTATION :

Baisse d'acuité visuelle O.G apparue 10 jours auparavant.

BILAN INITIAL

ACUITE VISUELLE : O D : 1,0
 O G : 0,2

EXAMEN A LA LAMPE A FENTE : -Normal.TENSION OCULAIRE : O D.G : - NormaleFOND D'OEIL :

O D : - Normal
O G : - Occlusion de la veine centrale de la rétine, avec :
 * Oedème papillaire.
 * Nombreuses hémorragies du pôle postérieur.
 * Veines dilatées et tortueuses.

ANGIOGRAPHIE FLUORESCENCIQUE (photo 24) :

- Hémorragies diffuses du pôle postérieur.
- Veines boudinées.
- Diffusion péripapillaire du colorant.

BIOLOGIE :

- Hématocrite	: 42,4 %
- Plaquettes	: 272 000 / mm ³
- Vitesse de sédimentation	: 6/13
- Bilan de coagulation	: Normal
- Glycémie	: 6,9 mmol/litre
- Cholestérolémie	: 6,2 mmol/litre
- Triglycéridémie	: 1,1 mmol/litre
- Urémie	: 5,5 mmol/litre
- Créatininémie	: 96 µmol/litre
- Uricémie	: 180 µmol/litre
- Ionogramme sanguin	: Normal
- Fibrinogène	: 1,78 g/litre.

L'HEMODILUTION

1^è séance faite 15 jours après l'occlusion veineuse :
prélèvement de 200 ml sans perfusion.

Une séance identique faite les trois jours suivants.

Puis prélèvement de 250 ml + perfusion de 250 ml de
dextran à raison de 3 séances par semaine pendant 3 semaines.

Par la suite, une séance par semaine (prélèvement +
perfusion) pendant deux mois et demi.

ACUITE VISUELLE :

	AVANT HDN	APRES HDN	A 1 MOIS	A 3 MOIS	A 6 MOIS	A 1 AN
O G	0,2	0,4	0,5	0,7	0,7	0,7

HDN = Hémodilution normovolémique

FOND D'OEIL :

O G : Juste après quelques séances d'hémodilution, l'oedème papillaire avait régressé, mais un mois plus tard, il y a eu une aggravation, qui a persisté jusqu'à trois mois après le début de l'hémodilution. Par la suite, cet oedème papillaire a diminué progressivement, pour disparaître complètement, six mois après le début de l'hémodilution.

Les hémorragies du pôle postérieur ont diminué progressivement et elles n'existaient plus six mois plus tard.

La dilatation veineuse a régressé, mais n'a jamais disparu.

ANGIOGRAPHIE FLUORESCÉINIQUE (photo 25)

Diminution des hémorragies du pôle postérieur.

Persistance de la dilatation veineuse et de l'oedème papillaire.

HEMATOCRITE :

AVANT HDN	APRES HDN	A 1 MOIS	A 3 MOIS	A 6 MOIS	A 1 AN
42,4	34,8	32,6	34,6	41,6	42,2

(exprimé en %)

TRAITEMENTS ASSOCIES DE L'OCCLUSION VEINEUSE RETINIENNE.

TANAKAN• puis remplacé par VASTAREL 20•.
TICLID•.

V...M

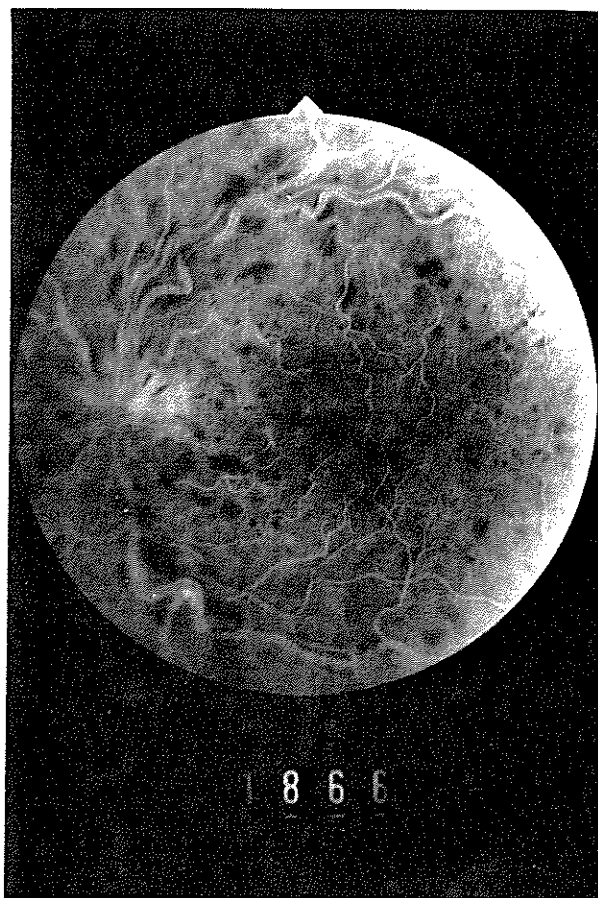


Photo 24
Avant HD

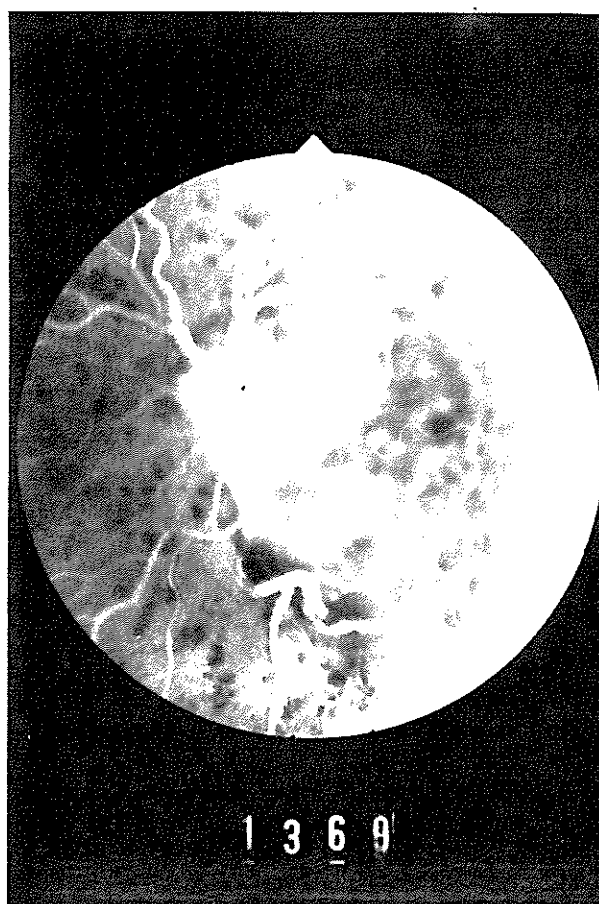


Photo 25
Après HD

CONCLUSION

Amélioration significative de l'acuité visuelle, juste après quatre séances d'hémodilution. Augmentation plus franche de l'acuité visuelle à trois mois, pour se maintenir jusqu'à un an de recul.

Etant donné la persistance de l'œdème papillaire, les séances d'hémodilution ont été prolongées jusqu'à trois mois et demi, avec une séance tous les jours pendant les quatre premiers jours; puis trois séances par semaine pendant le premier mois; puis une séance par semaine par la suite.

CAS N° 9OVCR OD : FORME NON ISCHEMIQUE

D...JP

AGE : 43 ansSEXE: MasculinANTECEDENTS :- Généraux :* Insuffisance rénale modérée chronique,
non évolutive (malformation congénitale
des reins).* HTA secondaire traitée par SECTRAL• et
NEPRESSOL•.

* Hyperuricémie traitée par ZYLORIC•.

- Ophthalmologiques :

* Myopie forte (-13 dioptries).

MOTIFS DE LA CONSULTATION :- Vision trouble à droite. Délai avant la
première consultation : un mois.

BILAN INITIAL

ACUITE VISUELLE : O D : 0,3 avec (25°-2)-13
 O G : 1,0 avec (160°-2)-12,25

EXAMEN A LA LAMPE A FENTE : Normal.

TENSION OCULAIRE : O D G : Normale

FOND D'OEIL : - Occlusion de la veine centrale de la rétine O D
 avec :
 * Oedème papillaire discret.
 * Hémorragies péripapillaires et en
 périphérie.

ANGIOGRAPHIE FLUORESCEINIQUE (photos 26) :

 Confirmait la forme hémorragique de l'occlusion
veineuse rétinienne sans capillaropathie ischémique.

D...JP

Avant HD

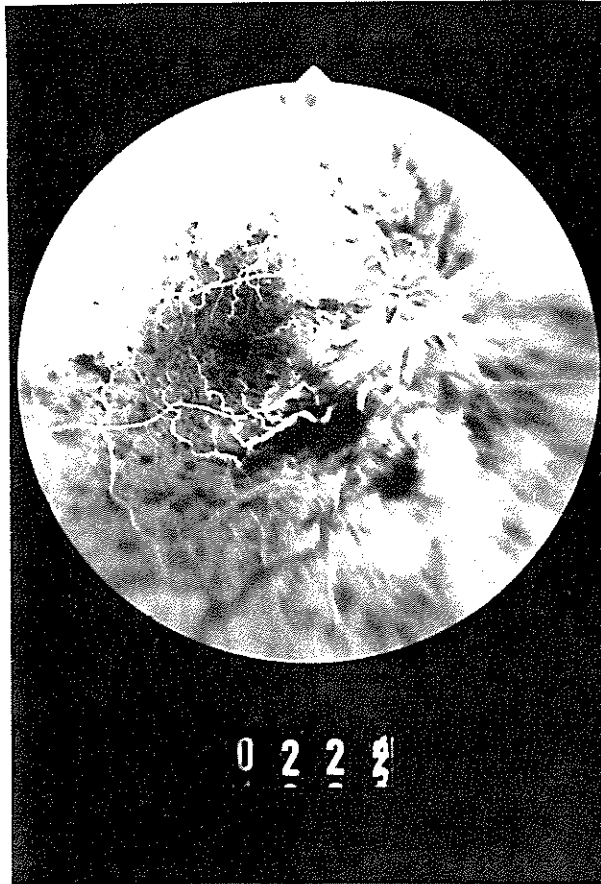


Photo 26

Avant HD

- Hématocrite : 41,7 %
- Plaquettes : 224 000 / mm³
- Vitesse de sédimentation : 3/8
- Bilan de coagulation : Temps céphaline activée: 28,4 "
INR : 0,94
Taux d'antithrombine III 116%
- Glycémie : 5,4 mmol/litre
- Cholestérolémie : 6,4 mmol/litre
- Hypertriglycéridémie : 3,1 mmol/litre
(N 0,6-1,8)
- Electrophorèse des lipoprotéines :
anomalie de type IV
- Urémie : 16,2 mmol/litre
(N 2,5-10)
- Créatininémie : 250 µmol/litre
(N 45-160)
- Uricémie : 390 µmol/litre
- Bilan hépatique : normal

AUTRES EXAMENS :

- Echographie rénale : deux reins atrophiques.
- Consultation spécialisée en néphrologie :
* Insuffisance rénale contrôlée et non évolutive.
* Pas de contre-indication à l'hémodilution.
Conseil d'utilisation du RINGER* au lieu du RHEOMACRODEX*.

L'HEMODILUTION :

1^è séance faite six semaines après l'accident vasculaire : prélèvement 500 ml et ré-injection 250 ml plasma centrifugé du patient + 250 ml RINGER*.

2^è séance faite le lendemain : prélèvement 550 ml et ré-injection 280 ml plasma + 250 ml Albumine à 4%.

3^è séance réalisée 3 jours après la 1^è : prélèvement 530 ml + ré-injection 250 ml plasma + 250 ml RINGER*.

4^è séance réalisée 14 jours après la 1^è : prélèvement 500 ml + ré-injection 250 ml plasma + 250 ml RINGER*.

5^è séance, identique à la précédente, faite une semaine après la précédente.

Après centrifugation, on avait noté un plasma lactescent qui était dû à ses troubles lipidiques.

ACUITE VISUELLE :

	AVANT HDN	APRES HDN	A 1 MOIS	A 3 MOIS	A 6 MOIS	A 1 AN
O D	0,3	0,3	0,3	0,6	0,6	0,6

HDN = Hémodilution normovolémique

FOND D'OEIL :

Les hémorragies péripapillaires ont persisté jusqu'à 6 mois après le début de l'hémodilution.

ANGIOGRAPHIE FLUORESCENCIQUE (photo 27, 28 et 29)

- A un mois, les hémorragies en périphérie ont diminué en nombre.
- Disparition des hémorragies sur les clichés, un an après le début de l'hémodilution.
- Il n'y a jamais eu de signe de capillaropathie ischémique.

HEMATOCRITE :

AVANT HDN	APRES HDN	A 1 MOIS	A 3 MOIS	A 6 MOIS	A 1 AN
41,7	32,9	33,7	41,1	40,8	41,8

(exprimé en %)

TRAITEMENTS ASSOCIES DE L'OCCLUSION VEINEUSE RETINIENNE.

- PERSANTINE•
- ASPIRINE•

CONCLUSION

Amélioration significative de l'acuité visuelle à trois mois.

L'hémodilution était réalisée avec du RINGER•, au lieu de dextran, étant donné l'insuffisance rénale.

Une Hypertriglycémie a été découverte lors des séances d'hémodilution.

D...JP

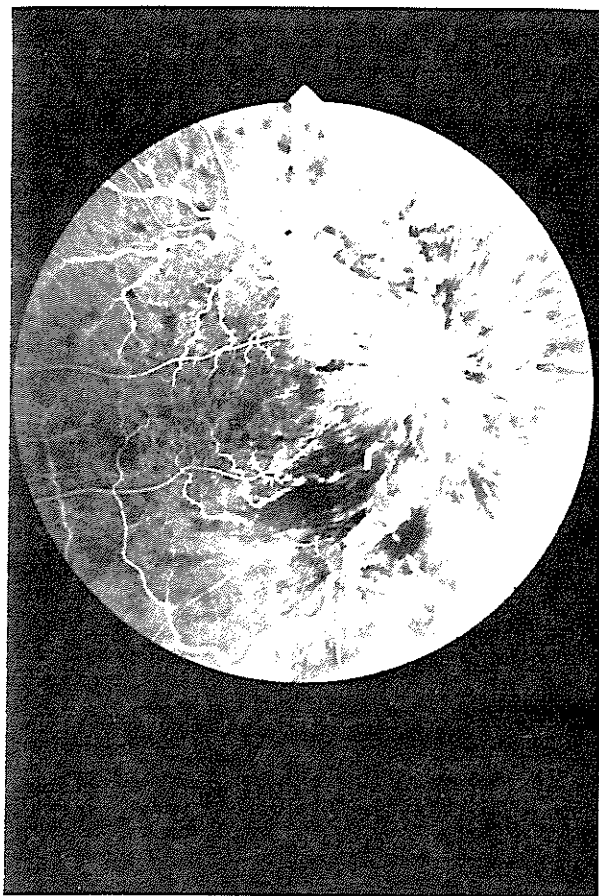
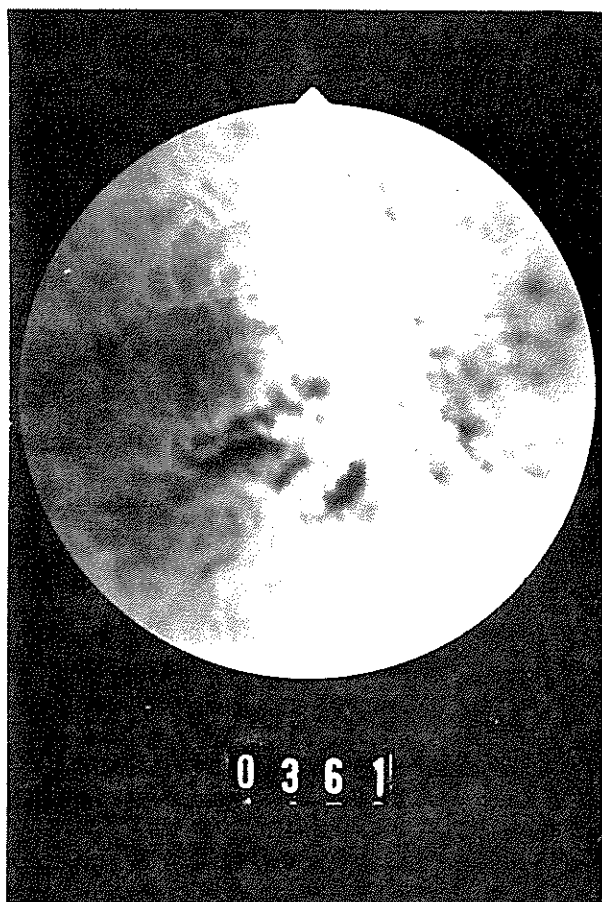


Photo 27
A 1 mois de l'HD



0 3 6 1
Photo 28
A 3 mois de l'HD

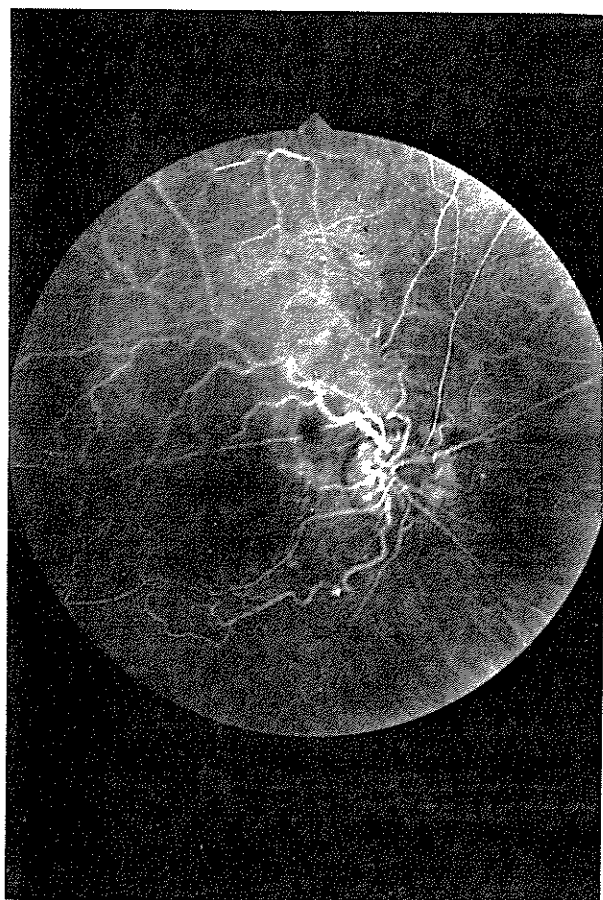


Photo 29
A 1 an de l'HD

CAS N° 10FORME ISCHEMIQUE : D V C R O G

D...C

AGE : 68 ansSEXE: MasculinANTECEDENTS :- Généraux :

- * Polypes du rectum opérés il y a 30 ans.
- * Hernie discale droite L4-L5 opérée il y a 10 ans.
- * Pacemaker posé il y a 10 ans.
- * Hypercholestérolémie traitée par LIPANTHYL • .
- * Diabète non insulino dépendant stabilisé par DIAMICRON • depuis un an.

- Ophtalmologiques :

Neant.

MOTIFS DE LA CONSULTATION :

- Impression de voile devant l'oeil gauche, augmentant progressivement depuis 15 jours.

ACUITE VISUELLE : O D : 1,0
 O G : Compte les doigts à 5 m.

EXAMEN A LA LAMPE A FENTE : Opacités corticales du cristallin
 aux deux yeux.

TENSION OCULAIRE : O D = 14 mm Hg
 O G = 12 mm Hg

FOND D'OEIL :

O D : - Artères cuivrées.

O G : - Occlusion veineuse centrale rétinienne, avec :
 * Oedème papillo-rétinien.
 * Hémorragies en flammèche jusqu'à la moyenne
 périphérie.
 * Nodules dysoriques sus et sous papillaires.
 * Dilatation veineuse modérée.

CHAMP VISUEL (planche 11) :

O G : - Augmentation de la tache aveugle.
 - Scotomes temporal et nasal supérieur.

ANGIOGRAPHIE FLUORESCEINIQUE (photos 30 a) :

O G : - Hémorragies +++ du pôle postérieur.
 - Veines dilatées.
 - Hyperfluorescence papillaire.

CENTRAL 24 - 2 TEST DE SEUIL

DATE DE NAISSANCE 24-11-23

Planche 11

D.C.

CIBLE DE FIXATION CENTRALE

ID

III. BLANC. FOND 31.5 ASB

TAILLE TACHE-AVEUGLE III

VERRES +3 DS

DCX

DEG

DIAM. PUPILLAIRE

AV

REGIE SEUIL COMPLET

BUCHÉ

68

LETTRES POSEES 409

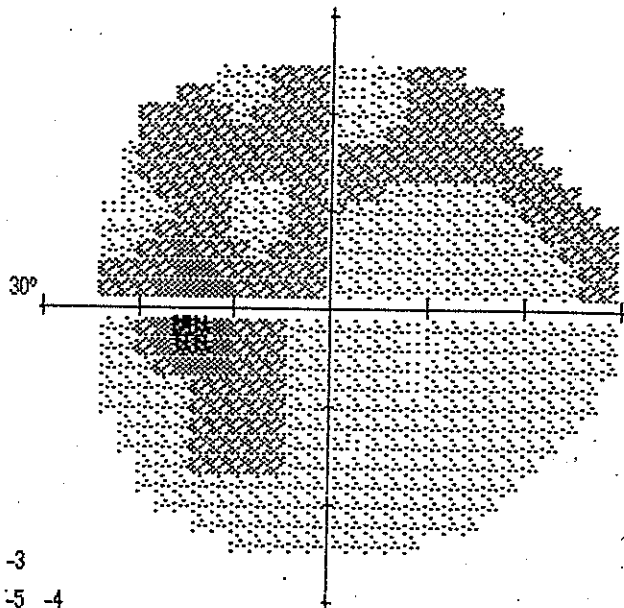
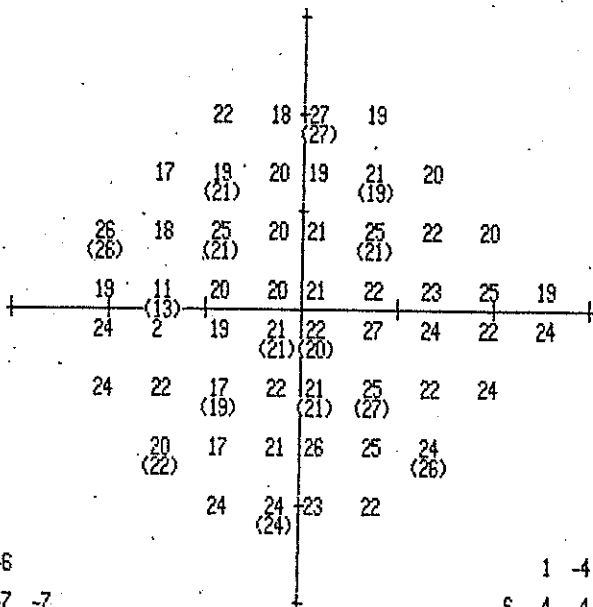
NOIS DE FIXATIONS 0/23

NOIS FAUS. POS. 0/8

NOIS FAUS. NEG. 0/10

00:12:22

23 DB



-2	-7	2	-6				
-9	-7	-7	-9	-7	-7		
-1	-10	-5	-9	-9	-7	-6	-6
-9	-10	-11	-10	-8	-6	-2	-6
-4	-11	-10	-10	-4	-6	-6	-1
-4	-7	-12	-8	-10	-5	-7	-3
-8	-12	-8	-3	-4	-3		
-4	-4	-5	-5				

1	-4	4	-3				
-6	-4	-4	-6	-5	-4		
2	-7	-3	-7	-6	-4	-4	-4
-6	-7	-8	-8	-6	-4	1	-3
-2	-9	-8	-8	-1	-3	-3	2
-1	-4	-9	-6	-7	-2	-4	-1
-5	-10	-6	-1	-1	0		
-1	-2	-2	-2				

DEVIATION INDIVIDUELLE

INDICES GLOBAUX

MD (MEAN DEVIATION) -7.03 DB P < 0.5%
= DEVIATION MOYENNE

PSD (PATTERN STAND. DEV.) 3.25 DB P < 5%
DEVIATION STANDARD INDIVIDUELLE

SF (SHORT TERM FLUCTUATION) 1.78 DB
FLUCTUATION A COURT TERME

CPSD (CORRECTED PSD) 2.63 DB P < 5%
DEVIATION STANDARD INDIVIDUELLE CORRIGEE

SYMBLES DE PROBABILITE

- ∴ P < 5%
- ⊗ P < 2%
- ⊠ P < 1%
- P < 0.5%

SYMBLES POUR L'ECHELLE DE GRIS

0.8	2.5	8	25	79	251	794	2512	7943	∞
0.1	1	3.2	10	32	100	316	1000	3162	10000
41	36	31	26	21	16	11	6	1	∞
50	40	35	30	25	20	15	10	5	∞

REV N

ALLERGAN HUMPHREY

D...C

Avant HD

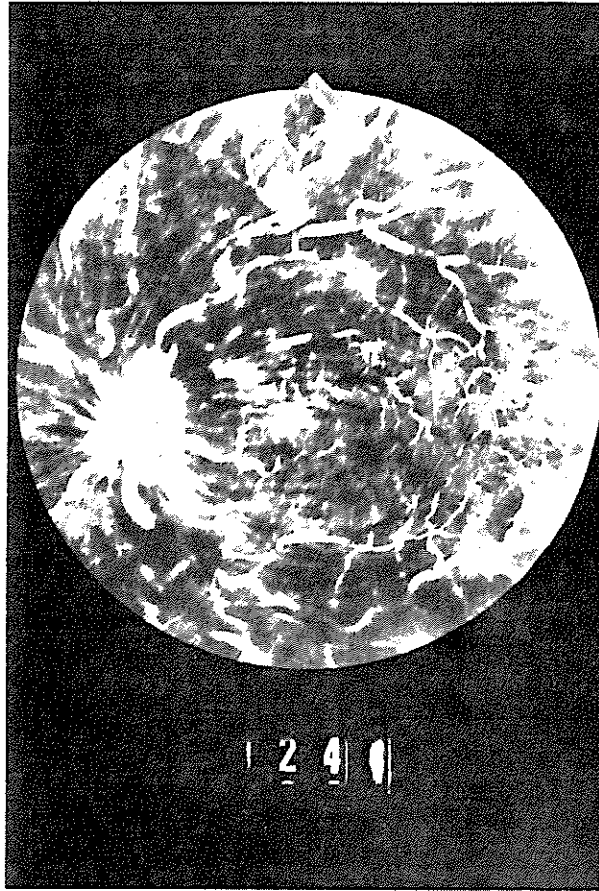


Photo 30 a

BIOLOGIE :

97

- Hématocrite : 40,1 %
- Plaquettes : 253 000 / mm³
- Vitesse de sédimentation : 4/12
- Bilan de coagulation : Temps céphaline activée : 30,5"
Rapport M/T : 1,09
INR : 1,02
Temps de Quick : 11, 4 "
Taux de prothrombine : 97%
- Glycémie : : 4,9 mmol/litre
- Cholestérolémie : : 4,2 mmol/litre
- Triglycéridémie : : 0,8 mmol/litre
- Urémie : : 9,4 mmol/litre
- Créatininémie : : 133 µmol/litre
- Uricémie : : 380 µmol/litre
- Ionogramme sanguin : Na : 142 mmol/litre
K : 4,3 mmol/litre
Cl : 106 mmol/litre
- Protides totaux : : 64 g/litre avec
électrophorèse des protides : normale

AUTRES EXAMENS :

- Scanner cérébral : normal.
- Groupage HLA : absence de spécificité HLA.
- B.W : négatif; Latex Waaler-Rose : négatif; recherche de cryoglobuline dans le sang négative.
- Examen Doppler des vaisseaux du cou :
 - * Plaques athéromateuses sur les carotides primitives, sans signe de sténose hémodynamique et d'occlusion, sur les trajets carotidiens et sur les artères sous-clavières.
 - * Les artères vertébrales étaient perméables.
- Echotomographie des carotides cervicales:
 - * Remaniements athéromateux importants, bilatéraux, avec des plaques étendues, très saillantes, dans la lumière, surtout sur les deux carotides primitives; et de taille paraissant moins importante à l'origine des deux carotides internes.
- Artériographie des troncs supra-aortiques :
 - * Carotide gauche : plaque athéromateuse postérieure à la partie initiale de la carotide interne.
 - * Carotide droite : petite plaque au même endroit, moins sténosante que du côté opposé.
 - * Discrète sténose ostiale de l'artère vertébrale droite.
 - * Perméabilité des deux siphons carotidiens et des deux vertébraux.

L'HEMODILUTION :

1^è séance réalisée sept jours après l'occlusion veineuse : prélèvement 500 ml et perfusion de 500 ml dextrans.
2^è séance identique faite le lendemain.

Ce cas a été vu récemment et, pour cette raison, le suivi n'a été possible que jusqu'à trois mois après l'hémodilution.

Après les explorations des vaisseaux du cou, une endartériectomie de la carotide gauche a été réalisée dans le service de chirurgie thoraco-vasculaire.

ACUITE VISUELLE :

AVANT HDN	APRES HDN	A 1 MOIS	A 3 MOIS
compte les doigts à 5 m	0,2	0,3	0,3

HDN = Hémodilution normovolémique

TENSION OCULAIRE :

Une hypertonie à 28 mmHg est apparue deux mois après le début de l'hémodilution et un traitement par TIMOPTOL • et DIAMOX • a été instauré.

FOND D'OEIL :

Persistance des hémorragies et de l'oedème rétinien.

CHAMP VISUEL : (planche 11 bis)

A trois mois : - atténuation des scotomes.
- tâche aveugle toujours agrandie.

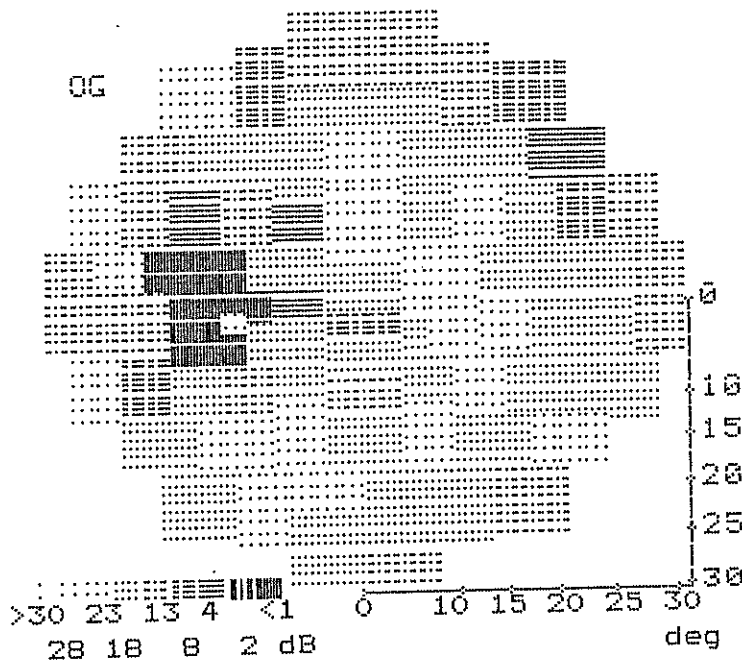
ANGIOGRAPHIE FLUORESCÉINIQUE : (photos 30 b et 30 c)

A trois mois : - persistance des hémorragies du pôle postérieur et de l'hyperfluorescence papillaire.
- apparition de zones de non perfusion en périphérie.

HEMATOCRITE :

AVANT HDN	APRES HDN	A 1 MOIS	A 3 MOIS
40,1	32,5	36,5	39,8

(exprimé en %)



Nombre de points programmes : 94
Nombre de mesures valides : 94
Nb. points entre 2 tests TA. : 5
Nombre de pertes de fixation : 0
Temps entre 2 stimuli (sec) : 2
Duree des stimuli (en sec) : 0.2
Sensibilite de depart (dB) : 23

D...C

Après HD

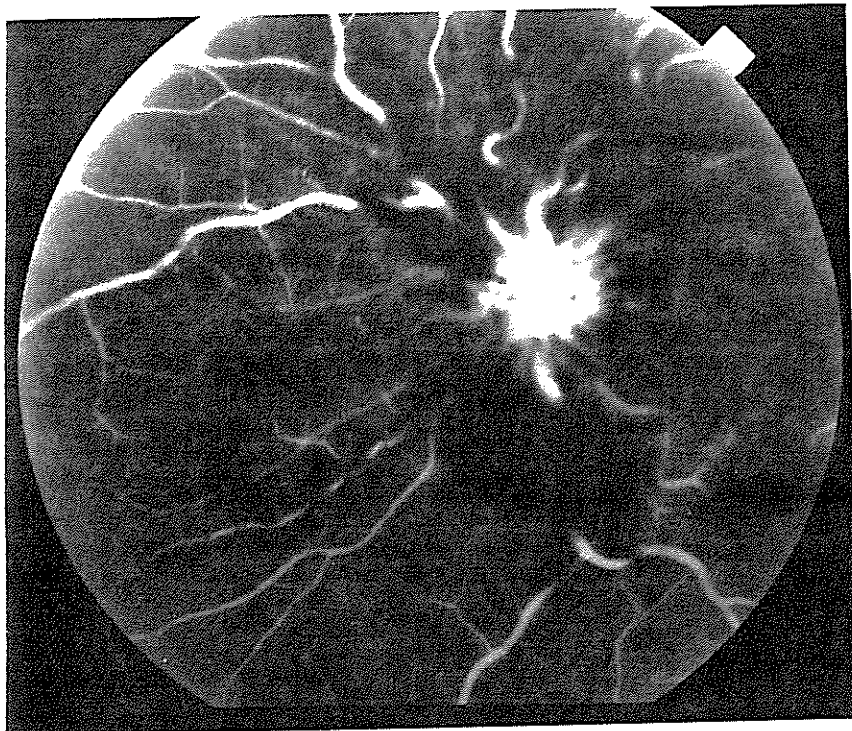


Photo 30 b

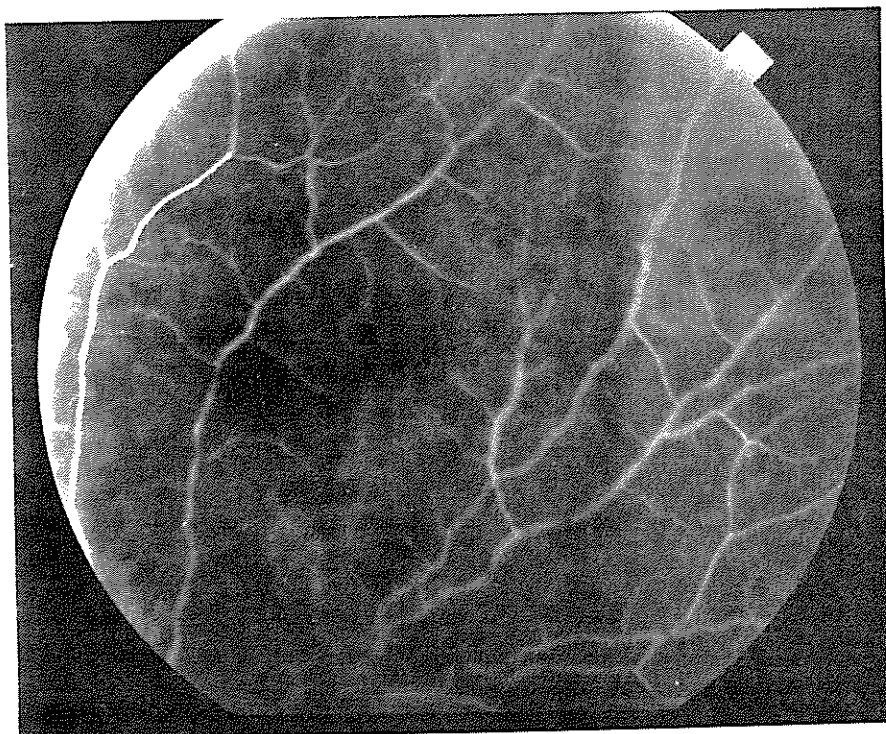


Photo 30 c

TRAITEMENTS ASSOCIES DE L'OCCLUSION VEINEUSE RETINIENNE.

- ASPEGIC 250•: 1 sachet par jour.
- PERSANTINE 75•: 1 cp trois fois par jour.
- DOXIUM•: 2 gel matin et soir.
- TORENTAL 400• : 2 cp par jour.
- Panphotocoagulation au laser.

CONCLUSION

Amélioration significative de l'acuité visuelle, qui se maintenait jusqu'à trois mois de recul.

Un traitement des facteurs de risque, un traitement étiologique (endartériectomie) et un traitement du glaucome étaient associés à l'hémodilution.

Une kératoconjonctivite bilatérale a été contractée, pendant l'hospitalisation. les nodules sous-épithéliaux cornéens, d'apparition secondaire, sont en partie responsables, de la faible augmentation de l'acuité visuelle.

Une panphotocoagulation au laser a été faite assez rapidement.

CAS N° 11FORME NON ISCHEMIQUE : O V C R O D

P...L

AGE : 63 ansSEXE: MasculinANTECEDENTS :- Généraux :

* Hypercholestérolémie traitée par
LIPANTHYL .

- Ophthalmologiques :

* O G perdu, il y a 25 ans, par accident
vasculaire (séquelles d'une occlusion de
la veine centrale de la rétine).

MOTIFS DE LA CONSULTATION :

- Flou visuel O D apparu 2 jours avant la
première consultation.

ACUITE VISUELLE : O D : Compte les doigts à 1,5 m.
 O G : Perception lumineuse.

EXAMEN A LA LAMPE A FENTE : O D G : Segments antérieurs normaux.

TENSION OCULAIRE : O D = 14 mm Hg
 O G = 18 mm Hg

O D G : - sous TIMOPTOL 0,25* matin et soir.

FOND D'OEIL :

O D : - Veines dilatées et tortueuses.
 - Quelques hémorragies punctiformes disséminées au pôle postérieur et en périphérie.

O G : - Dégénérescence maculaire.

CHAMP VISUEL : (planche 12)

O D : - Réduction périphérique importante.

ANGIOGRAPHIE FLUORESCÉINIQUE (photos 31 et 32) :

O D : - Temps bras-rétine > 20 ".
 - Hémorragies diffuses.
 - Dilatation veineuse modérée.
 - Pas de zone d'ischémie.

O G : - Dégénérescence maculaire atrophique.

CENTRAL 24 - 2 TEST DE SEUIL

DATE DE NAISSANCE 12-08-24

Planche 12

1 P.L.L

LUS III, BLANC, FOND 31.5 ASB TAILLE TACHE AVEUGLE III

CIBLE DE FIXATION CENTRALE IO

EGIE SEUIL COMPLET

VERRES +3.50 DS OCX DEG OTAM. PUPILLAIRE AV

VOIT

66

IONS POSEES 427

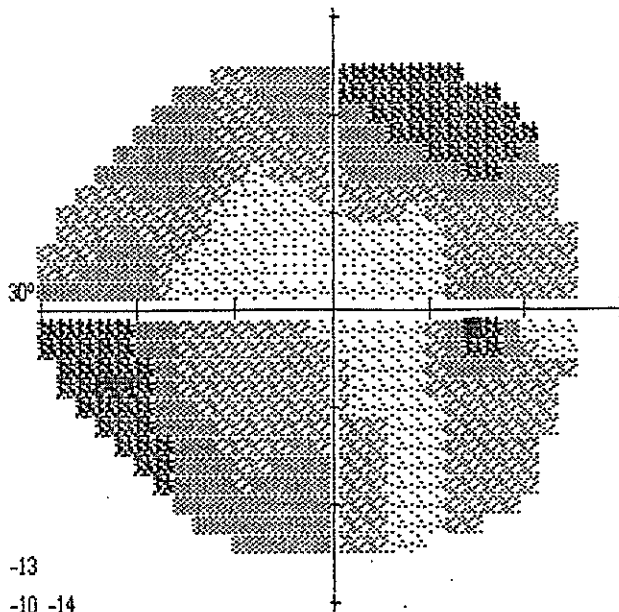
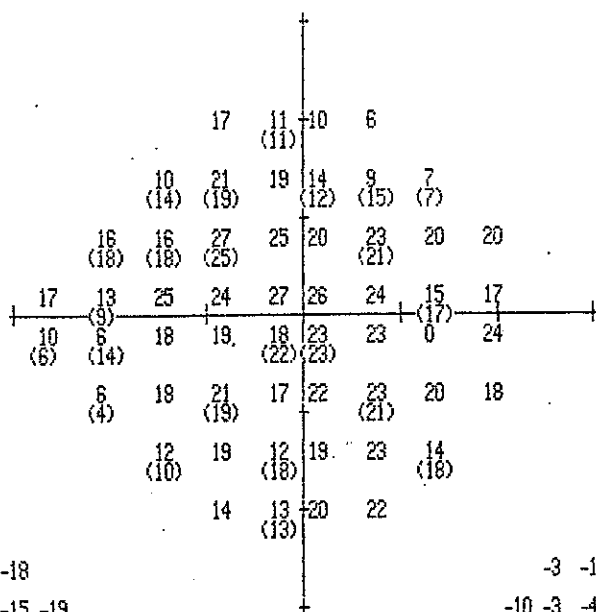
ES DE FIXATIONS 1/23

RS FAUS. POS. 0/11

RS FAUS. NEG. 1/13

00:12:34

IL: 26 DB



-8	-14	-15	-18
-15	-7	-9	-14
-10	-11	-4	-5
-16	-5	-7	-4
-7	-18	-12	-12
-22	-11	-11	-14
-17	-10	-14	-10
-13	-15	-8	-6

-3	-10	-10	-13
-10	-3	-4	-9
-5	-6	1	0
-3	-11	0	-2
-12	-13	-7	-7
-17	-6	-6	-9
-12	-5	-9	-5
-8	-10	-3	-1

DEVIATION INDIVIDUELLE

INDICES GLOBAUX

MD (MEAN DEVIATION) = DEVIATION MOYENNE	-10.04 DB	P < 0.5%
PSD (PATTERN STAND. DEV.) = DEVIATION STANDARD INDIVIDUELLE	4.56 DB	P < 2%
SF (SHORT TERM FLUCTUATION) = FLUCTUATION A COURT TERME	2.11 DB	P < 10%
CPSD (CORRECTED PSD) = DEVIATION STANDARD INDIVIDUELLE CORRIGEE	3.96 DB	P < 0.5%

ATION
E

::	██	██	██
██	::	██	██
██	██	::	██
::	██	██	::
██	██	██	██
██	██	██	██
██	██	██	██
██	██	██	██

SYMBLES DE PROBABILITE

- :: P < 5%
- ██ P < 2%
- ██ P < 1%
- ██ P < 0.5%

SYMBLES POUR L'ECHELLE DE GRIS

										SYM.
.8	2.5	8	25	79	251	794	2512	7943	2	ASB
.1	1	3.2	10	32	100	316	1000	3162	10000	
.41	36	31	26	21	16	11	6	1	50	DB
50	40	35	30	25	20	15	10	5		

REV N

HALLERGAN
HUMPHREY

BIOLOGIE :

102

- Hématocrite : 44 %
- Plaquettes : 291000 / mm³
- Vitesse de sédimentation : 4/15
- Bilan de coagulation : Normal
- Glycémie : 4,1 mmol/litre
- Cholestérolémie : 7,3 mmol/litre
- Triglycéridémie : 1,2 mmol/litre
- Urémie : 11,2 mmol/litre
- Créatininémie : 122 µmol/litre
- Uricémie : 240 µmol/litre
- Ionogramme sanguin : normal

AUTRES EXAMENS :

- Examen Doppler des vaisseaux du cou : Normal.

L'HEMODILUTION :

- 1^e séance réalisée 4 jours après l'affection :
prélèvement 500 ml et perfusion de 500 ml dextran.
- 2^e séance identique 3 jours après la 1^e.
- 3^e séance faite 10 jours après la 1^e : prélèvement
250 ml et perfusion de 250 ml dextran.
- 4^e séance faite une semaine après la précédente :
identique à la précédente.

ACUITE VISUELLE :

AVANT HDN	APRES HDN	A 1 MOIS	A 3 MOIS	A 6 MOIS	A 1 AN
compte les doigts à 1,5 m	0,3	0,6	0,6	0,6	0,6

HDN = Hémodilution normovolémique

FOND D'OEIL :

1 mois après l'hémodilution, les veines étaient moins dilatées et les hémorragies moins nombreuses.

A 3 mois : - Les hémorragies du pôle postérieur avaient disparu et il n'existait plus que des hémorragies, parsemant toute la périphérie, à partir des arcs vasculaires du pôle postérieur.
- Il existait une légère pâleur papillaire et la macula était normale.

A 6 mois : Il persistait encore quelques points hémorragiques en extrême périphérie, au delà de l'équateur.

A 1 an : Normalisation du fond d'oeil.

CHAMP VISUEL :

Normal, 3 mois après l'hémodilution.

ANGIOGRAPHIE FLUORESCINIQUE : (photo 33)

A 6 mois : - Bonne perfusion chorio-rétinienne.
- Absence de retard circulatoire.
- Pas de zone d'ischémie, ni de néo-vaisseau.
- Pas d'oedème.

HEMATOCRITE :

AVANT HDN	APRES HDN	A 1 MOIS	A 3 MOIS	A 6 MOIS	A 1 AN
44	35,8	37,3	38,8	42,6	43,7

(exprimé en %)

P...L

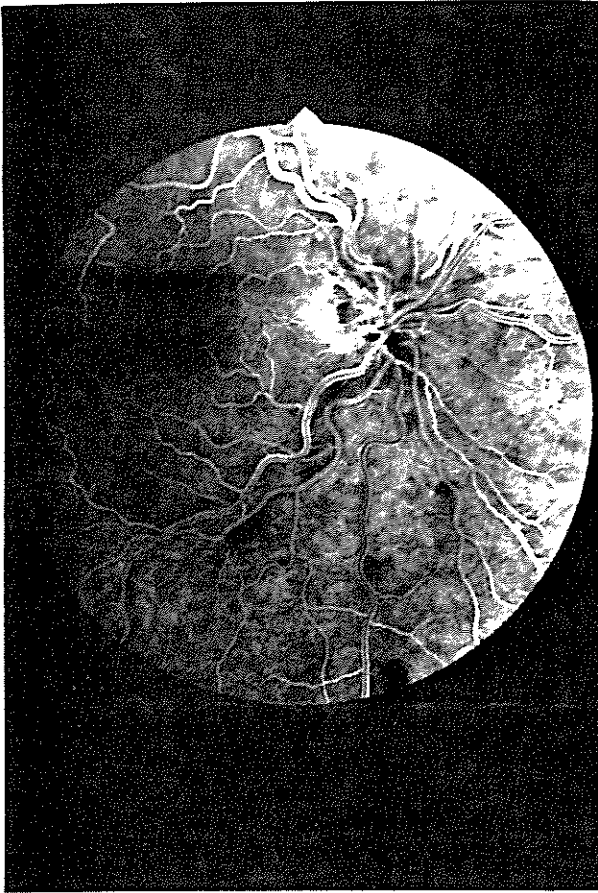


Photo 31 OD Avant HD

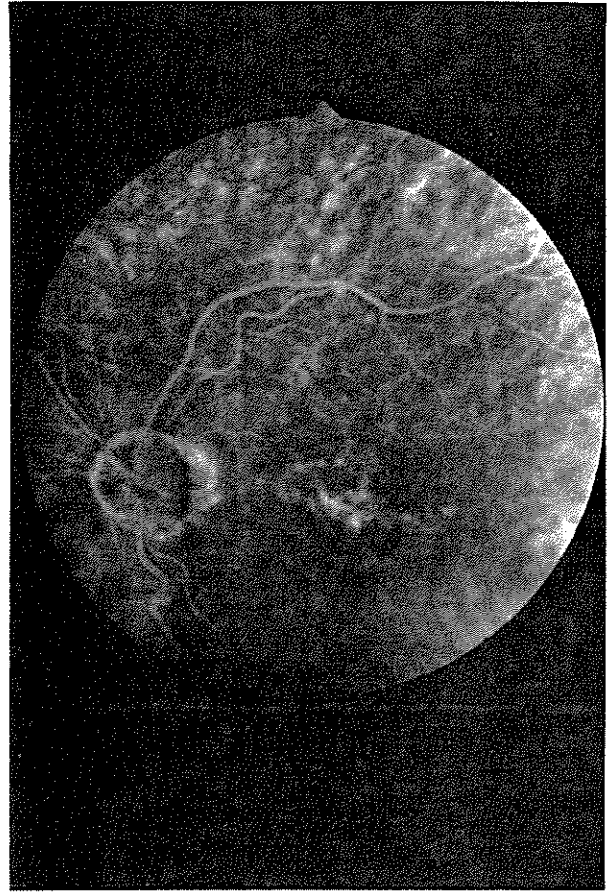


Photo 32 OG Avant HD

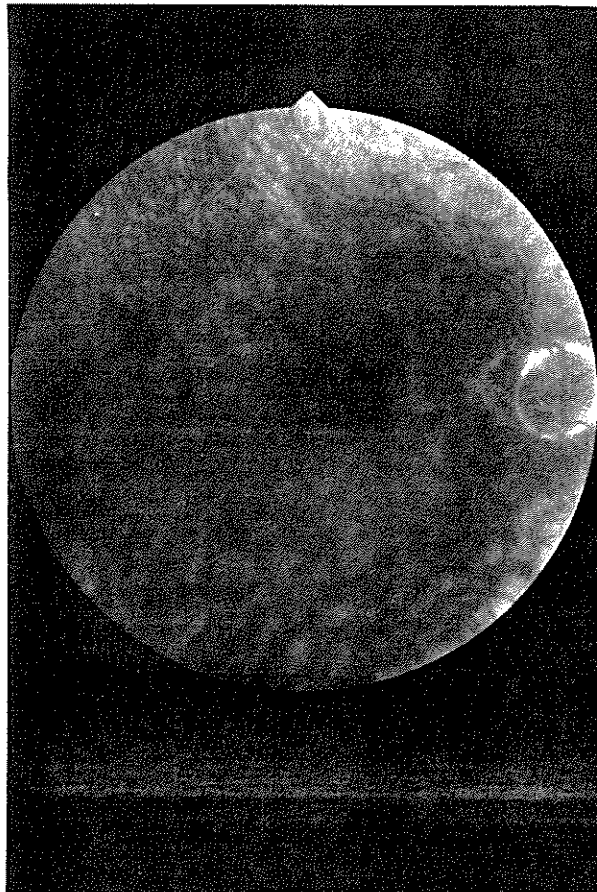


Photo 33
OD
A 6 mois de l'HD

TRAITEMENT ASSOCIE A L'OVCR :

- PERSANTINE• un cp, deux fois par jour.
- SERMION• une gélule, trois fois par jour.
- ISKEDIL 50 matin et soir.

Il est à noter que ces trois médicaments étaient pris bien avant la survenue de l'OVCR de l'oeil droit.

CONCLUSION

Amélioration significative de l'acuité visuelle précocement.

Atteinte controlatérale, 25 ans après le premier oeil.

Traitement des facteurs de risque.

Sur les 13 yeux, nous avons obtenu 8 améliorations de l'acuité visuelle, 4 cas avec acuité visuelle stable et 1 cas avec acuité visuelle diminuée un an après le début de l'hémodilution.

A) En fonction de l'oeil atteint :

8 yeux droits et 5 yeux gauches atteints (2 cas bilatéraux).

B) En fonction de la forme topographique :

- Un oeil atteint de préthrombose de la veine temporale inférieure de la rétine (cas bilatéral avec atteinte d'occlusion veineuse centrale de la rétine controlatérale).
- 11 yeux atteints d'occlusion de la veine centrale de la rétine (OVCR).
- 1 oeil atteint d'occlusion de branche veineuse (concernant la veine temporale supérieure).

C) Selon le sexe :

* 8 hommes et 3 femmes.

D) Selon l'age :

- * 2 sujets de < 50 ans.
- * 1 sujet de 50 à 59 ans.
- * 7 sujets de 60 à 69 ans.
- * 1 sujet de > 70 ans.

Age moyen : 59,73 ans avec minimum de 40 ans et maximum de 71 ans.

Prédominance du groupe 60-69 ans.

E) En fonction de la forme anatomo-clinique :

- * 8 formes non-ischémiques (dont les deux cas bilatéraux):
 - . 1 préthrombose de branche veineuse (temporale inférieure).
 - . 7 OVCR.
- * 5 formes ischémiques :
 - . 4 OVCR.
 - . 1 occlusion de branche veineuse.

Les cas bilatéraux ont toujours présenté la même forme anatomo-clinique aux deux yeux.

F) Selon le délai de consultation :

- Délai de consultation \leq 15 jours : 9 yeux dont 5 avec amélioration de l'acuité visuelle, 3 avec acuité visuelle stable, et 1 avec acuité visuelle diminuée.

- Délai de consultation $>$ 15 jours : 4 yeux dont 3 avec amélioration de l'acuité visuelle et 1 avec acuité visuelle stable.

- L'hémodilution normovolémique doit être réalisée quelque soit l'ancienneté de l'occlusion.

G) Selon les facteurs de risque :

- Hypertension artérielle : 2 sujets (18,2 %).
- Hypercholestérolémie : 4 sujets (36,4 %).
- Diabète : 3 sujets (27,3 %).
- Hyperuricémie 2 sujets (18,2 %)
- Hypertriglycémie : 1 sujet (9,1 %).
- Antécédent d'OVCR controlatérale : 2 sujets (18,2 %).
- Glaucome chronique : 2 sujets (18,2 %).
- Polyglobulie : 1 sujet (9,1 %).

(%) : pourcentage par rapport à la population étudiée.

Certains sujets ayant plusieurs facteurs de risque associés, la répartition était la suivante :

- 0 facteur de risque : 3 sujets.
- 1 facteur de risque : 3 sujets.
- 2 facteurs de risque : 2 sujets.
- 3 facteurs de risque : 2 sujets.
- 4 facteurs de risque : 1 sujet.

Au moins un facteur de risque était présent chez 8 des 11 sujets, d'où l'importance du traitement de tout facteur de risque.

H) Evolution de l'acuité visuelle :

L'amélioration de l'acuité visuelle était considérée comme significative si elle était d'au moins de 0,2.

1) Analyse globale :

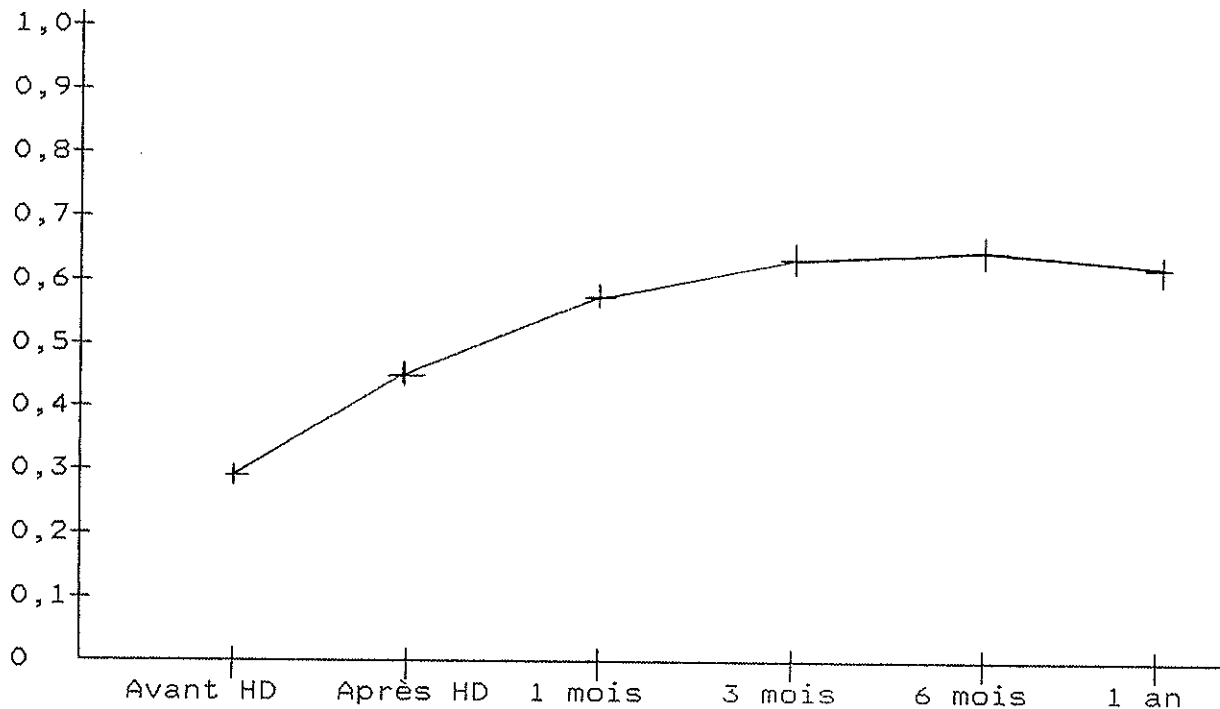
Acuité visuelle moyenne :

Avant HD	Après HD	A 1 mois	A 3 mois	A 6 mois	A 1 an
0,29	0,45	0,58	0,63	0,65	0,62

Le gain d'acuité visuelle était relativement précoce et devenait significatif à un mois de l'hémodilution. Ce gain se maintenait un an après.

Il n'y avait plus d'amélioration de l'acuité visuelle à partir d'un mois après l'hémodilution.

Le gain d'acuité visuelle moyenne au bout d'un an, par rapport à l'acuité visuelle initiale, était de 0,33.



Evolution de l'acuité visuelle moyenne globalement.

2) Selon la forme anatomo-clinique.

a) *Forme ischémique.*

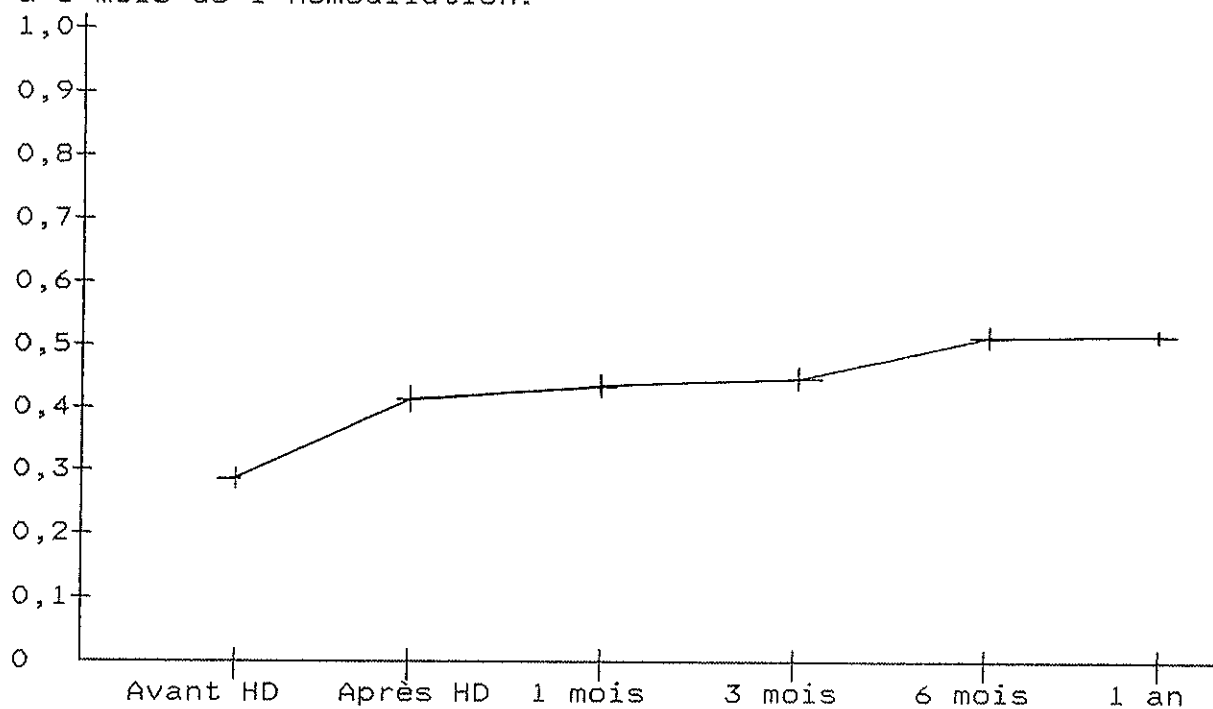
Cette forme concernait 5 yeux.

Acuité visuelle moyenne :

Avant HD	Après HD	A 1 mois	A 3 mois	A 6 mois	A 1 an
0,29	0,42	0,44	0,46	0,52	0,52

L'amélioration de l'acuité visuelle était progressive pour atteindre, au bout d'un an, un gain de 0,23 par rapport à l'acuité visuelle initiale.

Le gain d'acuité visuelle était significatif, tardivement, à 6 mois de l'hémodilution.



Forme ischémique : évolution de l'acuité visuelle.

b) *Forme non ischémique.*

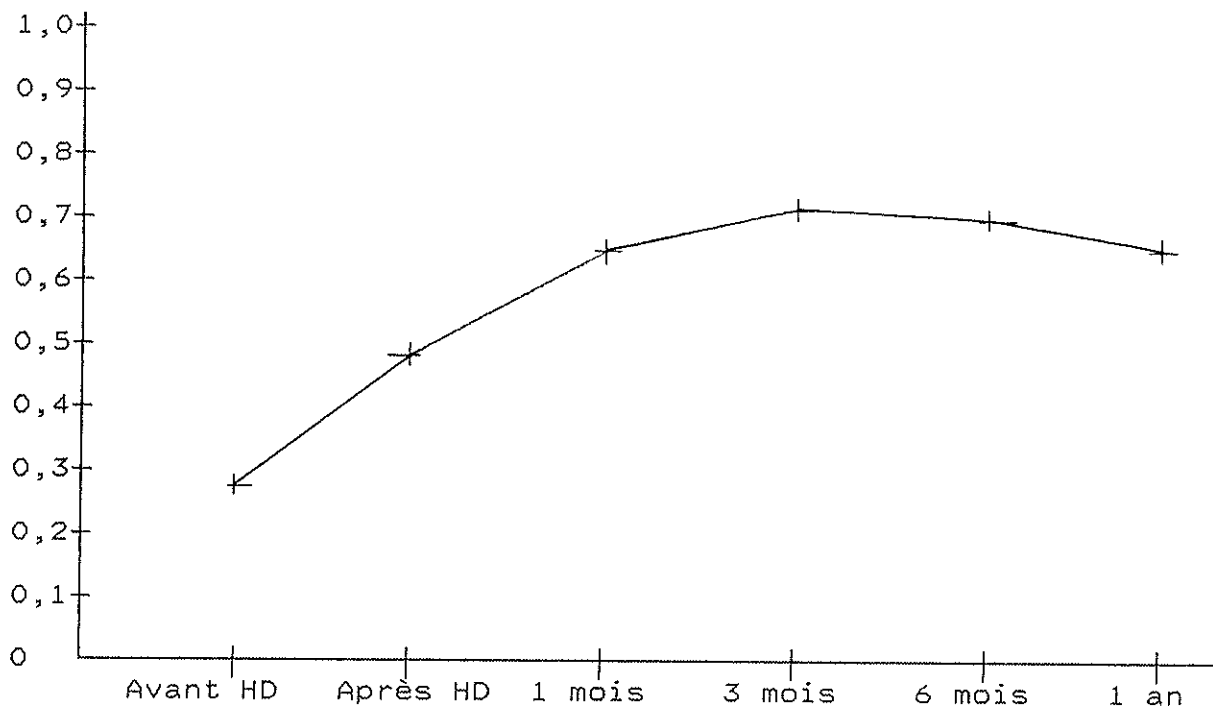
Cette forme concernait 8 yeux.

Acuité visuelle moyenne :

Avant HD	Après HD	A 1 mois	A 3 mois	A 6 mois	A 1 an
0,28	0,48	0,65	0,71	0,70	0,66

Le gain d'acuité visuelle à 1 an était de 0,38 par rapport à l'acuité visuelle initiale.

L'amélioration de l'acuité visuelle était significative dès les premières séances d'hémodilution et continuait à progresser jusqu'à 3 mois après. par la suite, l'acuité visuelle moyenne a chuté légèrement.



Forme non-ischémique : évolution de l'acuité visuelle.

I Evolution ophtalmologique et angiographique :

1 Nodules dysoriques :

Ces nodules étaient présents dans quatres cas seulement. Leur disparition étaient précoce et ils n'avaient jamais persisté au delà d'un mois. C'était un des éléments du fond d'oeil qui disparaissait le premier. Ceci pourrait expliquer que ces nodules n'avaient pas été notés dans les cas vus tardivement.

2 Les hémorragies rétiniennes :

Les hémorragies étaient souvent plus abondantes dans les formes ischémiques que dans les formes non-ischémiques.

Ces hémorragies diminuaient rapidement un mois après le début de l'hémodilution et ils disparaissaient dans la majorité des cas 6 mois après.

La résorption des hémorragies avait permis la photocoagulation au laser de façon précoce dans les formes ischémiques.

3 L'œdème papillo-rétinien :

Sous hémodilution, l'œdème papillaire régressait rapidement et disparaissait dans la majorité des cas 3 mois après l'hémodilution.

Quant à l'œdème maculaire, l'hémodilution n'a eu aucun effet de prévention sur sa survenue.

4 La dilatation veineuse :

La dilatation veineuse avait tendance à diminuer. Elle persistait quand même jusqu'à un an dans la plupart des cas.

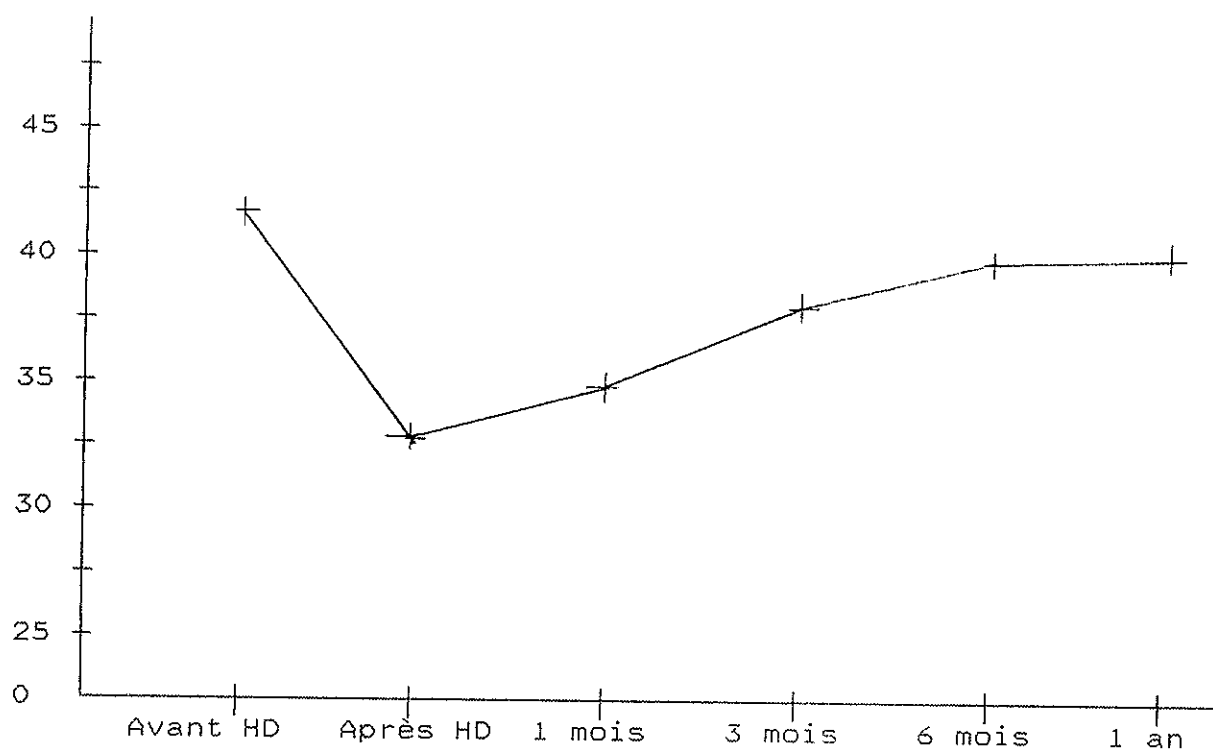
C'était un des éléments du fond d'oeil qui disparaissait le dernier.

J Evolution de l'hématocrite

Valeurs moyennes (à l'exclusion du cas n°1 qui avait exceptionnellement une hématocrite initiale de 65,1% qu'on a ramené qu'à 45,8% par l'hémodilution).

Avant HD	Après HD	A 1 mois	A 3 mois	A 6 mois	A 1 an
41,7	33,2	34,8	38,1	40,0	40,7

L'hématocrite remontait assez rapidement après les séances d'hémodilution et revenait dans tous les cas au niveau initial.



Evolution de l'hématocrite

K Evolution du champ visuel :

Dans les cas où les déficits campimétriques ont été notés, on avait assisté à une diminution de ces déficits assez précocement voire leurs disparitions sous hémodilution.

CHAPITRE III
COMMENTAIRES

Les résultats obtenus dans cette étude montrent l'efficacité de l'hémodilution normovolémique dans le traitement des occlusions veineuses rétiniennes. Ces résultats coïncident avec d'autres études réalisées antérieurement (3, 5, 19, 34, 45, 56-61, 120, 151, 152).

A TECHNIQUES D'HEMODILUTION NORMOVOLEMIQUE.

Le protocole du traitement varie d'un auteur à l'autre :

- Hansen abaisse l'hématocrite à 30-35% pendant six semaines (55-61) avec du dextran 40000.
- Brunner maintient l'hématocrite à 30-35% pendant 4-6 semaines avec de l'albumine humaine à 5% (18).
- Danisevskis utilise du dextran 40000 pour abaisser l'hématocrite à 30-35% (34).
- Gallasch diminue l'hématocrite à 30% pendant 6-8 semaines en utilisant le plasmatonine de poids moléculaire 450000 (45).
- Arnaud utilise le dextran 40000 pour maintenir l'hématocrite aux alentours de 0,28 (3).

La majorité des auteurs sont d'accord pour utiliser le dextran 40000 qui est le seul à diminuer la viscosité relative du sang alors que tous les autres, à l'exception des solutions d'albumine, augmentent cette viscosité. De plus, il possède une action anti-sludge et anti agrégante.

Le taux d'hématocrite doit se maintenir entre 0,28-0,30 pour certains et 0,30-0,35 pour d'autres. Néanmoins, Hansen a remarqué que le taux de 32% garantit une fluidité sanguine maximale.

Notre technique était peu différente de celle des autres auteurs. Nous avons utilisé du dextran 40000 dans la majorité des cas ; dans un cas, nous avons utilisé du plasmagel chez un sujet de plus de 70 ans, et dans un autre cas, nous avons utilisé du Ringer car il existait une insuffisance rénale modérée. Le taux d'hématocrite a été ramené à 30-35% et maintenu pendant 3 à 4 semaines sauf pour deux sujets chez qui l'hémodilution a été prolongée pendant 3 mois car il existait un oedème papillaire persistant.

B ACUITE VISUELLE.

Elle est un critère subjectif mais aussi le plus important pour les malades.

Toutes formes confondues, nous avons obtenu une moyenne de 0,33 de gain d'acuité visuelle ; ce qui est observé en moyenne par les autres auteurs (voire tableau 6) : de 0,10 pour Brunner à 0,40 pour Arnaud.

Le nombre de malades ayant une amélioration de leur acuité visuelle est assez élevé (61%) et ce taux coïncide également avec ceux des autres auteurs (19, 45, 58), nous n'avons pas constaté plus d'amélioration quand le délai de consultation était court (≤ 15 jours).

Beaucoup d'auteurs ont noté une amélioration plus importante dans les formes ischémiques. Dans notre étude, le gain d'acuité visuelle était rapidement obtenu dans les formes non ischémiques. Dans les formes ischémiques, il n'existait pas d'amélioration significative au cours du premier mois. Le gain d'acuité visuelle était plus important par la suite. Il nous semble que l'hémodilution devrait être poursuivie pendant un mois au moins même s'il n'existe pas d'amélioration visuelle précoce. Yague et Aubry (5, 152) ont observé la même évolution.

L'évolution spontanée des occlusions veineuses rétiniennes ischémiques étant de mauvais pronostic, l'hémodilution semble avoir une efficacité certaine sur l'acuité visuelle.

C OPHTALMOSCOPIE ET ANGIOGRAPHIE.

Sous hémodilution, les hémorragies se résorbaient rapidement (à 1 mois de l'hémodilution normovolémique) dans notre étude. C'est ce qu'ont remarqué d'autres auteurs (19, 45, 58).

La dilatation veineuse persistait assez longtemps.

La survenue d'un oedème maculaire cystoïde est possible malgré l'hémodilution (56).

Quant au temps artério-veineux, nous ne l'avons malheureusement pas mesuré dans la majorité des cas. Ce temps est pourtant capital pour Hansen (60) qui a noté une nette amélioration de ce temps sous l'hémodilution et est le témoin d'une amélioration de la micro-circulation.

L'hémodilution est efficace dans toutes les formes anatomo-cliniques mais ne prévient ni le glaucome néovasculaire (34), ni l'oedème maculaire-cystoïde. Gallasch a même noté une augmentation de la néovascularisation irienne (46) chez les malades hémodilués. La panphotocoagulation doit systématiquement être employé dans les formes ischémiques.

D PARTICULARITES DE CETTE ETUDE.

Notre étude comportait deux cas bilatéraux sur le petit nombre de sujets et les deux cas ont évolué favorablement aux deux yeux. L'atteinte fonctionnelle était toujours asymétrique au départ et l'évolution de même. La forme anatomo-clinique était toujours la même aux deux yeux chez le même malade (cas 1 & 7).

Deux cas particuliers (cas 2 & 11) de bilatéralisation secondaire, 7 ans et 25 ans après l'atteinte du premier oeil ont subi l'hémodilution normovolémique avec des bons résultats malgré l'atteinte sévère du premier oeil.

Concernant les contre-indications relatives, nous avons pu appliquer l'hémodilution chez une insuffisance respiratoire sévère avec polyglobulie et chez une insuffisance rénale en prenant des précautions particulières (hémodilution plus progressive et sur une période plus longue).

Les anticoagulants sont peu efficaces dans le traitement des occlusions veineuses rétiniennes (49) cette constatation est confirmée par notre étude. Un cas était sous Calciparine (cas n°1 : atteinte bilatérale avec insuffisance respiratoire et polyglobulie) et un cas était sous anti-vitamine K (cas n°4). L'évolution de ces deux cas était favorable sous hémodilution. Dans les deux cas, les sujets étaient sous anticoagulant pour une autre cause au moment de la constitution de l'occlusion veineuse rétinienne.

. Malgré le peu de sujets que comporte cette étude, nous avons pu analyser l'évolution de deux cas bilatéraux sous hémodilution et deux cas de bilatéralisation largement décalée dans le temps. Aucune étude antérieure sur l'hémodilution mentionne des cas bilatéraux. Il faut émettre certaines réserves sur cette étude car le nombre de cas étudiés était limité et l'étude n'était pas randomisée. Quoiqu'il en soit, l'amélioration du pronostic visuel attribuée à l'hémodilution est confirmée. De plus, d'autres auteurs l'ont constatée sur de plus grandes séries.

AUTEURS	Nb de cas	Formes d'occlusion	Nb de malades avec amélioration	Nb de malades avec aggravation	A.V initiale moyenne	A.V finale moyenne	Gain d'A.V
DANISEUSKS (34) 1983	17	OVCR	70%	6%	0,21	0,37	0,16
BRUNNER (19) 1984	72	OBVR et OVCR	100%	0%	0,40	0,50	0,10
GALLASH (45) 1984	21	OVCR	33%	10%	0,40	0,67	0,27
HANSEN 1985(57)	21	OBVR	45%	0%	0,29	0,52	0,23
1985(56)	19	OVCR : F.non-isché	41%	6%	0,40	0,40	0,00
1987(58)	30	OVCR : F.isché	43%		0,09	0,22	0,13
	37	OVCR : F.non-isché	17%				
	20	OVCR : F.isché	65%				
	20	OVCR : F.non-isché	15%				
1988(59)	35	OBVR	54%				
1989(60)	13	OVCR : F.non-isché	46%	14%	0,42	0,58	0,16
1989(61)	48	OVCR : F.non-isché	27%		0,45	0,52	0,07
	35	OVCR : F.isché	48,5%		0,10	0,22	0,12
PEDUZZI 1986(115)	11	OVCR	54,5%	0%			
ARNAUD - POUPARD 1986(3,120)	10	OBVR+OVCR			0,38	0,78	0,40
AUBRY-T 1988(5)	38	OBVR+OVCR			0,34	0,75	0,41
YAGUE 1990(152)	18 32	OBVR+OVCR : FI OBVR+OVCR : FNI					environ 0,3 0,4 à 0,5
WOLF 1991(151)	19	OBVR+OVCR	52%		0,35	0,50	0,15
NOTRE ETUDE	13	OBVR+OVCR	61%	7%	0,29	0,62	0,33

CONCLUSION

L'H.D.N. entraîne une amélioration du pronostic visuel des O.V.R.

En respectant les deux contre-indications absolues que représentent l'anémie sévère et les thrombocytémies, ce traitement peut être appliqué sans complication grave dans toutes les formes cliniques d'O.V.R.

Cette thérapeutique est basée sur les propriétés rhéologiques, adaptées à la pathologie des O.V.R.

Elle agit sur la microcirculation en diminuant la viscosité du sang total et de ce fait améliore l'oxygénation tissulaire rétinienne. La déformabilité des globules rouges et la fragmentation des rouleaux d'hématies y contribuent.

Le dextran 40000 était le mieux adapté à cette thérapeutique par son effet anti-sludge et anti-agrégant plaquettaire.

L'acuité visuelle est améliorée quelque soit la forme anatomo-clinique et l'amélioration est maintenue à 1 an.

Cette amélioration est précoce dans les formes non-ischémiques, elle est plus tardive et plus progressive dans les formes ischémiques. L'évolution est également favorable dans les cas bilatéraux ou bilatéralisés secondairement.

De réalisation simple, l'H.D.N. doit occuper une place importante dans le traitement des O.V.R.

BIBLIOGRAPHIE .

1. ALGAN B.
Le traitement médical des thromboses veineuses rétiniennes.
Bull. Soc. Belge Ophtalmol. 1983; 201: 15-21.
2. ALMEIDA A., GENETET B., SCHRIJEN F. et Coll.
L'hyperviscosité des insuffisants respiratoires en décompensation. Action du Rhéomacrodex.
Problèmes de réan. Nancy, 1967, 1 vol. pp 433-436.
3. ARNAUD B., DUPEYRON G., BLOISE L., POUPARD P.,
MALRIEN C., ELEDJAM JJ., D'ATHIS F.
Traitement des occlusions veineuses rétiniennes par
hémodilution aiguë normovolémique.
Ophtalmologie 1987; 1, 2 : 167-170.
4. ATMACA LS.
Traitement par photocoagulation des occlusions de la
veine centrale de la rétine.
Bull.Soc. Ophtalmol. Fr. 1985; 85 : 357-360.
5. AUBRY-TOURNON I.
Intérêt de l'hémodilution normovolémique par dextran
dans le traitement des occlusions veineuses
rétiniennes.
Thèse méd. 1988, Montpellier I.
6. BALLANTYNE AJ., MICHAELSON IC:
Textbook of the fundus of the eye.
E.S. Livingstone edit., London, 1962 and Edinburg,
1970, 721 p. (2^e edit.).
7. BEC P., ARNE JL., MATHIS A. et Coll.
Hémorragie choroïdienne et vitrénne au cours du
traitement d'une thrombose de la veine centrale de la
rétine par le streptokinase.
Bull. Soc. Ophtalmol. Fr. 1980; 80 : 607-9.
8. BERGENTZ JE.
Effet du dextran sur les phénomènes de la coagulation
et d'hémostase.
Anesth. Anat. Réan. 1976 ; 33(4) : 473-476.
9. BERROD JP., RASPILLER A., STOLTZ JF.
Etude de la viscosité sanguine à la phase aiguë et
chronique de l'occlusion veineuse rétinienne.
Bull. Mém. Soc. Fr. Ophtalmol. 102^e année. Congrès
1990 Acta p. 37.
10. BERTONI G., BONAVIA L., BLINI M., BRAMANTE MA.,
DRAGHI ME., SALVETTI F.
Histoire naturelle des occlusions des branches
veineuses rétiniennes.
Bull. mém. Soc. Fr. Ophtalmol. 1984; 95 : 329-332.

11. BLOISE L.
Traitement des occlusions veineuses rétiniennes par
hémodilution.
Thèse médecine 1895, Montpellier.
12. BONAMOUR G.
Attitude thérapeutique en présence d'une thrombose de
la veine centrale de la rétine.
Ann. Occul. (Paris) 1968; 201 : 185-190.
13. BRANCH VEIN OCCLUSION STUDY GROUP.
Argon laser photocoagulation for macula edema in
branch vein occlusion.
Am. J. ophthalmol. 1984; 98 (3) : 271-282.
14. BRAZIER J, COOPER N, HALONEY JU, BUCKBERG .
Acute normovolemic anemia : effect on the adequacy
and distribution of coronary blood flow.
Surg. Forum 1973 ; 24 : 203.
15. BROWN GC, SHAH HG, MAGARGAL LE, SAVINO PJ.
Central retinal vein obstruction and carotid artery
disease.
Ophthalmology 1984 ; 91(12) : 1627-1633.
16. BROWN GC.
Central retinal vein obstruction diagnosis and
managment.
Ophthalmic annu. 1985 ; 1 : 65-97.
Appleton-Century. Crofts, Horwalk., 1985 : Vol 1, 65-
97.
17. BRUNNER R, HEINEN A, KONEN W, GAEHTGENS P.
Isovolamische Hamodilution mit Humanalbumin als
therapie bei retinalem Durchblutungsstorungen.
Fortschs. ophthalmol. 1983 ; 80(2) : 168-172.
18. BRUNNER R, HEINEN A, KONEN W, GAEHTGENS P, HOSSMANN V
Therapy of occlusive disease of retina by
pentoxifyllin, isovolemic hemodilution with albumine
and hypervolemic hemodilution with dextran. A
randomized double blind study.
Clin. Hemorrhoeol. 1983 ; 3 : 232.
19. BRUNNER R, HEINEN W, HOSSMANN V, GAEHTGENS P.
Haemorheological treatment of retinal occlusive
vessel disease.
A randomised double blind study.
Fortschr, ophthalmol. 1984 ; 81 (5) : 440-443.
20. BRUNNER R, HEINEN A, KONEN W.
Indications, contraindications and therapeutic
risk by hemodilution regarding hypertension,
cardiac insufficiency and coronary disease.
82. tag. dtsh, ophtalmol. ges ; Frankfurt.
M.Fortsh ophthalmol. 1985 ; 6 : 622-624.

21. BYGDEMAN S, ELIASSON R.
Effect of dextrans on platelet adhesiveness and aggregation.
Scand. J. Clin. Lab. invest. 1967; 20(1) : 17-23.
22. BYGDEMAN S, WELLS R.
Studies on platelet adhesiveness, blood viscosity and the microcirculation in patients with thrombotic disease.
J. Atheroscl. Res. 1969 ; 10 : 33-39.
23. CHAINE G, TOLUB O, FRANCAIS C, COSCAS G.
Éléments de pronostic défavorable des occlusions de la veine centrale de la rétine de type oedémateux.
Bull. mém. Soc. Fr. ophtalmol., 1985; 96 : 403-406.
24. CHALAL PS, FALLON TJ, KOHNER EM.
Measurement of blood retinal barrier function in central retinal vein occlusion.
Arch. ophtalmol., 1986 ; 104, 4 : 554-557.
25. CHAO. CHAN C, GREEN WR, RICE TA.
Experimental occlusion of the retinal vein.
Graefe's Arch clin Exp. ophtalmol., 1986 ; 224, 6 : 507-512.
26. CHEW EY, GRAHAM E, TROPE GE, BRIAN J, MITCHELL.
diurnal intra ocular pressure in young adults with central retinal vein occlusion.
Ophthalmology., 1987 ; vol 94, n° 12 : 1545-1549.
27. COGAN DG, KUWABARAT.
Retinal vessels.
Anatomy XX international Congress of ophtal. Munich, international Congress., 146, 95-103 ; 1966.
28. CORDIER J, RASPILLER A, BOWYER, VOUTERS M.
Intérêt des perfusions itératives de dextran de poids moléculaire bas dans le traitement au long cours des occlusions veineuses rétiniennes.
Bull. Soc. ophtalmol. Fr., 1978 ; 78 (11) : 795-799.
29. COSCAS G, DHERMY P.
Occlusions veineuses rétiniennes.
Rapport Société Française d'Ophtalmologie, Masson, Paris 1978.
30. COSCAS G, GAUDRIC A, SOUBRANE G, LANDIER D.
Occlusion de la veine centrale de la rétine à type de capillaropathie ischémique et prévention du glaucome néovasculaire.
Bull. Soc. ophtalmol. Fr. 1977 ; 77 : 923-928.

31. COSCAS G, SOUBRANE G.
Occlusions veine centrale de la rétine :
anticoagulants et fibrinolytiques (urokinase) :
premiers résultats d'une étude randomisée.
Bull. Soc. Ophtalmol.Fr., 1978 ; 78 : 737-742.
32. COSCAS G.
Occlusions veineuses rétiniennees.
Revue du Praticien 1983 ; 33 : 2526-36.
33. COZETTE P, GAILLARD S, ROSE E, CARNIELO M.
Les effets rhéologiques de l'hémodilution
normovolémique.
Ann. Anesth. Fr., 1979 ; 9 : 775-783.
34. DANISEVSKIS P, HANSEN LL, ARNTZ HR, HOVENER G,
WIEDERHOLT M.
Treatment of central retinal vein occlusion by
isovolemic hemodilution and photocoagulation.
Fortschr ophthalmol., 1983 ; 80, 2 : 173-175.
35. DODSON PM, KRITZINGER EE.
Underlying medical conditions in young patients
and ethnic differences in retinal vein occlusion.
Proceeding of the annual Congress of the
ophthalmological Society of the united Kingdom,
April, 11-13, 1984, trans. ophthalmol. Soc. UK.,
1985 ; 104, 2 : 114-119.
36. DODSON PM, KUBICKI AJ, TAYLOR KG, KRITZINGER EE.
Medical conditions underlying recurrence of
retinal vein occlusion.
Br. J. ophthalmol., 1985 ; 69,7 : 493-496.
37. DUPEYRON G, BLOISE L, ARNAUD B, POUPARD P,
ELEDJAN JJ.
Traitements des rétinopathies veineuses de stase
par l'hémodilution normovolémique. Etude
préliminaire.
Soc. Fr. ophtalmologie Midi de la France.
Marseille, Octobre 1984.
38. DURUBLE M, MARTIN JL, DUVELLEROY M.
Effets théoriques expérimentaux et cliniques des
variations de l'hématocrite au cours de
l'hémodilution.
Ann. Anesth. Fr., 1979 ; 9 : 805-814.
39. DURUBLE M, DUVELLEROY M.
Hémodilution normovolémique.
Laboratoire Roger Bellon.
40. EHRLY AM, VOGELER C, KOHER HJ.
Improved deformability of human red cells by dextrans
influence of molecular Weight.
2nd Cong. int. biorheology., 1974 (Abstract) Rehovat.

41. FAVILLA I, STUBBS K, KOWAL L. 122
Abnormal fibrinolysis in retinal vein occlusion.
Aust. ophthalmol., 1981 ; 9 : 213-218.
42. FIN KELSTEIN D.
Argon laser photocoagulation for macular edema in
branch vein occlusion treatable macular disease symp.
Annual meet. Am Acad ophthalmol.
Ophthalmology., 1986 ; 93, 7 : 975-977.
43. FRUCHT J, SHAPIRO A, MERIN S.
Intraocular pressure in retinal vein occlusion.
Br. J. ophthalmol. 1984 ; 68, 1 : 26-28.
44. FRUCHT J, YANKO L, MERIN S.
Central retinal vein occlusion in young adults.
Acta ophthalmol (Copenh.), 1984 ; 81, 5 : 780-786.
45. GALLASCH G.
Results and traceable indications to isovolemic
hemodilution in artery and vein occlusion of the
retina.
Fortschr. ophthalmol., 1984 ; 81, 4 : 349-352.
46. GALLASH G.
Rebound effects following isovolemic hemodilution in
venous vascular occlusions and their prevention.
Fortschr. ophthalmol., 1987 ; 84 (4) : 367-368.
47. GAUDRIC A, TOLUB O, COSCAS G, CONARD J, SAMAMA M,
LELONG F.
Traitement médical des occlusions veineuses
rétiniennes par un nouveau défibrinant (défibrase).
Bull. Soc. opht. Fr. 1982; 82 : 79-82.
48. GIRARD P.
Le traitement des occlusions veineuses rétiniennes.
Thèse méd., Paris 1977.
49. GLACET-BERNARD A, COSCAS G.
Traitement des occlusions veineuses rétiniennes.
Visions Internationales, 1991 ; 15 : 20-33.
50. GUMP FE, BUTLER H, KINNEY JM.
Oxygen transport and consumption during acute
hemodilution.
Ann. Surg., 1968 ; 168 : 54-60.
51. GURUPRASAD MURPHY G, AHUJA AS.
Congestive glaucoma attack in chronic simple,
glaucomatous eye precipitated by sudden massive
hemodilution.
Afro. Asian J. ophthalmol., 1986 ; 4 : 224-225.
52. GUTMAN FA, ZEGARRA H.
The natural course of temporal retinal branch vein
occlusion. Trans. Am. Acad. ophthalmol. otolaryngol,
1974 ; 78 : 178-192.

53. GUTMAN FA, ZEGARRA H.
Macular edema secondary to occlusion of the retinal veins. In HENKIND P : First international Cystoid macular edema symposium.
Sarasota, Florida April 1983, Surv. ophthalmol., 1984 ; 28, Supp. May 462-470.
54. GUYTON AC, RICHARDSON TQ.
Effect of hematocrit on venous return.
Circ. Rés. 1961 ; 9 : 157.
55. HANSEN LL, DANISEVSKIS P, ARNTZ HR, HOVENER G, WIEDERHOLT M.
Treatment of ischemic and non ischemic central retinal vein occlusion by isovolemic hemodilution and panretinal coagulation.
Clin. Hemorheol., 1983 ; 3 : 233.
56. HANSEN LL, DANISEVSKIS P, ARNTZ HR, HOVENER G, WIEDERHOLT M.
A randomized prospective study on treatment of central retinal vein occlusion by isovolemic hemodilution and photocoagulation.
Br. J. ophthalmol. , 1985 ; 69, 2 : 108-116.
57. HANSEN LL, HOEVENER G, MERCKS C, TAVAKOLIAN U, WIEDERHOLT M.
Isovolemic hemodilution in patients with retinal branch vein occlusion.
Fortschr. ophthalmol., 1985 ; 82, 3 : 290-2.
58. HANSEN LL, WIEK J, WIEDERHOLT M.
Isovolemic hemodilution in ischemic and non ischemic retinal vein occlusion.
Int. Symp. Ocular circulation and neovascularization, Jerusalem, 1986. Martinus Nijhoff, Dr W. Junk publ., Dordrecht. Doc. ophthalmol. Proc. Series, 1987 ; 50 : 23-29.
59. HANSEN LL, WIEK J, ARNTZ R.
Randomized studies of the effect of isovolemic hemodilution in retinal branch vein occlusion.
Fortschr. ophthalmol. 1988 ; 85 (5) : 514-6.
60. HANSEN LL, WIEW J, WIEDERHOLT M.
A randomized prospective study of treatment of non-ischemic central retinal vein occlusion by isovolemic hemodilution.
Br. J; ophthalmol. 1989 Nov ; 73 (11) : 895-9.
61. HANSEN LL, WIEK J, SCHADE M, MULLER-STOLZENBURG N, WIEDERHOLT M.
Effect and compatibility of isovolemic hemodilution in the treatment of ischemic and non-ischemic central vein occlusion.
Ophthalmologica 1989 ; 199 (2-3) : 90-99.

62. HAYREH SS.
The cilio-retinal arteries.
Br. J. ophthalmol. 1963 ; 47 : 71-89.
63. HAYREH SS.
Occlusion of central retinal veins.
Br. J. ophthalmol. 1965 ; 49 : 626.
64. HAYREH SS.
Optic disc vasculitis. In : CANT JS, The optic nerve.
H. KIMPTON edit., London 1972 : 145-154.
65. HAYREH SS.
So Called Central retinal vein occlusion.
Ophthalmologica., 1976 ; 172 : 1-37.
66. HAREH SS, VAN HEUVEN WICHARD AJ, MAN MOHINDER SINGH
HAYREH MS.
Experimental retinal vascular occlusion.
I : Pathogenesis of central retinal vein occlusion.
Arch,.ophthalmol. 1978 ; 96 : 311-323.
67. HAYREH SS.
Classification of central venous retinal occlusion.
Am. Ac. Ophthalmol. 1983 ; 90 : 458-474.
68. HEINEN A, BRUNNER R, HOSSMANN V, KONEN W, ROLL K,
WAWER T.
Changes of hemorheological parameters, platelet
aggregation and coagulation during different
treatments of occlusive retinal vessel disease.
A randomized double blind study.
Fortschr. ophthalmol., 1984 ; 81, 5 : 444-8.
69. HEINEN A, BRUNNER R, HOSSMANN V, et al.
Different types of therapy having hemorheological
effects in patients with impairment of blood supply
to the retina (randomized double blind).
Clin. Hemorheol. 1986 ; 6 : 61-71.
70. HEMODILUTION.
Journées méditerranéennes d'anesthésies-réanimation.
Marseille, Juin 1979.
Ann. Anesth. Française., 1979 ; 9 : 775-783.
71. HENKIND P.
Microcirculation of the peripapillary retina.
Trans. Am. Acad. ophthalmol. otolaryngol. 1969 ;
73 : 890-897.
72. HERBSTEIN AJ.
The treatment of branch central retinal vein
occlusion.
Austr. J. ophthalmol., 1975 ; 3,3 : 155-158.

73. HERBSTEIN AV.
The treatment of branch retinal vein occlusion.
Trans.ophthalmol. Soc. N.Zealand., 1976 ; 28 : 355-357.
74. IWAFUNE Y, YOSHIMOTO H.
Fibrinolytic therapy and blood viscosity in occlusion of the retinal central vein.
Folia ophthalmol. 1980 ; 19,12 : 1608-1613.
75. JUHAN-VAGUE I, FAIZLAUD M, VALADIER J et al.
Maladie thrombo-embolique et anomalies de la fibrinolyse.
Ann. Med. Interne 1986 ; 137 : 471-4.
76. KOHNER EM, DOLLARY CT, SHAKIB M, HENKIND P et al.
Experimental retinal branch vein occlusion.
Am. J. ophthalmol. 1970 ; 69 : 778-825.
77. KOHNER EM, HAMILTON AM, BULPITT CJ, DOLLERY CT.
Streptokinase in the treatment of central retinal vein occlusion.
Trans. ophthalmol. Soc. U.K., 1974 ; 94 : 599-603
78. KOHNER EM, SHILLING JS.
Retinal vein occlusion. In : CLIFFORD ROSE F.
Medical ophthalmol., Chapman & Hall, edit., London, 1976 : 391-429.
79. KOHNER EM, PETITT SE, HAMILTON AM, BULPITT CJ, DOLLERY CT.
streptokinase in central retinal vein occlusion : a controlled clinical trial.
Br. Med. 1976 ; 1 : 550-553.
80. KOHNER EM, BARNES AJ, HILL DW, YOUNG S, REID AC, and DORMANDY JH.
Effect of viscosity on retinal blood flow.
XXIII Int. Congr. ophthalmol. Tokyo Excerpta Medica 1978 ; 1 : 172.
81. KOHNER EM.
Occlusions de branches veineuses rétiniennes.
Clin. ophthalmol., 1978 ; 5.
82. KOHNER EM.
Occlusion de la veine centrale de la rétine : histoire naturelle, conditions médicales associées et traitement.
Bull. Soc. Belge ophtalmo., 1983 ; 201 : 1-13.
83. KOHNER EM, LAATIKAINEN L, OUGHTON J.
The management of central retinal vein occlusion.
Ophthalmology., 1983 ; 90/5 (484-487).

84. KRUGER LEITE E, JALKH AE, AVILA MP, TREMPE CL.
Central visual field in patients with retinal branch
vein occlusion.
Ann. ophthalmol., 1985 ; 17, 10 : 622-623.
85. KUHNE F, BASTEAU F, FLEUREAU C, RISS I,
LE REBELLER MJ.
Traitement des occlusions veineuses rétiniennes par
l'hémodilution normovolémique.
Soc. ophthalmol.Fr., 1990 ; 90, 10 : 995-8.
86. LAATIKAINEN LL, KOHNER EM.
Fluorescein angiography and its prognosis
significance in central retinal vein occlusion.
Br. J. ophthalmol. 1976 ; 60 : 411-418.
87. LAATIKAINEN LL, KOHNER EM, KHOURY D, et al.
Panretinal photocoagulation in central retinal
vein occlusion : a randomized prospective study.
Br. J. ophthalmol. 1977 ; 61 : 741-753.
88. LANDOLFO V, ALBINI L, DI DATO A, CANFORA MA.
Alcuni parametri emocoagulativi, fibrinolitici
e reologici nelle vasculopatie occlusive della
retina.
Boll. ocul., 1985 ; 64, 1-2 : 161-165.
89. LAXENAIRE MC, JACOB F, NOEL P.
Accidents anaphylactoïdes liés à l'emploi du dextran
de bas poids moléculaire 40000.
Ann. Anesth. Fr., 1976 ; 17, 2 : 101-103.
90. LEVY G, MAK CC, NHEAN H.
Hémodilution in vitro et paramètres de l'hémostase.
Ann. Anesth. Fr., 1979, XX, 9 : 784-788.
91. LORIENT-ROUDAUT MF, VERGNES C, BONNET J et Coll.
Hémostase et occlusions veineuses de la rétine.
Méd. Hyg. 1984 ; 42 : 4055-8.
92. LOWE GDO, TROPE G, MAC ARDLE BM et al.
Abnormal blood viscosity and hemostatics in chronic
retinal vein thrombosis.
Br. J. Haematol. 1982 ; 51 : 327.
93. MAGARGAL ME, BROWN GC, AUGSBURGER JJ, DONOSO LA.
Efficacy of panretinal photocoagulation in
prevention neovascular glaucoma following ischemic
central retinal vein obstruction.
Ophthalmol. 1982 ; 89 : 780-784.
94. MAGARGAL LE, GONDER JR, MAHER V.
Central retinal vein obstruction in the young adult.
Trans. Pennsylv. Acad. ophthalmol. otolaryngo., 1985;
37, 2 : 148-53.

95. MAGARGAL LE, SANBORN GE.
Hemispheric retinal vein obstruction.
Trans. Pennsylv. Acad. ophthalmol. otolaryngol., 1985;
57, 2 : 143-147.
96. MAGARGAL LE, SCHACHAT AP.
Retinal vein obstruction.
FRAUNFELDER FT, ROY FH, MEYER SM : Current ocular
therapy 2.
W.B. Saunders Company, Philadelphia., 1985 : 477-79.
97. MATHIS A, CAMUZET F.
Anticoagulants et oeil.
Ann. ther. clin. ophtalmol., 1982 ; 33 : 299-315.
98. MESSNER K, SUNDER PLASMANN L, KLOVER KORN WP,
HOLPER K.
Circulatory significance of hemodilution : rheological
changes and limitation.
Advances in microcirculation., 1972 ; 4 : 1-77.
99. MESSNER K, SUNDER PLASMANN L.
Hémodilution.
Prog. Surg. 1974 ; 13 : 208-245.
100. MESSNER K.
Les effets de l'hémodilution sur les propriétés
rhéologiques du sang et sur l'oxygénation des tissus.
Anesth. Analg. Réan., 1976 ; 33 : 509-520.
101. MICHAELSON IC, CAMPBELL AC.
The anatomy of the finer retinal vessels, and some
observations on their significance in central retinal
diseases.
Trans. ophthalmol. Soc. U.K. 1940 ; 60 : 71-112.
102. MICHAELSON IC.
Retinal circulation in man and animal.
Charles C. Thomas, edit., Springfield, Illinois
1954.
103. MINTURN J, BROWN GC.
Progression of non ischemic central retinal vein
obstruction to the ischemic variant.
Ophthalmology, 1986 ; 93, 9 : 1158-1162.
104. MIYAKE K, ASAKURA M, MIYAKE T, MIURA H.
The blood ocular barrier in the branch retinal
vein occlusion Part I.
Acta. Soc. ophthalmol. Jpn., 1984 ; 88, 4 : 746-50.
105. NEETENS A, SMETS RM.
Retinal capillary cluster, First angiofluorographic
sign of branch venous occlusive disease.
Bull. Soc. belge ophtalmol., 1986 ; 213 : 109-117.

106. DUGHTON J, CHAINE G, BARNES AJ, HILL W, HOUSEMAN J, FLEMING J, KOHNER EM.
The effect of hemodilution on retinal blood flow.
Clin. hemorheol., 1983 ; 3 : 234.
107. PALM E.
On the occurrence in the retina of condition corresponding to the blood brain barrier.
Acta. Ophthalmol. (Kbh) 1947 ; 25 : 29-35.
108. PANDOLFI M, ISACSON S, ASTEDT R.
Coagulation and fibrinolytic studies in 23 patients with occlusion of retinal vessels.
Acta. Ophthalmol., 1972 ; 50 : 62-72.
109. PANDOLFI M.
Anticoagulants, fibrinolytics and hemostatics.
SEARS ML : pharmacology of the eye, Springer-Verlag, Berlin.
Handbook exp. Pharmacol., 1984 ; vol. 69 : 611-26.
110. PATON A, RUBINSTEIN K, SMITH VH.
Arterial insufficiency in retinal vein occlusion.
Trans. ophthalmol. Soc. U.K. 1964 ; 84 : 559-595.
111. PEDUZZI M, DE ROSA V, FONDA and COCCHERI S.
Hemostatic studies in retinal vein occlusion.
Fibrinolytic response to veinostasis as a prognosis factor for spontaneous recanalization.
Thromb. Res. 1981 ; 24 : 105-118.
112. PEDUZZI M, FONDA S, DE ROSA V, COCCHERI S.
Is fibrinolytic capacity a prognosis factor for spontaneous recanalization in retinal vein occlusion.
HENKIND P : Acta XXIV int. cong. ophthalmol. San Francisco.
October 31. November 5., 1982, JB Lippincott Company Philadelphia. 1983 ; vol 1 : 413-416.
113. PEDUZZI M, CODELUPPI L, POGGI M, BARALDI P.
Abnormal blood viscosity and erythrocyte deformability in retinal vein occlusion.
Am. J. ophthalmol. 1983 ; 96 : 399-440.
114. PEDUZZI M, DEBBIA M, GUERRIERI F, BOLZANI R.
Abnormal blood rheology in retinal vein occlusion.
Graefe's Arch. clin. exp. ophthalmol., 1986 ; 224 : 83-85.
115. PEDUZZI M, DEBBIA A, STACCA R, TORLAI F, GUERRIERI F.
Central retinal vein occlusion. Effect of isovolemic hemodilution as an adjunctive therapy.
Retinal diseases 2. Proc. Retina Workshop-2, Florence, 2-3 May 1986. Kugler Plub. Amsterdam, Ghedini Ed., Milano, 1987 : 89-96.

116. PELOSSE B, MASSIN P, BOUZAS E.
Hémostase et occlusion de la veine centrale de la
rétine.
Ophthalmologie 1988 ; 2 : 335-6.
117. PLISZKIEWICZ K, POURNARAS C, ROTH A.
Central retinal vein occlusion ans general vascular
pathology.
Klin. Monatsbl. Augenheilkd., 1984 ; 184, 5 : 367-70.
118. PLOMAN HG.
Treatment of the thrombosis of the veins of retina
with heparin.
Acta. ophthalmol. (Kbh) 1943 ; 21 : 191.
119. POUPARD P, ELEDJAM JJ, DUPEYRON G, BLOISE L, DRAUSSIN
G, ARNAUD B, D'ATHIS F.
Intérêt de l'hémodilution aiguë normovolémique dans
le traitement de la rétinopathie veineuse de stase.
Société Française d'anesthésie-réanimation.
Paris, octobre 1984.
120. POUPARD P, ELEDJAN JJ, DUPEYRON G, SAISSI S, BLOISE
L, ARNAUD B, D'ATHIS F.
Place de l'hémodilution aiguë normovolémique dans le
traitement des occlusions veineuses rétiniennes.
Ann. Fr. Anesth. Réanim., 1986 ; 4 : 229-233.
121. POURNARAS CJ, ILIC J, GILODI N.
Physiopathologie de la circulation rétinienne :
conséquences d'une occlusion vasculaire rétinienne
aiguë
77. Généralversamml. Schweig-ophthalmol. Ges.
20-22 september, 1984, Lausanne, Klin, Monatsbl
Augenheilkd., 1985 ; 186,6 : 471-476.
122. POURNARAS CJ, ILIC J, GILODI N, TSACOPOULOS M,
LEVENBERGER M.
Occlusion de branche veineuse expérimentale. Le
rôle de la rétine ischémique dans le développement
des néovaisseaux intra ou pré-rétiens.
78. Gen. Versamml Schweiz ophthalmol ges., 5-7 sept.
1985, St Moritz, Klin Monatsbl. Augenheilkd., 1986 ;
188,5 : 345-347.
123. QUINLAN P, CHANCLARY A, et all.
The natural history of central vein occlusion.
Invest. ophthalmol. Vis. Sci. 1987 ; 28 (Suppl.) :
319.
124. RABINOWICZ IM, LITMAN S, MICHAELSON IC.
Branch venous thrombosis : a pathological report.
Trans. ophthalmol. Soc. U.K., 1968 ; 88 : 191-210.

125. RADNOT M, FOLLMAN P.
Rheomacrodex (dextran) in the treatment of the
occlusion central vein retinal.
Ann. ophthalmol., 1969 ; 1 : 58-64.
126. RICHTER W.
Normalizing effect of low molecular weight dextran
fractions on the reduce suspension stability of
human erythrocytes in vitro.
Acta. Chir. Scand. 1966 ; 131 : 48.
127. RINALDI C, VANNINI L, AMASIO S, FENOGLIO J, FENOGLIO
S, GARNERO M, VILIANIS G.
Isovolemic hemodilution treatment in the retinal vein
occlusion. Methodology and first results.
Bull. Ocul. 1988 ; 67, suppl. 4 : 215-220.
128. RING CP, PEARSON TC, SANDERS MD, WETHERLY-MEIN G.
Viscosity and retinal vein thrombosis.
Br. J. ophthalmol. 1976 ; 60 : 397-410.
129. ROTH A, PLISZKIEWICZ K.
Occlusions vasculaires aiguës du fond d'oeil :
bilan oculaire et général. Schéma général du
traitement.
Klin. Monatsbl. Augenheilkd. 1985 ; 6 : 480-4.
130. SAMAMA M.
Les mécanismes des thromboses.
Rev. Prat. 1973 ; 23 : 5349-67.
131. SANBORN GE, MAGARGAL LE.
Characteristics of the hemispheric retinal vein
occlusion.
Ophthalmology 1984 ; 91, 12 : 1616-26.
132. SARAUX H, NOU B, CAVICCHI L, POLACK C.
Hyperlipidémies héréditaires et thromboses veineuses
rétiniennes du sujet jeune.
Bul. Soc. Ophtalmol. Fr. 1974 ; 74 : 47-51.
133. SARAUX H, DUPUY E, CAEN J.
Etude de la coagulation dans les obstructions
veineuses du sujet jeune.
J. Fr. Ophtalmol. 1982 ; 5 : 125-127.
134. SEITZ R.
The retinal vessels.
Trans. F.C. Blodi., C.V. Mosby Co., edit., St-Louis,
1964 ; 186p.
135. SIDIKARO Y.
Management of branch and central retinal vein
occlusion.
Trans. Pac. Coast. Oto. Ophthalmol. Soc., 1984 ;
65 : 169-181.

136. SIGELMAN J.
Branch vein occlusion. In SIGELMAN J : retinal diseases.
Little Brown and Cie, Boston 1984 : 297-309.
137. THOMAS C, RENY A, RASPILLER A.
Le dextran de poids moléculaire faible dans le traitement des accidents vasculaires rétiniens.
Bull. Soc. Ophtalmol. Fr. 1967 ; 67 : 1163-5.
138. THOMAS DJ, MARSHALL J, ROSS-RUSSELL RW, WETHERLEY-MEIN G, DUBOULAY GH, PEARSON TC, ZILKHA E.
Effect of hematocrit on cerebral blood flow in man.
Lancet 1977 ; II : 941-3.
139. TOUSSAINT D, KUWABARA T, COGAN DG.
retinal vascular pattern 2 : Human retinal vessels studied on free dimensions.
Arch. ophthalmol. (Chicago) 1961 ; 65 : 575-581.
140. TROPE GE,LOWE GDO, Mc ARDLE BM, DOUGLAS JT, FORBES CD, PRENTICE CM, FOULDS WS.
abnormal blood viscosity and hemostasis in long standing retinal vein occlusion.
Br. J. ophthalmol. 1983 ; 67 : 137-142.
141. TURUT P.
occlusions veineuses rétiniennes et laser.
Ann. Ther. clin. ophtalmol. 1985 ; 36 : 47-54.
142. VILSER W, JUTTE A, SEEWALD D, DIETZE U, FRIEDRICH R, KONIGSDORFFER E, BUCHNER D.
Measurements of retinal microcirculation in retinal vessel occlusion before and after treatment.
Graefe's Arch. clin. Exp. ophthalmol. 1986 ; 224, 2 : 179-183.
143. VIRDI PS, HAYREH SS.
Ocular neovascularization with retinal vascular occlusion.
Arch. ophthalmol., 1982 ; 100 : 331-341.
144. WEIGELIN E, METZLER DE HOHMANN U.
Traitement fibrinolytique des occlusions veineuses rétiniennes.
Bull. Mem. Soc. Fr. ophtalmol., 1978 ; 90 : 289-93.
145. WEISER M, SEROG P, APFELBBAUM M, ROUSSELIE F.
Incidence des altérations lipidiques au cours du décollement de rétine rhégmotogène, de l'occlusion veineuse rétinienne, du glaucome chronique primitif.
J. Fr. ophtalmol., 1985 ; 8, 10 : 619-622.

146. WIEDERHOLT M, LEONHARDT H, SCHMID-SCHOENBEIN H, HAGER H.
Treatment of central retinal venous and arterial occlusion by isovolemic hemodilution.
Klin. Monatsbl. Augenheilkd, 1980 ; 177/2 (157-164).
147. WIEDERHOLT M.
Hemodilution in retinal hypoperfusion.
Bibliothca haemat., 1981 ; 47 : 185-191.
148. WIEK J, SCHADE M, WIEDERHOLT M, ARNTZ MR, HANSEN LL.
Haemorheological changes in patients with retinal vein occlusion after isovolemic haemodilution.
Br. J. Ophthalmol., 1990 Nov. : 74 (11) : 665-9.
149. WISE, DOLLERY LT, HENKIND P.
Retinal circulation.
Harper & Row edit., New-York, 1971, 541p.
150. WOLF S, BERTRAM B, JUNG F, KIESEWETTER H, TEPING G, REIM M.
Video-fluorescein angiography in patients with retinal stasis syndrome.
Klin. Monatsbl. Angenheil K.D., 1988 ; 193 : 39-43.
151. WOLF S, AREND O, BERTRAM B, SCHULTE K, KAUFHOLD F, TEPING C, REIM M.
Haemodilution therapy in central retinal vein occlusion. A randomized placebo-control study.
Fortschr. ophthalmol. 1991 ; 88 : 35-43.
152. YAGUE T, JOURDES B.
Hémodilution normovolémique par dextran dans le traitement des occlusions veineuses rétiniennes.
Coup d'oeil, 1990 ; 25 : 57-61.

TABLE DES MATIERES.

HEMODILUTION NORMOVOLEMIQUE DANS LE TRAITEMENT DES OCCLUSIONS VEINEUSES RETINIENNES.

INTRODUCTION.

P 1

CHAPITRE I : RAPPELS ANATOMIQUE, PHYSIOPATOLOGIQUE, CLINIQUE ET THERAPEUTIQUE.

P 3

I RAPPEL ANATOMIQUE DE LA VASCULARISATION RETINIENNE

P 4

A ANATOMIE DE LA VASCULARISATION RETINIENNE.

1 Disposition générale des vaisseaux rétiniens.

a) Les gros troncs vasculaires.

b) Les arborisations.

c) Les croisements artérioveineux.

d) Les vaisseaux cilio-rétiniens.

2 Régions particulières.

a) La macula.

b) La région péripapillaire.

c) Les capillaires de la rétine périphérique.

d) Les anastomoses rétino-choroïdiennes.

B HISTOLOGIE DES VAISSEAUX RETINIENS.

1 Les artères.

2 Les capillaires.

3 Les veines ***.

II RAPPEL PHYSIOPATHOLOGIQUE DE LA CIRCULATION RETINIENNE.

P 10

A PHYSIOLOGIE DE LA MICROCIRCULATION RETINIENNE.

1 Microcirculation rétiniennne.

2 La vasomotricité.

3 La perméabilité des capillaires.

4 La barrière hémato-rétiniennne.

B LA THROMBOSE ET ROLE DE L'HEMOSTASE.

1 La formation d'un thrombus.

2 Facteurs de la thrombogénèse.

a) Altération de la paroi veineuse.

b) Conditions circulatoire.

c) Altération des plaquettes, de la coagulation ou de la fibrinolyse.

d) Lipides et thromboses.

e) Acide urique et thromboses.

3 Anomalies de l'hémostase et occlusion veineuse rétiniennne (OVR).

a) Anomalies plaquettaires.

b) Anomalies de la coagulation.

c) Anomalies du système fibrinolytique.

C ANOMALIES HEMOREOLOGIQUES ET OVR.

D PHYSIOPATOGENIE DES OVR.

1 Les occlusions de la veine centrale.

2 Les occlusions de branches veineuses.

3 Les différentes théories :

a) Théorie de Hayreh.

b) Théorie d'Eva Kohner et Coll.

c) Théorie de Coscas.

III CLINIQUE DES OVR.

P22

A EPIDEMIOLOGIE.

- 1 Occlusions de la veine centrale.
- 2 Occlusions de branches veineuses.

B TERRAIN.

- 1 Hypertension artérielle et artériosclérose.
- 2 Diabète.
- 3 Anomalies lipidiques.
- 4 Autres anomalies biologiques.
- 5 Hypertonie oculaire.
- 6 Les autres étiologies.

C DIAGNOSTIC DES OVR.

- 1 Aspects cliniques.
 - a) Circonstances de survenues.
 - b) Acuité visuelle.
 - c) Examen du segment antérieur et tonométrie.
 - d) Examen ophtalmoscopique.
 - e) Champ visuel.
- 2 Aspect angiographique.
 - a) Le signe du croisement.
 - b) Le signe de préthrombose.
 - c) Le retard circulatoire.
 - d) L'aspect des parois veineuses.
 - e) La capillaropathie.
 - f) L'altération artérielle.
 - g) L'atteinte maculaire.
- 3 Formes cliniques.
 - a) Les occlusions de branches veineuses.
 - * La capillaropathie oedémateuse.
 - * La capillaropathie ischémique.
 - b) Les occlusions de la veine centrale.
 - * La classification de Hayreh.
 - * La classification de Coscas.
- 4 Evolution.
 - a) Evolution de la forme oedémateuse.
 - b) Evolution de la forme ischémique.
 - c) Evolution de la forme mixte.
 - d) Evolution de la forme régressive du sujet jeune.
 - e) Les altérations maculaires tardives.

IV TRAITEMENTS DES OVR.

P38

A L'HEMODILUTION NORMOVOLEMIQUE (HDN).

- 1 Les effets de l'HDN.
 - a) Modifications rhéologiques.
 - b) Modifications hémodynamiques.
 - c) Effets sur la microcirculation rétinienne.
 - d) Effets sur l'héstase.
 - e) Effets sur d'autres paramètres biologiques.
- 2 Techniques de l'HDN.
 - a) Les solutés de substitution.
 - b) Incidents et accidents observés au cours de l'utilisation des macromolécules.
 - c) Réalisation pratique.

3	Contre-indications de l'HDN.	
	a) Contre-indications relatives.	
	b) Contre-indications absolues.	
B	LES AUTRES TRAITEMENTS DE L'OVR.	
1	La photocoagulation au laser.	
	a) Prévention de la néovascularisation.	
	b) Photocoagulation et oedème maculaire cystoïde.	
2	Les fibrinolytiques et anticoagulants.	
3	Les corticoïdes.	
4	Les antiagrégants plaquettaires, vasculoprotecteurs et antiagrégants érythrocytaires.	
5	Traitement des pathologies générales associées	
<u>CHAPITRE II</u>	: ETUDE PERSONNELLE.	P51
I	MALADES ET METHODES.	P52
A	MALADES.	
B	METHODES.	
1	Technique de l'HDN.	
2	Bilan initial.	
3	Surveillance de l'évolution.	
4	Bilan étiologique.	
5	Traitements associés à l'hémodilution.	
C	OBSERVATIONS CLINIQUES.	P55
II	RESULTATS.	P105
A	EN FONCTION DE L'OEIL ATTEINT.	
B	EN FONCTION DE LA FORME TOPOGRAPHIQUE.	
C	SELON LE SEXE.	
D	SELON L'AGE.	
E	EN FONCTION DE LA FORME ANATOMO-CLINIQUE.	
F	SELON LE DELAI DE CONSULTATION.	
G	SELON LES FACTEURS DE RISQUE.	
H	EVOLUTION DE L'ACUITE VISUELLE.	
	1 Analyse globale.,	
	2 Selon la forme anatomo-clinique.	
	a) Forme ischémique.	
	b) Forme non ischémique.	
I	EVOLUTION OPHTALMOSCOPIQUE ET ANGIOGRAPHIQUE.	
	1 Nodules dysoriques.	
	2 Les hémorragies rétiniennes.	
	3 L'oedème papillo-rétinien.	
	4 La dilatation veineuse.	
J	EVOLUTION DE L'HEMATOCRITE.	
K	EVOLUTION DU CHAMP VISUEL.	
<u>CHAPITRE III</u>	: COMMENTAIRES.	P112
	CONCLUSION.	P116
	BIBLIOGRAPHIE.	P117

SERMENT D'HIPPOCRATE

En présence des maîtres de cette école, de mes condisciples, je promets et je jure d'être fidèle aux lois de l'honneur et de la probité dans l'exercice de la médecine.

Je donnerai mes soins à l'indigent et n'exigerai jamais un salaire au-dessus de mon travail.

Admis à l'intérieur des maisons, mes yeux ne verront pas ce qui s'y passe ; ma langue taira les secrets qui me seront confiés, et mon état ne servira pas à corrompre les mœurs ni à favoriser les crimes.

Reconnaissant envers mes maîtres, je tiendrai leurs enfants et ceux de mes confrères pour des frères et s'ils devaient entreprendre la Médecine ou recourir à mes soins, je les instruirai et les soignerai sans salaire ni engagement.

Si je remplis ce serment sans l'enfreindre, qu'il me soit donné à jamais de jouir heureusement de la vie et de ma profession, honoré à jamais parmi les hommes. Si je le viole, et que je me parjure, puissè-je avoir un sort contraire.