Thèse d'exercice

Université de Limoges

Faculté de Médecine

Année 2021 Thèse N°3206

Thèse pour le diplôme d'État de docteur en Médecine

Présentée et soutenue publiquement

le 22 octobre 2021

Par Emilie MIO BERTOLO

Né(e) le 28 juillet 1994 à Cahors

Synergie de l'association de la photothérapie dynamique en lumière naturelle et de l'imiquimod dans le traitement des kératoses actiniques grade I et II : étude pilote

Thèse dirigée par le Professeur Christophe BÉDANE

Examinateurs :

Mr. le Professeur Christophe Bédane	Président et directeur
Mr. le Professeur Philippe Bernard	Juge
Mr. le Professeur Jacques Monteil	Juge
Mme. le Docteur Phuong Mai Dang-Darthout	Membre invité
Mme. le Docteur Stéphanie Delauménie	Membre invité
Mme. le Docteur Laurence Nespoulous	Membre invité

Thèse d'exercice

Université de Limoges

Faculté de Médecine

Année 2021 Thèse N°3206

Thèse pour le diplôme d'État de docteur en Médecine

Présentée et soutenue publiquement

Le 22 octobre 2021

Par Emilie MIO BERTOLO

Né(e) le 28 juillet 1994 à Cahors

Synergie de l'association de la photothérapie dynamique en lumière naturelle et de l'imiquimod dans le traitement des kératoses actiniques grade I et II : étude pilote

Thèse dirigée par le Professeur Christophe BÉDANE

Examinateurs :

Mr. le Professeur Christophe Bédane	Président et directeur
Mr. le Professeur Philippe Bernard	Juge
Mr. le Professeur Jacques Monteil	Juge
Mme. le Docteur Phuong Mai Dang-Darthout	Membre invité
Mme. le Docteur Stéphanie Delauménie	Membre invité
Mme. le Docteur Laurence Nespoulous	Membre invité

Professeurs des Universités - praticiens hospitaliers

Le 7 septembre 2020

ABOYANS Victor	CARDIOLOGIE
ACHARD Jean-Michel	PHYSIOLOGIE
AJZENBERG Daniel	PARASITOLOGIE et MYCOLOGIE
ALAIN Sophie	BACTERIOLOGIE-VIROLOGIE
AUBARD Yves	GYNECOLOGIE-OBSTETRIQUE
AUBRY Karine	O.R.L.
BERTIN Philippe	THERAPEUTIQUE
CAIRE François	NEUROCHIRURGIE
CHARISSOUX Jean-Louis	CHIRURGIE ORTHOPEDIQUE et TRAUMATOLOGIQUE
CLAVERE Pierre	RADIOTHERAPIE
CLEMENT Jean-Pierre	PSYCHIATRIE d'ADULTES
CORNU Elisabeth	CHIRURGIE THORACIQUE et CARDIOVASCULAIRE
COURATIER Philippe	NEUROLOGIE
DARDE Marie-Laure	PARASITOLOGIE et MYCOLOGIE
DAVIET Jean-Christophe	MEDECINE PHYSIQUE et de READAPTATION
DESCAZEAUD Aurélien	UROLOGIE
DES GUETZ Gaëtan	CANCEROLOGIE
DESPORT Jean-Claude	NUTRITION
DRUET-CABANAC Michel	MEDECINE et SANTE au TRAVAIL
DURAND-FONTANIER Sylvaine	ANATOMIE (CHIRURGIE DIGESTIVE)
FAUCHAIS Anne-Laure	MEDECINE INTERNE
FAUCHER Jean-François	MALADIES INFECTIEUSES
FAVREAU Frédéric	BIOCHIMIE et BIOLOGIE MOLECULAIRE

Licence CC BY-NC-ND 3.0

FEUILLARD Jean	HEMATOLOGIE
FOURCADE Laurent	CHIRURGIE INFANTILE
GAUTHIER Tristan	GYNECOLOGIE-OBSTETRIQUE
GUIGONIS Vincent	PEDIATRIE
HANTZ Sébastien	BACTERIOLOGIE-VIROLOGIE
HOUETO Jean-Luc	NEUROLOGIE
JACCARD Arnaud	HEMATOLOGIE
JAUBERTEAU-MARCHAN M. Odile	IMMUNOLOGIE
JESUS Pierre	NUTRITION
LABROUSSE François	ANATOMIE et CYTOLOGIE PATHOLOGIQUES
LACROIX Philippe	MEDECINE VASCULAIRE
LAROCHE Marie-Laure	PHARMACOLOGIE CLINIQUE
LIENHARDT-ROUSSIE Anne	PEDIATRIE
LOUSTAUD-RATTI Véronique	HEPATOLOGIE
LY Kim	MEDECINE INTERNE
MABIT Christian	ANATOMIE
MAGY Laurent	NEUROLOGIE
MARIN Benoît	EPIDEMIOLOGIE, ECONOMIE de la SANTE et PREVENTION
MARQUET Pierre	PHARMACOLOGIE FONDAMENTALE
MATHONNET Muriel	CHIRURGIE DIGESTIVE
MELLONI Boris	PNEUMOLOGIE
MOHTY Dania	CARDIOLOGIE
MONTEIL Jacques	BIOPHYSIQUE et MEDECINE NUCLEAIRE
MOUNAYER Charbel	RADIOLOGIE et IMAGERIE MEDICALE
NATHAN-DENIZOT Nathalie	ANESTHESIOLOGIE-REANIMATION
NUBUKPO Philippe	ADDICTOLOGIE

Licence CC BY-NC-ND 3.0

OLLIAC Bertrand	PEDOPSYCHIATRIE
PARAF François	MEDECINE LEGALE et DROIT de la SANTE
PLOY Marie-Cécile	BACTERIOLOGIE-VIROLOGIE
PREUX Pierre-Marie	EPIDEMIOLOGIE, ECONOMIE de la SANTE et PREVENTION
ROBERT Pierre-Yves	OPHTALMOLOGIE
SALLE Jean-Yves	MEDECINE PHYSIQUE et de READAPTATION
STURTZ Franck	BIOCHIMIE et BIOLOGIE MOLECULAIRE
TCHALLA Achille	GERIATRIE ET BIOLOGIE DU VIEILLISSEMENT
TEISSIER-CLEMENT Marie-Pierre	ENDOCRINOLOGIE, DIABETE et MALADIES METABOLIQUES
TOURE Fatouma	NEPHROLOGIE
VALLEIX Denis	ANATOMIE
VERGNENEGRE Alain	EPIDEMIOLOGIE, ECONOMIE de la SANTE et PREVENTION
VERGNE-SALLE Pascale	THERAPEUTIQUE
VIGNON Philippe	REANIMATION
VINCENT François	PHYSIOLOGIE
YARDIN Catherine	CYTOLOGIE et HISTOLOGIE

PROFESSEUR ASSOCIE DES UNIVERSITES A MI-TEMPS DES DISCIPLINES MEDICALES

BRIE Joël	CHIRURGIE MAXILLO-FACIALE ET STOMATOLOGIE
KARAM Henri-Hani	MEDECINE D'URGENCE
MOREAU Stéphane	EPIDEMIOLOGIE CLINIQUE

MAITRES DE CONFERENCES DES UNIVERSITES - PRATICIENS HOSPITALIERS

BALLOUHEY Quentin	CHIRURGIE INFANTILE
BARRAUD Olivier	BACTERIOLOGIE-VIROLOGIE
BOURTHOUMIEU Sylvie	CYTOLOGIE et HISTOLOGIE

Licence CC BY-NC-ND 3.0

COUVE-DEACON Elodie	BACTERIOLOGIE-VIROLOGIE
DURAND Karine	BIOLOGIE CELLULAIRE
ESCLAIRE Françoise	BIOLOGIE CELLULAIRE
JACQUES Jérémie	GASTRO-ENTEROLOGIE ; HEPATOLOGIE
LE GUYADER Alexandre	CHIRURGIE THORACIQUE et CARDIOVASCULAIRE
LIA Anne-Sophie	BIOCHIMIE et BIOLOGIE MOLECULAIRE
RIZZO David	HEMATOLOGIE
TERRO Faraj	BIOLOGIE CELLULAIRE
WOILLARD Jean-Baptiste	PHARMACOLOGIE FONDAMENTALE

P.R.A.G.

GAUTIER Sylvie	ANGLAIS

MAITRES DE CONFERENCES DES UNIVERSITES ASSOCIES A MI-TEMPS

SALLE Laurence	ENDOCRINOLOGIE (du 01-09-2020 au 31-08-2021)

PROFESSEUR DES UNIVERSITES DE MEDECINE GENERALE

DUMOITIER Nathalie	(Responsable du département de Médecine Générale)

MAITRE DE CONFERENCES ASSOCIE A MI-TEMPS DE MEDECINE GENERALE

HOUDARD Gaëtan	(du 01-09-2019 au 31-08-2022)
LAUCHET Nadège	(du 01-09-2020 au 31-08-2023)
PAUTOUT-GUILLAUME Marie-Paule	(du 01-09-2018 au 31-12-2020)
SEVE Léa	(du 01-09-2020 au 31-08-2023)

PROFESSEURS EMERITES

ADENIS Jean-Paul	du 01-09-2017 au 31-08-2021
ALDIGIER Jean-Claude	du 01.09.2018 au 31.08.2020
BESSEDE Jean-Pierre	du 01-09-2018 au 31-08-2020

Licence CC BY-NC-ND 3.0

BUCHON Daniel	du 01-09-2019 au 31-08-2021
MERLE Louis	du 01.09.2017 au 31.08.2020
MOREAU Jean-Jacques	du 01-09-2019 au 31-08-2021
TREVES Richard	du 01-09-2020 au 31-08-2021
TUBIANA-MATHIEU Nicole	du 01-09-2018 au 31-08-2021
VALLAT Jean-Michel	du 01.09.2019 au 31.08.2022
VIROT Patrice	du 01.09.2018 au 31.08.2021

Licence CC BY-NC-ND 3.0

Assistants Hospitaliers Universitaires – Chefs de Clinique

Le 12 juin 2020

ASSISTANTS HOSPITALIERS UNIVERSITAIRES

AUDITEAU Emilie	EPIDEMIOLOGIE (CEBIMER)
DAURIAT Benjamin	HISTOLOGIE, EMBRIOLOGIE ET CYTOGENETIQUE
DERBAL Sophiane	CHIRURGIE ANATOMIE
DOUCHEZ Marie	ANESTHESIOLOGIE-REANIMATION
DUPONT Marine	HEMATOLOGIE BIOLOGIQUE
DURIEUX Marie-Fleur	PARASITOLOGIE
GUYOT Anne	LABORATOIRE ANAPATHOLOGIE
HERMINEAUD Bertrand	LABORATOIRE ANAPATHOLOGIE
HUMMEL Marie	ANESTHESIOLOGIE-REANIMATION
LABRIFFE Marc	PHARMACOLOGIE
LEFEBVRE Cyrielle	ANESTHESIE REANIMATION
LOPEZ Stéphanie	MEDECINE NUCLEAIRE
PASCAL Virginie	IMMUNOLOGIE CLINIQUE
PIHAN Franck	ANESTHESIOLOGIE-REANIMATION
RIVAILLE Thibaud	CHIRURGIE-ANATOMIE
SANSON Amandine	ANESTHESIE REANIMATION
TCHU HOI NGNO Princia	BIOPHYSIQUE ET MEDECINE NUCLEAIRE

CHEFS DE CLINIQUE - ASSISTANTS DES HOPITAUX

ALBOUYS Jérémie	HEPATO GASTRO ENTEROLOGIE
ARMENDARIZ-BARRIGA Matéo	CHIRURGIE ORTHOPEDIQUE ET TRAUMATOLOGIQUE
AUBLANC Mathilde	GYNECOLOGIE-OBSTETRIQUE
BAÏSSE Arthur	REANIMATION POLYVALENTE

Licence CC BY-NC-ND 3.0

BEEHARRY Adil	CARDIOLOGIE
BLOSSIER Jean-David	CHIRURGIE THORACIQUE et CARDIOVASCULAIRE
BRISSET Josselin	MALADIES INFECTIEUSES ET TROPICALES
CHASSANG-BRUZEAU Anne-Hélène	RADIOLOGIE
CHAUVET Romain	CHIRURGIE VASCULAIRE
CISSE Fatou	PSYCHIATRIE
COMPAGNAT Maxence	MEDECINE PHYSIQUE et de READAPTATION
DE POUILLY-LACHATRE Anaïs	RHUMATOLOGIE
DESCHAMPS Nathalie	NEUROLOGIE
DESVAUX Edouard	MEDECINE GERIATRIQUE
DUVAL Marion	NEPHROLOGIE
EL OUAFI Zhour	NEPHROLOGIE
FAURE Bertrand	PSYCHIATRIE d'ADULTES
FAYEMENDY Charlotte	RADIOLOGIE et IMAGERIE MEDICALE
FROGET Rachel	CENTRE D'INVESTIGATION CLINIQUE (pédiatrie)
GEYL Sophie	GASTROENTEROLOGIE
GHANEM Khaled	ORL
GILBERT Guillaume	REANIMATION POLYVALENTE
GUTTIEREZ Blandine	MALADIES INFECTIEUSES
HANGARD Pauline	PEDIATRIE
HARDY Jérémy	CHIRURGIE ORTHOPEDIQUE ET TRAUMATOLOGIQUE
HESSAS-EBELY Miassa	GYNECOLOGIE OBSTETRIQUE
LALOZE Jérôme	CHIRURGIE PLASTIQUE
LEGROS Maxime	GYNECOLOGIE-OBSTETRIQUE
MAURIANGE TURPIN Gladys	RADIOTHERAPIE

Licence CC BY-NC-ND 3.0

MEUNIER Amélie	ORL
MICLE Liviu-Ionut	CHIRURGIE INFANTILE
MOWENDABEKA Audrey	PEDIATRIE
PARREAU Simon	MEDECINE INTERNE ET POLYCLINIQUE
PELETTE Romain	CHIRURGIE UROLOGIE et ANDROLOGIE
PEYRAMAURE Clémentine	ONCOLOGIE MEDICALE
PLAS Camille	MEDECINE INTERNE B
QUILBE Sébastien	OPHTALMOLOGIE
SIMONNEAU Yannick	PNEUMOLOGIE
SURGE Jules	NEUROLOGIE
TRICARD Jérémy	CHIRURGIE THORACIQUE et CARDIOVASCULAIRE MEDECINE VASCULAIRE
VAIDIE Julien	HEMATOLOGIE CLINIQUE
VERLEY Jean-Baptiste	PSYCHIATRIE ENFANT ADOLESCENT
VIDAL Thomas	OPHTALMOLOGIE

CHEF DE CLINIQUE – MEDECINE GENERALE

BERTRAND Adeline

SEVE Léa

PRATICIEN HOSPITALIER UNIVERSITAIRE

Néant

Licence CC BY-NC-ND 3.0

À mes parents,

Licence CC BY-NC-ND 3.0

Remerciements

A mon directeur de thèse et président du jury,

Monsieur le Professeur Christophe Bédane,

Vous me faites l'honneur de présider ce jury de thèse et je vous en remercie. Je vous suis extrêmement reconnaissante pour votre disponibilité, votre soutien et votre confiance durant ces années d'internat. Vos connaissances en dermatologie me laissent admirative et c'est un privilège d'apprendre à vos côtés. Je tiens à vous témoigner ma grande estime et mon profond respect.

Aux membres du jury,

Monsieur le Professeur Philippe Bernard,

Je vous suis extrêmement reconnaissante d'avoir accepté de faire partie de mon jury de thèse. Votre dévouement envers notre belle spécialité ainsi que pour le service de Dermatologie du CHU de Limoges n'a aucun égal, et pour cela je vous remercie sincèrement. Je suis fière d'avoir la chance de travailler à vos côtés et ce pour encore quelques années. Je vous prie de croire en l'expression de mon profond respect et de ma profonde gratitude.

Monsieur le Professeur Jacques Monteil,

Vous me faites l'honneur de prendre part à ce jury et je vous en remercie. Veuillez trouver ici l'expression de ma plus haute considération et ma profonde reconnaissance.

Madame le Docteur Phuong Mai Dang-Darthout,

Je tiens à te remercier sincèrement d'avoir accepté de juger mon travail de thèse. Ta présence dans mon jury était une évidence pour moi. Je garde un excellent souvenir des six mois passés avec toi, qui m'ont fait découvrir la pratique de la dermatologie libérale dans les meilleures conditions. C'est une chance d'avoir pu bénéficier de ton enseignement bienveillant, ainsi que de ton aide dans les débuts de ma thèse. Je tiens à te témoigner ma reconnaissance et ma profonde estime.

Licence CC BY-NC-ND 3.0

Madame le Docteur Stéphanie Delauménie,

Je te suis extrêmement reconnaissante d'avoir accepté de juger mon travail de thèse. Merci pour toutes les connaissances que tu as pris le temps de partager avec nous. J'ai hâte de travailler et de continuer à apprendre à tes côtés l'année prochaine à Brive. Je sais que cette dernière année d'internat sera enrichissante grâce à toi.

Madame le Docteur Laurence Nespoulous,

Je te remercie sincèrement d'avoir accepté de faire partie de mon jury. Merci également pour ton dévouement envers nous, ta disponibilité et ta spontanéité. Je t'estime beaucoup, en tant que dermatologue mais aussi en tant que personne. Je te souhaite le meilleur et j'espère être amenée à travailler de nouveau avec toi.

Licence CC BY-NC-ND 3.0

A MES RENCONTRES PROFESSIONNELLES :

Au Docteur Romain Prud'homme, tu as été un chef de clinique exemplaire pour me guider dans mes débuts d'internat. Les visites et contre-visites sont quand même beaucoup moins drôle maintenant que tu n'es plus là. Reviens vite dans le Limousin, on t'attend pour un feu d'artifice tiré depuis la Vienne !

Au Docteur Ioana Matei, merci pour toutes les connaissances que tu as partagées avec nous, toujours dans la bienveillance.

Au Docteur Caroline Brandao, la plus limougeaude des brésiliennes, merci pour tout ce que tu m'as appris. Tu as été un vrai rayon de soleil dans le service. Je vous souhaite le meilleur avec José (et mini José), et j'espère qu'on se retrouvera bientôt à Copacabana.

Au Docteur Claire Restoueix, j'ai été ravie de croiser ta route pendant ces 6 mois de stage en libéral. Vous formez un beau duo avec Phuong Mai. Merci également pour ton aide au recrutement des patients pour ma thèse.

Au Docteur Aurore Chlela, qui remplit à merveille son rôle de chef de clinique en Médecine Interne. Merci pour ton aide au quotidien. J'admire ta ténacité, ta volonté de toujours chercher à faire au mieux pour le patient. Je crois en toi et je suis sure que tu seras heureuse en France avec ta petite famille.

A l'équipe médicale du service de Médecine Interne, au Professeur Kim Ly, Professeur Anne-Laure Fauchais, Docteur Guillaume Gondran, Docteur Eric Liozon, Docteur Sylvain Palat, Docteur Holy Bezanahary, Docteur Sylvie Nadalon, Docteur Natella Aslanbekova, je vous remercie sincèrement pour votre accueil bienveillant. Travailler avec vous a été un réel plaisir. Les connaissances que vous m'avez transmises durant ce semestre me serviront indéniablement tout au long de ma carrière médicale.

A l'équipe médicale du service de Rhumatologie, où je garde de très bons souvenirs de mes premiers pas en tant qu'interne. Merci au Professeur Philippe Bertin, Professeur Pascale Vergne-Salle, Docteur Christine Bonnet, Docteur Carine Dufauret-Lombard, Docteur Adeline Deplas, Docteur Anaïs De Pouilly-Lachatre, pour leurs enseignements.

A l'équipe de la consultation de dermatologie, **Camille, Pascale, Violaine, Laure, Cynthia**. Je vous remercie pour votre aide précieuse et votre soutien. Avoir une équipe comme vous est une réelle chance. Les consultations pansement seraient beaucoup moins plaisantes sans vous !

Licence CC BY-NC-ND 3.0

A l'équipe de l'HDJ, Coralie, Brigitte, Magali, Nathalie, Christel, Élisabeth, Sandrine … Avec qui j'ai partagé mes joies mais aussi mes peines. Je garde de beaux souvenirs de l'HDJ grâce à vous.

Et bien sûr à **Sophie**, la meilleure des secrétaires. Merci pour ton soutien au quotidien et d'avoir rendu mes journées d'HDJ plus douces par tes mots justes et ton aide précieuse. Tu vas me manquer.

A toute l'équipe paramédicale (IDE, aides-soignantes, ASH, secrétaires, ARC) des services de Dermatologie, de Médecine Interne, de l'UOTC et de Rhumatologie du CHU de Limoges. Vous m'avez apportée beaucoup, chacun(e) à votre façon.

A Stéphanie Dumonteil, merci de m'avoir sauvée avec mes statistiques de thèse, j'espère que la vanille de La Réunion en valait le coup.

Au Docteur Karine Bernardeau, qui m'a donné envie de me lancer dans la Dermatologie, un choix que je n'ai pas regretté une seule seconde depuis.

Merci à tous les patients sans qui cette étude n'aurait pas pu voir le jour.

A MES CO-INTERNES :

A la team peau douce,

A Madeleine, mon binôme d'internat. Je ne pouvais pas imaginer mieux comme co-interne. On se serre les coudes depuis le début, toujours en s'entraidant de manière bienveillante. Il nous reste encore heureusement quelques aventures à vivre ensemble, que ça soit en congrès, DU ou séminaire (mais cette fois-ci on tâchera de prendre du dentifrice). Même si ton cœur est au Pays Basque, j'espère qu'on restera toujours en contact.

A Meryll, de co-interne à coloc, lorsque le confinement nous a rapprochées. Je suis contente d'avoir partagé ces bons moments avec toi. Je te souhaite beaucoup de bonheur en terre auvergnate avec Baby O, n'hésitez pas à revenir nous voir de temps en temps !

A Marouschka, l'autre limougeaude de la team peau douce, qui prend son envol vers la capitale. Merci de m'avoir toujours épaulée depuis mon premier semestre, et de ne pas hésiter à nous aider dès que l'on a besoin. Merci également pour ce bain d'Atoderm mémorable.

A Salomé, et ses expressions venues d'un autre siècle qui nous font tant rire. Fichtre ! Depuis le temps qu'on t'entend chanter, j'espère que tu finiras par t'inscrire à N'oubliez pas les paroles.

Licence CC BY-NC-ND 3.0

A Natacha, et ton rire si … unique ! Hâte de l'entendre de nouveau dans les couloirs du CHU et lors de nos futures soirées.

A Marco, le seul mec de la team (plus pour longtemps). Merci d'amener de la fraîcheur avec ton accent marseillais, ne change pas.

A Héloïse, la petite dernière arrivée en dermatologie. Je suis sûre que tout se passera bien pour la suite de ton internat.

A Marion B et Marion M, merci pour votre aide lorsque j'ai pu en avoir besoin. Votre complicité était belle à voir. Je vous souhaite le meilleur dans vos villes respectives !

A Julien et Pierre-Antoine, le duo qui m'a bien fait rire pendant mon premier semestre.

A Marie-Laure, avec qui j'ai vécu mes premiers pas dans la Dermatologie. Nos pauses goûters à refaire le monde et raconter les derniers potins me manquent.

A la team de Médecine Interne,

A Kentin, et ses punchlines qui me font tant rire. Tu es clairement une des raisons pour lesquelles j'ai adoré mon semestre en Médecine Interne. Je suis sure que notre complicité perdurera par la suite.

A Grégory, et ses Mars/café. Je suis contente d'avoir partagé ces 6 mois avec toi et de t'avoir découvert comme co-interne.

A Jean-Guillaume, la force tranquille, merci d'être un co-interne sur qui on peut compter.

A Rémy, mon compagnon creusois (à béquilles) de galère de thèse.

A Yse, et son organisation infaillible sous forme de tableurs Excel.

Merci pour ce dernier semestre officiellement en tant qu'interne. Je ne pensais pas que les lymphohistiocytoses hémophagocytaires me passionneraient autant.

A la team de Rhumatologie,

A Camille, on s'est suivies de l'externat à notre premier semestre d'internat, en découvrant ensemble les joies des cures de kétamine et des infiltrations. Merci pour ton soutien. Je suis sûre que plein de belles choses t'attendent.

A Mamad, merci pour ta bonne humeur quotidienne et ton dévouement à nous apprendre toujours plus de choses sur ta spécialité. Je vous souhaite beaucoup de bonheur avec Marion et Anna.

A Chloé, la bretonne toujours souriante. Merci pour ces moments de rires et ces repos de garde détente au bord de la piscine.

A Lilian, le coloc spécialiste de l'échographie, aux positions étranges lors de ses séances de sport. Merci pour ton aide précieuse dans cette spécialité éloignée de la mienne.

Licence CC BY-NC-ND 3.0

A MES AMIS :

A la coloc du Beau Rivage, à ces merveilleuses années qui auront marqué ma vie. Entre les ballades en paddle et en radeau, les brunchs du dimanche, les soirées en bord de Vienne, les journées sur l'île, les séances de sport interminables, les palettes, la journée Top Chef, les repas coloc hebdomadaires pas toujours très fit, les soirées ciné, les body pump clandestins… tous nos fou rires et ceux à venir. Vous êtes devenus de véritables amis, comme une seconde famille. Le BR c'est le S :

A **Céline**, ou plutôt « CÉLINE ! ». Qui ne rêve pas d'avoir sa BFF comme coloc ?

A **Arnaud**, notre Nono, si près et pourtant si loin. Mon acolyte de soirée (entre autres) qui fait la carpe et le slut drop mieux que personne. J'espère qu'on continuera à faire le tour du monde avec toi. Et Papi Fougasse.

A **Florence**, alias Sissou, la team fitgens ne sera pas la même sans toi. J'espère que tu n'oublieras pas Sissy au fin fond de la Guyane. Mais avant, tu reprendras bien un dernier shooter ?

A **Héla**, Dr Sissou Daoud, à ta bonne humeur au quotidien et tes bons petits plats. On a la chance de s'être soutenues pour nos thèses respectives, entre les après-midi au bord de la piscine et notre préparation intensive pour le marathon (ou presque).

A **Cricri**, alias Tatie Danielle, merci d'avoir contribué à nous en mettre plein les yeux pendant notre séjour Réunionnais. J'ai hâte que tu reviennes parmi nous et que tu reprennes ta position stratégique d'œil de Moscou !

A **Jérôme**, la terreur des sangliers. Tu nous as manqué pendant 6 mois. Le sol de la cuisine est beaucoup trop propre depuis que tu es parti, reviens vite !

A **Oliv** et son peignoir DSK. Ne te coupe surtout pas les cheveux, on adore tes bouclettes.

A **Freddy**, l'homme d'affaires/professeur de danse/oncologue de la maison. Notre chambre d'amis se souvient encore de toi.

A **Lilian**, sa soupe à l'oignon et ses faux-cisses. Merci de nous avoir fait découvrir Peepoodo.

A **Robin** et ses chemises colorées. Petit ange parti trop tôt, que l'on invitera (peut-être) toujours à nos repas coloc.

A **Kim-Arthur**, le roi du barbecue et de la téléportation.

A **Alexandre**, ses mouchoirs usagés et sa spontanéité qui nous fait tant rire.

A **Marine**, ma coéquipière de thèse. On en est enfin venues à bout !

A **Anaïs**, ta bonne humeur rayonne même à 800 km d'ici. J'espère te revoir bientôt, au Pays Basque ou ailleurs.

A **Meryll** la coloc dermato, **Youen** le geek breton, **Camille**, **Thomas/Beber**, **Ismail**… Sans oublier **Paulette**, notre mascotte, avec qui c'est toujours un plaisir de papoter.

Et bien sûr Mathieu **el patron** qui gère cette colonie de vacances de façon remarquable. Le Beau Rivage ne serait pas le même sans toi.

Licence CC BY-NC-ND 3.0

A mes amis limougeauds,

A Céline, mon acolyte depuis tant d'années. On en aura vécu des choses toutes les deux ma Linou. Mon binôme de soirée, de shopping, de travail, de ballade, de voyage… de tout. Je pourrais rester des heures, des jours avec toi sans m'ennuyer. « Si une amitié dure plus de 7 ans, c'est pour la vie ». Alors même si tu pars à 1h du Beau Rivage rien ne changera (mais reviens me voir le plus souvent possible quand même !!!)

A Marine, merci pour cette belle amitié qui dure depuis toutes ces années. Lapinou a de la chance de t'avoir comme maman. Je te souhaite plein de belles choses et j'espère continuer encore longtemps à vivre des bons moments à tes côtés.

A Marie, alias Le Garichon Masqué, avec qui je détiens je pense le record du nombre de soirées. En dehors de toutes nos folies et de notre complicité diabolique, tu es une amie en or, en qui on peut avoir entièrement confiance. Te voilà maintenant mariée à Poussin, le meilleur reste à venir et c'est tout ce que je te souhaite.

A Adeline, ce rayon de soleil. Merci d'être cette amie qui te fait oublier tous tes problèmes en 5 minutes. J'admire ton énergie, ta passion et ta joie de vivre. Je sais qu'on pourra toujours compter l'une sur l'autre.

A Marie-Camille, depuis notre premier stage d'externat, on ne s'est plus quittées ! Ton amitié m'est chère et je sais qu'elle fait partie de celles que le temps ne détruira pas. Merci pour tous ces Tagazou, ces matchs du CSP, et ces soirées au Zinc (RIP, on va devoir se trouver un autre QG…)

A Ninon, même si nos chemins se sont éloignés pendant quelques temps, je suis heureuse de te compter parmi mes amies. Je souris en nous revoyant autour d'un petit Pigoudus ou au bord de la piscine à Vauvenargues.

A François, depuis les méandres du Wunder Bar à aujourd'hui en passant par Royan, je suis si contente que notre amitié soit toujours présente. **A Victoria**, la deuxième plus grande fan de Caroline Receveur après moi. Hâte de vous revoir tous les deux autour d'un verre ou d'un bon repas.

A toutes mes rencontres limougeaudes : Claire et Alexis les neurologues au grand cœur que je prends toujours plaisir à voir ; les copains de l'externat : Camille Salacroup (thésées le même jour !), Amandine, Coralie, Lise-Marie, France, Fethi, Abdou, Guillaume… ; Ophélie et Caroline les jolies rencontres de la gériatrie ; Tonio, David et Jay les 3 compères ; Clovis alias Jimmy Neutron, Cyrielle, Sonia … Merci pour ces bons moments passés avec vous tous.

A mes amis cadurciens,

A Clémentine, mon amie de toujours. Rien ne change même dans des villes différentes. C'est toujours un bonheur de te voir, tu es quelqu'un d'entier et de tellement rayonnant. Merci d'être cette amie fidèle petit pédoncule. Tu pourras toujours compter sur moi.

A Margot, nos chemins ne se sont pas séparés depuis la maternelle, et je sais que notre amitié résistera encore aux kilomètres. Merci d'être toi, une amie si unique et irremplaçable. J'ai hâte de revenir te voir à Strasbourg (avec le Covid en moins).

Licence CC BY-NC-ND 3.0

A Flora, à ces heureux souvenirs de notre amitié depuis le lycée, à cette PACES qu'on aura surmontée à deux, à cet externat qui nous aura liées à jamais. J'espère te revoir bientôt.

A Lorène et Morgane, mes triplettes. Merci pour cette complicité qui dure malgré la distance.

And the last but not the least :

A MA FAMILLE :

A mes chers parents, Corinne et Jean-Luc, à qui je dois tout. Vous m'avez éduquée avec ces belles valeurs de travail, de respect et d'humilité. Vous m'avez permis de réaliser ces longues études et je mesure la chance que j'ai. Vous m'avez toujours poussée à accomplir ce qui me rendait heureuse, en me soutenant dans les meilleurs moments comme dans ceux remplis de doute. Vous rendre fiers est l'un de mes vœux les plus chers. Je vous promets de faire tout mon possible pour être la meilleure personne qui soit, en prenant exemple sur vous. Merci infiniment pour tout votre amour.

A Matthieu, mon grand frère adoré. J'admire ta force de conviction et les valeurs que tu défends. Le lien qui nous unit est indestructible et je sais que je pourrais toujours compter sur toi. Je vous souhaite d'être heureux avec Claire.

A Mathieu, mon repère depuis maintenant bientôt 5 ans. Tu m'as vue grandir et avancer pas à pas depuis la cinquième année de médecine, en m'épaulant de la meilleure des façons. Ton soutien infaillible est ma plus grande force. Merci pour tout le soleil que tu apportes dans ma vie. Je souris en repensant à nos innombrables moments heureux, et en imaginant tous ceux qu'il nous reste encore à créer, pour de nombreuses années.

A mes grands-parents Éliane et Guy, à Mamie Denise, je vous remercie pour tous ces moments partagés avec vous qui restent gravés dans ma mémoire. Merci pour votre soutien, et pour vos ravitaillements à base de conserves ou de paniers remplis de légumes. **A Tatie Véro, à Tonton Christophe,** mes parrain et marraine qui veillent bien sur moi. **A mes cousines : Céline, Anaïs et Elodie**, même dans des villes différentes, on arrive toujours à se retrouver autour d'un bon repas cadurcien.

A Anne-Marie et Francis, je vous remercie sincèrement de m'avoir si bien accueillie dans la famille Delmond. Les repas à Thouron me font me sentir comme chez moi. Merci pour tous ces bons moments passés avec vous. **A Magali, Alain, et les neveux Théo, Léane et Lucas**, la petite famille Toulousaine que je prends toujours plaisir à voir.

Et enfin **à Doug**, le plus gros des lapins nains mais aussi le plus doux, qui m'accompagne depuis ma cinquième année de médecine et connaît tous mes secrets.

Licence CC BY-NC-ND 3.0

Droits d’auteurs

Cette création est mise à disposition selon le Contrat :
« **Attribution-Pas d'Utilisation Commerciale-Pas de modification 3.0 France** »
disponible en ligne : *http://creativecommons.org/licenses/by-nc-nd/3.0/fr/*

Licence CC BY-NC-ND 3.0

Table des matières

Introduction 28
I. Notions fondamentales 30
A. La kératose actinique 30
1. Définition et épidémiologie 30
2. Facteurs de risque 30
a) Facteurs environnementaux 31
b) Facteurs constitutionnels 32
3. Physiopathologie 33
a) Carcinogénèse 33
b) Histopathologie 34
4. Manifestations cliniques 35
a) Les KA communes 35
b) Autres formes de KA 36
c) Diagnostic différentiel 38
5. Aspect en dermoscopie 38
6. Évolution 39
7. Notion de champ de cancérisation 40
8. Traitements 41
a) Prévention primaire 41
b) Prévention secondaire 41
c) Traitement curatif 41
B. La photothérapie dynamique en lumière naturelle (Daylight-PDT ou DL-PDT) 45
1. Principe de la PDT 45
a) Molécules photosensibilisantes 45
b) Source lumineuse 45
c) Réaction avec l'oxygène 46
d) Inconvénients de la c-PDT 46
2. La Daylight-PDT (DL-PDT) 47
a) Principe et rationnel 47
b) Protocole et déroulement d'une séance 48
c) Indications en carcinologie cutanée 48
d) Autres utilisations hors carcinologie cutanée 49
e) Efficacité dans le traitement des KA 49
f) Effets indésirables 50
g) Alternatives à la lumière naturelle 51
C. L'imiquimod 52
1. Indication 52
2. Pharmacodynamie 52
3. Posologie 52
4. Contre-indications et précautions d'emploi 53
5. Effets indésirables 53
6. Efficacité 53
II. Étude 54
A. Objectif de l'étude 54
1. Critère de jugement principal 54
2. Critères de jugement secondaires 54

Licence CC BY-NC-ND 3.0

B. Matériel et méthodes 55
1. Schéma de l'étude 55
2. Population 55
3. Protocole 55
4. Analyse statistique 56
III. Résultats 57
A. Caractéristiques de la population 57
B. Données analytiques 58
1. Critère de jugement principal 58
a) Analyse descriptive 58
b) Analyse comparative univariée 58
2. Critères de jugement secondaires 62
a) Évaluation des KA à 3 mois 62
b) Évaluation des KA à 9 mois 62
c) Évaluation de la tolérance et de la satisfaction des patients 62
3. Illustration de l'efficacité 64
IV. Discussion 66
A. Analyse des principaux résultats 66
1. Critère de jugement principal 66
2. Critères de jugement secondaires 67
a) Évaluation des KA à 3 mois : efficacité de la DL-PDT seule 67
b) Évaluation des KA à 9 mois : efficacité à moyen terme de l'association 67
c) Évaluation de la tolérance et de la satisfaction des patients 68
B. Intérêts et limites de l'étude 70
1. Intérêt de l'étude 70
2. Limites de l'étude 70
C. Perspectives 71
Conclusion 72
Références bibliographiques 73
Annexes 81
Serment d'Hippocrate 83

Licence CC BY-NC-ND 3.0

Licence CC BY-NC-ND 3.0

Liste des abréviations

ADN : acide désoxyribonucléique

ALA : acide delta-aminolevulinique

AMM : autorisation de mise sur le marché

ARAII : antagoniste des récepteurs de l'angiotensine II

BF-200 ALA : acide 5-aminolévulinique

CEC : carcinome épidermoïde cutané

COX-2 : cyclooxygénase 2

c-PDT : photothérapie dynamique conventionnelle

DL-PDT : daylight-PDT : photothérapie dynamique en lumière naturelle

HPV : *Human PapillomaVirus*

IEC : inhibiteur de l'enzyme de conversion

IFN : interféron

IL : interleukine

KA : kératose actinique

LED : diodes électroluminescentes

LLC : leucémie lymphoïde chronique

MAL : 5- methyl-aminolevulinate

NER : *nucleotide excision repair*

PDT : photothérapie dynamique

PpIX : protophorphyrine IX

SIDA : syndrome d'immunodéficience acquise

SPF : *Sun Protector Factor*

TNF : *Tumor Necrosis Factor*

UV : rayonnement ultraviolet

UVA : rayonnement ultraviolet A

UVB : rayonnement ultraviolet B

5-FU : 5-fluorouracile

Licence CC BY-NC-ND 3.0

Table des illustrations

***Figure 1**. Formation de KA et CEC in situ après irradiation UV de la peau.*.....34

***Figure 2**. Aspect histologique d'une KA.* 35

***Figure 3**. Kératoses actiniques grade I et II du front.*.....36

***Figure 4**. Kératoses actiniques hyperkératosiques (grade III) multiples du cuir chevelu.*.....36

***Figure 5**. Corne cutanée.* 37

***Figure 6**. Kératose actinique pigmentée de l'arête nasale.*.....37

***Figure 7**. Kératose lichénoïde actinique.* 37

***Figure 8.** Kératose actinique vue en dermoscopie en lumière polarisée.*.....39

***Figure 9**. Réaction de la molécule photosensibilisante avec l'oxygène.* 46

***Figure 10**. Utilisation de la lumière du jour comme source lumineuse.* 47

***Figure 11**. Comparaison du % de disparition des KA à M6 sous DL-PDT et imiquimod avec les principales études randomisées évaluant l'efficacité de la DL-PDT seule.* 60

***Figure 12.** Comparaison du % de disparition des KA à M6 sous DL-PDT et imiquimod avec les principales études randomisées évaluant l'efficacité de l'imiquimod seul.* 61

***Figure 13.** Cuir chevelu du patient 1 à l'inclusion.* 64

***Figure 14.** Cuir chevelu du patient 1 à M6.* 64

***Figure 15**. Cuir chevelu du patient 4 à l'inclusion.* 65

***Figure 16**. Cuir chevelu du patient 4 à M6.* 65

Licence CC BY-NC-ND 3.0

Table des tableaux

Tableau 1. *Récapitulatif des traitements disponibles en fonction des caractéristiques des lésions et du patient, selon les recommandations de la SFD de 2009.* 44

Tableau 2. *Principales caractéristiques des traitements des champs de cancérisation.* 44

Tableau 3. *Caractéristiques cliniques et socio-démographiques de la population.* 57

Tableau 4. *Analyse descriptive du nombre de KA aux différentes consultations et du pourcentage de disparition des KA par rapport à J0.* 58

Tableau 5. *Comparaison du critère de jugement principal avec les principales études comparatives randomisées évaluant l'efficacité de la DL-PDT seule.* 59

Tableau 6. *Comparaison du critère de jugement principal avec les principales études comparatives randomisées évaluant l'efficacité de l'imiquimod seul.* 61

Tableau 7. *Évaluation de la tolérance des 2 traitements.* 63

Licence CC BY-NC-ND 3.0

Introduction

Les kératoses actiniques (KA) sont les lésions précancéreuses cutanées les plus fréquentes dans la population Caucasienne. Elles constituent un motif très fréquent de consultation en dermatologie (1)(2) et sont le deuxième diagnostic le plus fréquent en consultation dermatologique aux États-Unis (3). Elles résultent de l'exposition cumulative aux rayons ultraviolets (UV) et sont considérées par certains auteurs comme de véritables carcinomes in situ à un stade précoce étant donné les anomalies histologiques observées (4). Leur diagnostic est essentiellement clinique. Certaines KA vont régresser spontanément, d'autres vont persister de façon stable et d'autres vont progresser en carcinome épidermoïde cutané (CEC). Il n'existe aucun argument clinique formel permettant de déterminer quelle lésion risque d'évoluer vers un carcinome, d'où l'intérêt de traiter le plus précocement possible toutes les KA.

Plusieurs traitements existent en fonction du nombre de KA, de leur type et de leur localisation. La Société Française de Dermatologie recommande la cryothérapie en première intention sur les KA isolées ou en petit nombre (5). En deuxième intention, ou si les KA sont multiples ou confluentes, ou localisées sur des zones telles que le vertex ou le visage, d'autres traitements sont envisagés : 5-fluorouracile (5-FU), imiquimod, cryochirurgie, photothérapie dynamique topique (PDT), diclofénac, mébutate d'ingénol.

L'inconvénient de la plupart de ces traitements est avant tout la tolérance locale qui est source d'inconfort pour le patient : douleur, brûlures, prurit, ulcération, croûtes, cicatrices… D'autant plus que ces traitements doivent être répétés plusieurs fois dans le temps étant donné la récidive fréquente des KA.

Les techniques de PDT se sont développées plus récemment en cancérologie cutanée et précisément pour le traitement de KA nombreuses et/ou étendues. La PDT repose sur l'utilisation d'un topique photosensibilisant (l'acide delta-aminolevulinique (ALA) ou le 5-méthylaminolévulinate (MAL ou Metvixia®) dont la photoactivation par une source lumineuse adaptée entraîne une nécrose tumorale sélective sur les cellules cancéreuses. L'accumulation de protoporphyrine IX (pplX) dans les cellules est à l'origine d'une réaction de photosensibilisation lorsqu'elle est activée par une longueur d'onde spécifique. Les sources lumineuses utilisées dans la PDT conventionnelle (c-PDT) sont soit la lumière rouge soit la lumière bleue.

Cependant, la technique de PDT classique nécessite une prise en charge hospitalière, et reste mal supportée par les patients du fait d'une douleur lors de l'illumination.

Plus récemment, des études menées par une équipe danoise se sont intéressées à la lumière du jour comme source lumineuse, introduisant la Daylight-PDT (DL-PDT) comme une alternative tout aussi efficace que la PDT conventionnelle dans le traitement des KA non hypertrophiques (6)(7)(8)(9)(10)(11). C'est une technique bien acceptée par les patients du fait de sa facilité de réalisation et d'une douleur moindre comparativement à la c-PDT. Plusieurs études randomisées réalisées en Australie (12), en Europe (13), puis en Chine (14), retrouvent les mêmes résultats sur le plan de l'efficacité et de la tolérance. La DL-PDT avec application de MAL a de ce fait obtenu l'AMM en 2015 dans le traitement en première intention des KA fines ou non hyperkératosiques et non pigmentées du visage et du cuir chevelu.

Toutefois, des travaux récents suggèrent un taux de récidive plus élevé à long terme. Fargnoli et al. montrent un taux de disparition des KA significativement plus faible à 12 mois avec la

Licence CC BY-NC-ND 3.0

DL-PDT (66%) en comparaison avec la c-PDT (76%)(15). Dans une autre étude de 2020, le nombre de nouvelle KA apparue à 6 mois est plus important chez les patients traités par DL-PDT que chez ceux traités par c-PDT, avec une différence significative de 1,3 KA ± 0,9 (16).

Des auteurs se sont donc intéressés à potentialiser l'efficacité de la DL-PDT grâce à une combinaison avec d'autres traitements topiques. Le pré-traitement par du 5-FU en crème semble améliorer l'efficacité de la DL-PDT sur les KA acrales sans augmenter la douleur (17). Le traitement séquentiel par un gel contenant du diclofenac et de l'acide hyaluronique appliqué 30 jours avant ou après une séance de DL-PDT n'est pas significativement plus efficace à 12 mois que la DL-PDT seule, mais diminue l'inflammation locale (18).

Aucune étude n'a analysé l'association de la DL-PDT avec l'imiquimod dans le traitement des KA. Cependant, une équipe italienne a publié des résultats encourageants dans une autre indication, en mettant en évidence l'efficacité d'un traitement séquentiel par DL-PDT et imiquimod 5% comparé à la DL-PDT seule dans le traitement des carcinomes basocellulaires superficiels sur les zones photoexposées, avec un maintien de la réponse à 12 mois : 91,3% de réponse complète pour le traitement séquentiel contre 83,4% pour la DL-PDT seule (19).

Licence CC BY-NC-ND 3.0

I. Notions fondamentales

A. La kératose actinique

1. Définition et épidémiologie

La kératose actinique a été décrite pour la première fois par Freudenthal en 1926 sous le nom de « Keratoma senilis » (20), puis nommée « Kératose actinique » par Pinkus en 1958 qui introduit le concept de lésion induite par les rayonnements (21). Il s'agit de la lésion précarcinomateuse la plus fréquente en dermatologie, qui représente un marqueur d'exposition chronique aux rayonnements ultraviolets (UV) et de ce fait un facteur prédictif de développer un cancer cutané mélanique ou non mélanique (22). En effet, le risque de développer un carcinome cutané ou un mélanome chez un patient porteur de KA est multiplié par 6 (23).

La prévalence des KA est en augmentation depuis plusieurs années et varie de 6 à 60 % en fonction des facteurs de risque (24). Des études menées en Australie estiment la prévalence à 40% chez les personnes âgées de 20 à 69 ans (25), voire proche des 60% dans certaines régions australiennes (26). Une étude réalisée sur une population du Nord-Ouest de l'Angleterre a retrouvé une prévalence des KA de 15,4% et 5,9% respectivement chez les hommes et les femmes de plus de 40 ans, et de 34,1% et 18,2% respectivement chez les hommes et les femmes de plus de 70 ans (27). La prévalence aux États-Unis varie suivant les études entre 16 et 26% (28)(29).

En France, les KA étaient présentes chez 72,2% d'une cohorte de sujets de 74 à 81 ans (moyenne d'âge de 77,5 ans) (30). Selon une étude de 2008, l'incidence des KA en France est évaluée à 754/100000 habitants, et 693 000 consultations par an amènent au diagnostic de KA (31).

Il semblerait que la prévalence des KA soit moindre dans certains pays d'Europe et aux États-Unis comparé à l'Australie, ce qui peut s'expliquer par une exposition solaire moins importante et une plus grande diversité ethnique et donc des phototypes.

Les KA n'existent quasiment pas chez le sujet noir et sont rares chez les sujets asiatiques où elles sont le plus souvent solitaires (22).

2. Facteurs de risque

Les facteurs de risque de développer des KA sont à la fois environnementaux et constitutionnels.

Licence CC BY-NC-ND 3.0

a) Facteurs environnementaux

- **L'exposition aux UV**

La principal facteur de risque des KA est l'exposition aux UV (24) et en particulier la dose cumulée totale d'UV reçue au cours de la vie. Travailler en extérieur plus de 6 heures par jour et/ou avoir des activités de loisir en extérieur sont des facteurs de risque (32).

Une histoire de coups de soleil avant 18-20 ans double le risque de développer des KA (33)(34). Ces coups de soleil précoces seraient un événement initiateur dans le processus de carcinogénèse cutanée. Les UVB (290-320 nm) et dans une moindre mesure les UVA (320-400nm) participent aux étapes d'initiation, promotion et progression de la carcinogénèse, en entraînant des mutations des gènes suppresseurs de tumeur comme p53, qui empêchent le rejet tumoral (35).

Le fait d'habiter plus de 4 ans dans un pays tropical est aussi un facteur favorisant (33).

Il s'agit le plus souvent d'exposition à la lumière du soleil, mais les cabines à UV peuvent être responsables de KA multiples, denses et presque confluentes (36). Une étude a montré que des patients traités par PUVAthérapie en ayant reçu une dose cumulée de 1000 J/cm^2 ou plus ont un risque augmenté de KA (37). Ce risque semble donc dose-dépendant (plus de 230 séances environ), persistant après l'arrêt de la PUVA ou des UVB, et a été observé particulièrement pour les carcinomes épidermoïdes génitaux chez les hommes (38).

L'utilisation de crème solaire semblerait être un facteur protecteur (39).

- **L'immunosuppression**

L'immunosuppression contribue au développement des KA, qu'elle soit induite dans un contexte de chimiothérapie, de greffe d'organe, ou de pathologie type SIDA ou leucémie lymphoïde chronique. Une étude a établi que 40% des patients transplantés d'organe présentent des lésions cutanées précancéreuses ou cancéreuses dans les 5 ans suivant la transplantation (40).

- **Les agents carcinogènes**

L'exposition à l'arsenic dans le cadre d'une intoxication chronique professionnelle ou alimentaire peut être responsable de kératoses arsenicales des paumes et des plantes (41). Les radiations ionisantes, les goudrons et hydrocarbures polycycliques favorisent également le développement des KA (42).

- **Les médicaments**

La prise de médicaments photosensibilisants tels que les diurétiques thiazidiques, l'amiodarone ou le diltiazem pendant au moins 3 mois est associée significativement à l'apparition des KA. Au contraire, la prise d'anti-inflammatoires non stéroïdiens serait un facteur protecteur, lié à l'inhibition de la cyclooxygénase 2 (COX-2) qui intervient dans la prévention de certains mécanismes de la carcinogénèse (43)(44).

Deux études cas-témoin ont mis en évidence que la prise d'antagonistes des récepteurs de l'angiotensine II (ARAII), d'inhibiteurs de l'enzyme de conversion (IEC), d'inhibiteurs calciques

Licence CC BY-NC-ND 3.0

ou d'antiagrégants plaquettaires pouvait être un facteur de risque indépendant de KA (34). Ce risque semble augmenter de manière dose-dépendante (45).

- **Le niveau d'éducation**

Les patients ayant un faible niveau d'éducation ont plus de risque de présenter des KA (43) et autres cancers cutanés (46). Ceci peut s'expliquer par le fait que les activités extérieures sont plus fréquentes dans cette population, tout comme le manque d'habitude d'utiliser une protection solaire.

- **La consommation d'alcool**

Des études ont mis en évidence qu'une consommation d'alcool favoriserait l'apparition de KA (32). Ceci serait dû au fait que l'alcool diminue la concentration d'antioxydants dans la peau et favorise donc les coups de soleil (47).

- **Le régime alimentaire**

Un régime riche en graisse pourrait être un facteur favorisant des KA. Une étude a montré qu'un régime pauvre en graisse bien conduit pendant 2 ans réduisait de façon significative le nombre de KA (48). Cependant plusieurs études ont trouvé des résultats divergents sur le fait que l'indice de masse corporelle soit un facteur de risque de KA (32)(49)(50).

b) Facteurs constitutionnels

- **L'âge**

La prévalence des KA augmente considérablement avec l'âge (49), avec un âge médian de 73 ans dans les pays Européens (43).

- **Le sexe**

Les hommes sont plus touchés que les femmes avec un sex ratio de 1,35 (31).

- **Le phototype**

Les patients de phototype I et II (cheveux blonds ou roux, yeux clairs, érythème actinique fréquent) sont les plus touchés, en comparaison aux phototypes III et IV (43).

- **Les maladies génétiques**

L'albinisme, le Xeroderma Pigmentosum, le syndrome de Rothmund-Thompson, le syndrome de Bloom, et le syndrome de Cockayne sont des pathologies génétiques qui sont associées à un risque augmenté de développer des KA, et à un âge plus précoce (42).

Licence CC BY-NC-ND 3.0

3. Physiopathologie

a) Carcinogénèse

Les UV (en particulier les UVB) sont responsables de la carcinogénèse par plusieurs mécanismes (51):

- La création de dommages de l'ADN
- L'altération de gènes codant des protéines impliquées dans les voies de signalisation contrôlant la survie des cellules
- L'induction d'une photo-immunosuppression locale

En effet, les UV sont absorbés par l'ADN des kératinocytes et y sont responsables de la création de dimères de pyrimidine. Ils entraînent des altérations géniques et des mutations du gène p53 qui conduisent *in fine* à la prolifération cellulaire. La mutation la plus fréquente est la transition de base C vers T ou CC vers TT (52). Le gène p53 est localisé en 17p13 et code la protéine p53 qui permet habituellement, lorsque la cellule est soumise à une agression génotoxique comme cela est le cas sous irradiation UV, soit l'arrêt du cycle cellulaire avec induction de systèmes de réparation type *NER (nucleotide excision repair)*, soit l'apoptose de la cellule. Près de 80% des KA présentent des mutations du gène p53, qui sont souvent des pertes d'hétérozygotie en 17p, 17q, 9p, 9q et 13q.

De ce fait, la réparation de l'ADN et le contrôle apoptotique sont défaillants dans les cellules épidermiques exposées aux UV, ce qui conduit au développement de cellules potentiellement néoplasiques et donc de lésions précancéreuses voire cancéreuses. Des altérations du gène p16 entrent aussi en jeu (53)(54)(55).

Les chromophores impliqués dans la photo-immunosuppression locale restent mal connus mais il semblerait que les lésions de l'ADN sous forme de dimères de pyrimidine soient des facteurs importants de l'abolition de l'immunité cellulaire. On retrouve en effet dans ces cellules exposées aux UV une altération morphologique et fonctionnelle des cellules de Langerhans, la sécrétion de cytokines immunosuppressives et l'induction d'un phénotype lymphocytaire Th2, ce qui contribuerait à la carcinogénèse (56)(57).

Les virus HPV (Human PapillomaVirus) ont également un rôle dans la pathogénèse des KA. La liaison de la protéine inactivatrice E6 des papillomavirus oncogènes avec la protéine codée par le gène p53 entraîne l'inactivation de p53, et donc la dérégulation du cycle cellulaire. La présence de transcrits viraux HPV a été retrouvée dans des KA chez des patients immunocompétents (HPV 36 majoritairement) (58).

Il existe un lien entre UVB et virus HPV. En effet, l'élastose solaire résultant de l'exposition chronique aux UV est responsable d'une stase lymphatique, qui diminue la surveillance immunitaire locale et favorise l'activité des HPV et donc la carcinogénèse (59)(60).

Licence CC BY-NC-ND 3.0

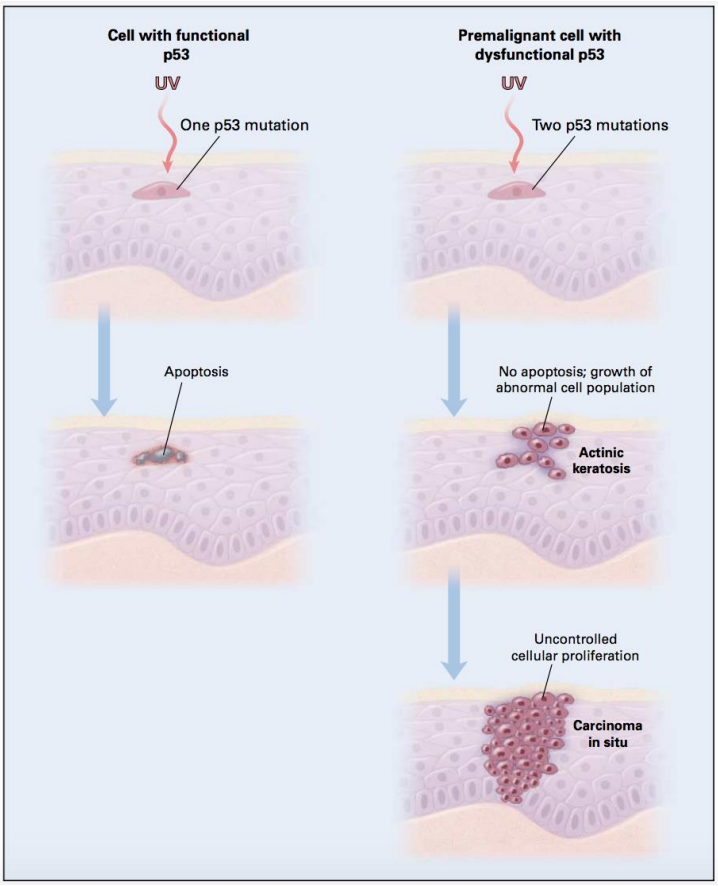

***Figure 1**. Formation de KA et CEC in situ après irradiation UV de la peau.*
Les kératinocytes n'ayant pas de mutation de p53 initialement entrent en apoptose après irradiation UV. Cependant, les kératinocytes avec une dysfonction de p53 et une mutation additionnelle de p53 induite par les UV entrent en expansion clonale par défaillance des mécanismes de réparation (52).

b) Histopathologie

Le diagnostic de KA est le plus souvent clinique. Une biopsie est réalisée en cas de doute diagnostique, en particulier pour éliminer une transformation carcinomateuse ou dans les formes pigmentées plus atypiques (41).

L'examen histologique des KA retrouve deux types d'altérations : la lésion en elle-même et la dégénérescence sénile et actinique de la peau qui se caractérise par une atrophie épidermique et une dégénérescence basophile du collagène qui peut alors prendre les colorations du tissu élastique (bleu-gris). Les lésions de KA alternent avec des zones d'épiderme sain, elles ne concernent pas la totalité de l'épiderme.

Sur le plan cytologique, les kératinocytes apparaissent moins basophiles, variables en taille et en forme. Il existe des atypies nucléaires avec des cellules multinucléées ou avec des figures de mitose.

Sur le plan architectural, la forme et l'orientation cellulaires sont altérées. La couche cornée sus-jacente comporte une hyperkératose plus ou moins intense avec une parakératose focale, signe d'un trouble de la maturation des kératinocytes. Celle-ci est composée d'une alternance d'orthokératose basophile et de parakératose éosinophile. Peuvent également être observés une acantholyse et un infiltrat inflammatoire constitué de lymphocytes et d'histiocytes (42)(54).

Licence CC BY-NC-ND 3.0

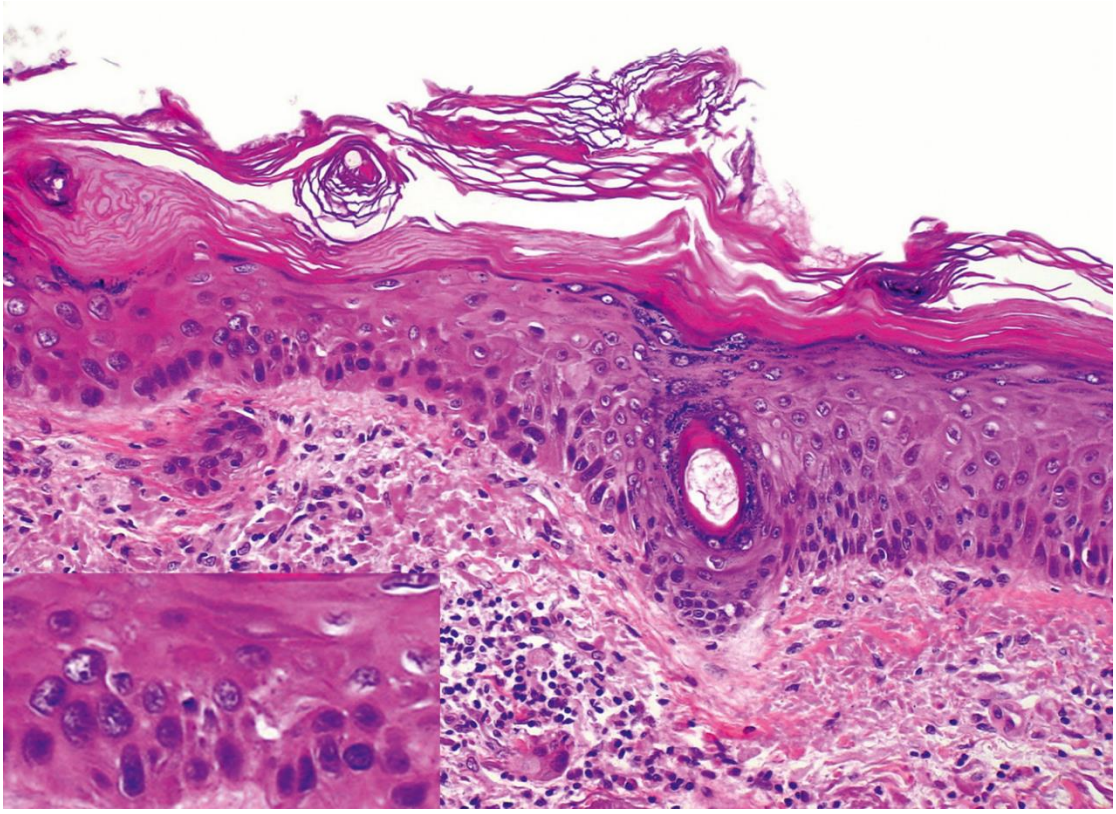

***Figure 2**. Aspect histologique d'une KA.*
Hyperkératose avec bourgeonnement de la basale épidermique et kératinocytes atypiques.

4. Manifestations cliniques

a) Les KA communes

Les KA se développent dans la grande majorité des cas sur les zones photoexposées (visage, cuir chevelu, nuque, décolleté, dos des mains, avant-bras). Une étude a montré que la tête, le cou et les avant-bras représentaient globalement 75% des localisations (61). Les KA sont le plus souvent multiples mais il est possible de n'observer qu'une lésion unique dans 20% des cas (31).

L'examen clinique montre une plaque érythémateuse, jaune ou brune, légèrement squameuse. Elle se recouvre d'un enduit kératosique gris ou brunâtre adhérent qui lui confère une sensation râpeuse ou rugueuse caractéristique à la palpation. Leur taille est variable, généralement infracentimétrique. Les KA sont le plus souvent multiples et peuvent confluer en plaques de plusieurs centimètres. La peau péri-lésionnelle est souvent le siège d'une héliodermie : élastose solaire, lentigos actiniques, rides, troubles pigmentaires…

Bien que les KA soient le plus souvent asymptomatiques, le patient peut présenter un prurit modéré ou une discrète irritation. Une douleur importante, une induration, ou un saignement doivent faire évoquer une transformation en carcinome épidermoïde (22).

Licence CC BY-NC-ND 3.0

On distingue habituellement trois grades de KA selon Olsen (62), en se basant sur l'aspect clinique :

- Grade I : fines, juste palpables, plus difficiles à voir qu'à palper
- Grade II : modérément épaisses, facilement palpables et visibles *(Figure 3)*
- Grade III : hyperkératosiques, très épaisses *(Figure 4)*

***Figure 3**. Kératoses actiniques grade I et II du front.*

***Figure 4**. Kératoses actiniques hyperkératosiques (grade III) multiples du cuir chevelu.*

b) Autres formes de KA

- **Corne cutanée**

Cette forme hypertrophique de KA siège préférentiellement sur le dos des mains, les avant-bras ou le visage. Elle se caractérise par une proéminence cornée dure et sèche sur une base érythémateuse, dont la hauteur est variable mais supérieure à la largeur.

Licence CC BY-NC-ND 3.0

***Figure 5**. Corne cutanée.*

- **Kératose actinique pigmentée extensive**

Il s'agit de macules ou papules kératosiques pigmentées d'extension centrifuge en surface, souvent de taille supracentimétrique, situées habituellement sur le visage ou le cuir chevelu. Le diagnostic différentiel avec un mélanome de Dubreuilh, un lentigo actinique ou une kératose séborrhéique peut parfois être difficile autant sur le plan clinique que dermoscopique.

***Figure 6**. Kératose actinique pigmentée de l'arête nasale.*

- **Kératose lichénoïde actinique ou solitaire**

Cette lésion correspond typiquement à une papule ou macule grisâtre unique au niveau du décolleté des femmes, ressemblant à une papule isolée de lichen plan, de couleur rouge violacé à brun. Cette forme de KA est souvent spontanément régressive.

***Figure 7**. Kératose lichénoïde actinique.*

Licence CC BY-NC-ND 3.0

- **Chéilite chronique actinique**

L'atteinte de la lèvre inférieure, exposée plus directement aux UV, est responsable d'une chéilite chronique, avec une xérose diffuse et une perte de la limite entre la lèvre rouge et la lèvre blanche.

- **Conjonctivite actinique**

Les modifications conjonctivales induites par les UV sont la *pinguécula* (petite lésion saillante jaunâtre à distance de la cornée) ou le ptérygion (plaque opaque épaisse au niveau de la conjonctive pouvant recouvrir la cornée). Ces lésions peuvent évoluer vers un véritable carcinome de la conjonctive.

- **Des formes verruqueuses, confluentes ou atrophiques ont été décrites (63).**

c) Diagnostic différentiel

Les principaux diagnostics différentiels des KA sont : le lupus discoïde, la kératose séborrhéique, le carcinome basocellulaire (superficiel ou tatoué en particulier), la verrue vulgaire, le mélanome de Dubreuilh et la maladie de Bowen (ou carcinome épidermoïde in situ).

5. Aspect en dermoscopie

La dermoscopie est une aide non invasive utile au diagnostic de KA et permet surtout de différencier de manière significative une KA d'une maladie de Bowen ou d'un carcinome épidermoïde (64)(65).

Classiquement, le patron dermoscopique d'une KA non pigmentée est celui dit de « fraise » ou *« strawberry pattern »* et associe (66):

- Un pseudo-réseau rose rouge entourant les follicules pileux
- Des squames superficielles blanches à jaunes
- Des vaisseaux linéaires ondulés
- Des ouvertures folliculaires entourées d'un halo blanc

Licence CC BY-NC-ND 3.0

Figure 8. *Kératose actinique vue en dermoscopie en lumière polarisée.*
Follicules pileux ouverts (flèches) entourés d'un pseudo-réseau rouge (64).

Les KA pigmentées présentent un pseudo-réseau marron à gris avec de multiples globules et points gris/noir de distribution régulière autour des follicules.

La présence d'un halo gris permet d'orienter le diagnostic vers une kératose actinique pigmentée plutôt qu'un mélanome de Dubreuilh (67).

6. Évolution

Bien que certains auteurs aient considéré que les KA sont de véritables CEC à un stade précoce (4), la KA répond bien à la définition clinique d'un précurseur et il y a lieu de conserver la distinction entre KA et CEC (68).

Il est établi que les KA peuvent évoluer selon trois modalités :

- La guérison spontanée
- La persistance
- La progression vers un CEC

Le potentiel de régression d'une KA unique a été estimée entre 15 et 63% après 1 an et semble plus fréquente en cas de diminution de l'exposition solaire (24).

Entre 5 et 20% des KA se transformeront en CEC dans les 10 à 25 ans, avec un taux annuel de transformation de 0,025% à 16% suivant les études (69)(70). Une étude publiée en 2021 a mis en évidence que sur une longue période de suivi de 10 ans, l'incidence cumulée de développer un CEC est de 17,1% chez les patients porteurs de KA (71). Ce risque est donc cumulatif, et d'autant plus important que la durée d'évolution et le nombre de KA sont élevés.

Il est impossible de prévoir avec certitude sur l'aspect clinique seul quelle KA évoluera vers un carcinome épidermoïde ou régressera, c'est pourquoi toutes les KA doivent être traitées le plus rapidement possible.

Licence CC BY-NC-ND 3.0

Il a cependant été mis en évidence que certaines KA avaient un risque plus élevé de transformation en CEC et doivent donc relever d'un traitement plus agressif. Une surveillance rapprochée doit par conséquent être réalisée dans ces situations (72):

- La localisation aux extrémités (dos des mains, avant-bras, jambes) où la photoprotection est le plus souvent oubliée et les KA plus épaisses.
- Les zones périorificielles, peu accessibles et donc plus difficiles à traiter (paupières, chéilite actinique des lèvres), où le risque d'invasion locale est plus important du fait de la proximité avec le réseau lymphatique (oreilles).
- Les patients immunodéprimés pour lesquels le risque de cancer cutané est plus important que dans la population générale. Chez ces patients, les KA de grande taille > 1 cm^2 sont significativement plus à risque de transformation maligne (73).
- Les patients immunodéprimés sous traitement photosensibilisant favorisant la carcinogénèse (aziathoprine, hydroxyurée, voriconazole, ciclosporine…) qui doivent relever d'un traitement précoce des KA.
- Les patients atteints d'une leucémie lymphocytaire chronique (LLC) compte-tenu de l'immunosuppression sous-jacente même en l'absence de traitement.

Les éléments cliniques faisant suspecter l'évolution d'une KA vers un CEC sont : une inflammation ou une induration, un diamètre > 1 cm, une croissance rapide, un érythème, ou une ulcération (74).

7. Notion de champ de cancérisation

Le champ de cancérisation se définit comme une zone péritumorale comportant des anomalies cliniques ou infracliniques multifocales, pouvant être à l'origine de récidives ou de nouvelles lésions néoplasiques (5). Le facteur de risque principal étant, tout comme les KA, l'exposition chronique aux UV, on retrouve ces champs de cancérisation dans les zones photoexposées et par conséquent en périphérie des KA et des carcinomes épidermoïdes.

Des mutations de p53 semblent également entrer en jeu dans ces anomalies infracliniques. Elles ont été mises en évidence dans des zones exposées de façon chronique aux UV mais cliniquement saines et indemnes de toute lésion visible à l'œil nu, alors que ces mutations sont quasiment absentes dans les zones protégées du soleil (75).

En comparaison avec des KA isolées, la présence d'un champ de cancérisation est associée à un risque plus important de développer des carcinomes épidermoïdes multiples. La morbidité et mortalité sont significativement augmentées chez ces patients (76). Le but de certains traitements va être d'atteindre la zone péritumorale dans son ensemble et non pas seulement la lésion de façon isolée.

Licence CC BY-NC-ND 3.0

8. Traitements

a) Prévention primaire

La prévention de l'apparition des KA par la protection solaire a un rôle primordial. L'information et les conseils de prudence vis à vis de l'exposition solaire doivent être donnés dès le plus jeune âge et renouvelés tout au long de la vie, notamment chez les patients avec un phototype clair et ayant des activités professionnelles ou récréatives en extérieur. Plusieurs études ont montré que l'utilisation d'un écran solaire réduisait la survenue de KA chez les sujets à risque (77).

Les recommandations de photoprotection sont les suivantes (68):

- Prudence vis-à-vis du soleil entre 12h et 16h, où 60% de la dose d'UV est reçue.
- Privilégier la protection vestimentaire et comportementale.
- Utiliser les produits de protection solaire en dernière ligne de protection, sans augmenter la durée d'exposition pour autant (indice UVB supérieur à 15 voire 30, avec protection UVA si possible). L'application doit être faite dans les 20 minutes avant l'exposition et renouvelée toutes les 2 heures.
- Proscrire l'utilisation de lampes à bronzer ou de cabine UV.

b) Prévention secondaire

Le dépistage systématique dans la population générale n'a pas fait la preuve de la réduction de la morbidité et/ou de la mortalité. Cependant, le dépistage du CEC et des KA est recommandé après 50 ans chez les patients à risque définis par les critères suivants : phototype clair, exposition solaire cumulée importante, exposition aux autres carcinogènes cutanés, radiothérapie, transplantation d'organe, antécédent personnel de cancer cutané, héliodermie (68).

Les sujets à risque remplissant ces critères doivent bénéficier d'un examen cutané complet par un dermatologue et être éduqués autant que possible à l'auto-examen.

c) Traitement curatif

Il existe de nombreuses options thérapeutiques, dont le choix sera guidé d'une part par les caractéristiques des lésions (unique ou multiple, topographie) et d'autre part par les caractéristiques des patients (âge, comorbidités, immunosuppression).

- **Traitement des KA isolées ou peu nombreuses**
  - *Cryothérapie*

La cryothérapie par vaporisation à l'azote liquide à très basse température est le traitement de référence des lésions isolées. Pour avoir une efficacité optimale, il est souvent nécessaire de réaliser une cryothérapie appuyée (au minimum 10 à 20 secondes), et parfois répétée, d'autant plus si les KA sont hypertrophiques. C'est une technique rapide, facile à réaliser en

Licence CC BY-NC-ND 3.0

consultation et de faible coût. Son efficacité est toutefois opérateur-dépendante. Elle est à l'origine d'une douleur lors de la vaporisation et expose au risque de cicatrice dépigmentée.

Le taux de réponse complète à 3 mois a été évalué à 67,2% et dépend de la durée d'application de l'azote (39% si moins de 5 secondes, 69% si plus de 5 secondes, 83% si plus de 20 secondes) (78).

- *Cryochirurgie*

La cryochirurgie sous anesthésie locale contrôlée par impédance-mètre peut avoir sa place dans cette indication mais reste peu évaluée en ce qui concerne les KA. Elle est un traitement de choix dans la chéilite actinique (79).

- *Curetage-électrocoagulation*

Le curetage-électrocoagulation est une méthode envisageable mais peu utilisée en pratique et mal évaluée.

- *Laser CO2 ou Erbium Yag*

L'utilisation de laser ablatif permet une vaporisation non sélective des lésions. Il a été peu évalué dans cette indication et n'apporte pas de réel avantage comparé aux autres méthodes.

Utilisé en pré-traitement de l'ALA-PDT, le laser CO2 lui confère une plus grande efficacité sur la disparition des KA (80).

- *Chirurgie d'exérèse*

Une chirurgie d'exérèse sans marges peut être envisageable mais c'est un traitement invasif à ne pas privilégier, hormis dans les cas de doutes diagnostiques avec une lésion carcinomateuse par exemple.

- **Traitement des KA multiples ou du champ de cancérisation**
  - *5-FU topique*

Le 5-FU topique est un antimétabolite qui a un effet cytostatique en particulier sur les cellules très mitotiques néoplasiques et prénéoplasiques. La posologie est de une à deux applications par jour en couche mince sur les lésions pendant plusieurs semaines (3 à 4 en moyenne), sous surveillance médicale. La surface traitée ne doit pas être supérieure à 500 cm². Après application sur une lésion, la réponse thérapeutique attendue est d'abord un érythème avec brûlure puis destruction de la lésion avec érosion et ulcération, puis réépithélisation avec guérison. Il peut y avoir une possible hyperpigmentation résiduelle. Cette réaction locale n'est pas un effet indésirable mais l'intensité de la brûlure peut parfois entraîner une suspension temporaire du traitement ou un ajout de traitement émollient.

L'efficacité du 5-FU est comparable à celle de l'imiquimod (81) et son coût est moindre, ce qui en fait un traitement de choix des KA multiples.

Licence CC BY-NC-ND 3.0

- *Photothérapie dynamique (PDT)*

La PDT avec application de MAL a obtenu l'AMM dans le traitement des KA multiples sur de larges surfaces. Plus récemment, la DL-PDT est également utilisée dans cette indication avec une efficacité comparable. Ce paragraphe est détaillé dans la partie B.

- *Imiquimod crème à 5%*

L'imiquimod a obtenu l'AMM depuis 2007 dans le traitement des KA du visage et du cuir chevelu cliniquement typiques. Ce paragraphe est détaillé dans la partie C.

- *Diclofénac sodique gel à 3%*

Ce traitement topique est constitué d'un AINS à 3% et d'acide hyaluronique en gel à 2,5%. L'inhibition de la COX-2 entraîne une réduction de la production de prostaglandines, ce qui est à l'origine d'une altération de la prolifération cellulaire. La quantité nécessaire dépend de la surface atteinte, généralement 0,5 g de gel (soit la taille d'un pois) suffit à traiter une lésion de 5 cm x 5 cm. La posologie est de 2 applications par jour pendant 2 à 3 mois.

Les effets indésirables à type d'irritation cutanée sont moins fréquents que pour le 5-FU mais l'efficacité est moindre, à environ 32% (81)(82). Le taux de récidive n'est pas connu. Malgré le fait qu'il ait obtenu l'AMM dans cette indication, ce traitement n'est pas remboursé en France.

- *Mébutate d'ingénol (Picato®)*

L'ingénol mébutate est un traitement topique en gel à 0,015% ou 0,05% (pour les KA du visage et du tronc respectivement), dérivé de la plante Euphorbia peplus. Son mécanisme d'action est basé sur l'induction d'une nécrose lésionnelle, associée à un recrutement des polynucléaires neutrophiles ciblant les cellules dysplasiques résiduelles (83). Au niveau du visage et du cuir chevelu, un tube de gel (contenant 70 microg/g de mébutate d'ingénol) doit être appliqué une fois par jour sur la zone à traiter pendant 3 jours consécutifs. L'efficacité est donc très rapide, et l'effet thérapeutique optimal peut être évalué environ 8 semaines après. L'effet indésirable principal est une réaction inflammatoire locale parfois importante.

Cependant, à la suite de quelques cas rapportés de CEC potentiellement induit par le Picato®, le laboratoire a préféré retirer du marché le produit en mai 2020.

- *Peeling chimique*

Cette méthode est avant tout réputée pour son effet anti-âge mais peut aussi être utilisée dans le traitement des KA. De l'acide trichloroacétique à 35% est appliqué directement sur la peau et entraine l'élimination des couches superficielles de la peau (84). Cette méthode est peu utilisée en pratique et l'efficacité a donc été peu évaluée.

<u>En pratique</u> :

- La cryothérapie est utilisée en première intention pour les KA uniques ou en petit nombre.

Licence CC BY-NC-ND 3.0

- Si les KA sont multiples ou confluentes, ou localisées sur des zones telles que le vertex ou le visage, ou bien en deuxième intention, il sera plutôt envisagé le 5-FU topique, l'imiquimod crème 5%, ou la PDT. Les autres traitements sont plus anecdotiques et beaucoup moins fréquemment utilisés en pratique.

Tableau 1. *Récapitulatif des traitements disponibles en fonction des caractéristiques des lésions et du patient, selon les recommandations de la SFD de 2009.*

	1re intention	2e intention	Commentaires
Caractéristiques des KA			
KA isolée ou en petit nombre	Cryothérapie	5-FU, imiquimod, diclofénac ou PDT	Classement par coût : diclofénac, PDT non remboursés
KA multiples ou confluentes	5-FU imiquimod ou PDT		Cryothérapie souvent mal tolérée
KA hypertrophiques	Biopsie recommandée	Cryothérapie, si suivi possible ; biopsie si échec	
Échec traitement bien conduit	Biopsie recommandée		
Localisations			
Vertex, oreilles, nez, joues, front	Cryothérapie, 5-FU	Imiquimod, PDT	
Zones périorbitaires	Diclofénac ou cryothérapie	Autres topiques	Œdème inflammatoire avec une majorité de traitements
KA confluentes du vertex	5-FU	Imiquimod ou PDT	
Caractéristiques du patient			
Patient peu autonome	Cryothérapie	5-FU, imiquimod, ou PDT, si soins infirmiers disponibles	Suivi et soins à réaliser par une équipe paramédicale
Éloignement	Cryothérapie	5-FU, diclofénac, imiquimod	Surveillance souhaitable

Tableau 2*. Principales caractéristiques des traitements des champs de cancérisation.*

Traitement	5-FU topique	Imiquimod crème	Diclofénac sodique	PDT
Nom commercial en France	Efudix®	Aldara®	Solaraze®	Associée au Metvixia®
AMM	Oui	Oui	Oui	Oui
Remboursement Sécurité Sociale	Oui	Oui	Non	Oui
Utilisation chez le transplanté	Oui	Non recommandé	Oui	Oui
Schéma thérapeutique	1 à 2 applications/j pendant 6 semaines	3 applications/semaine pendant 4 semaines	2 applications/j pendant 2 à 3 mois	1 seule application pendant 3 heures

Licence CC BY-NC-ND 3.0

B. La photothérapie dynamique en lumière naturelle (Daylight-PDT ou DL-PDT)

1. Principe de la PDT

Les techniques de photothérapie dynamique (PDT) se sont développées depuis quelques années et représentent une option intéressante dans le traitement des KA multiples non hypertrophiques non pigmentées du visage et du cuir chevelu.

Le principe de la PDT repose sur l'application d'un topique photosensibilisant à pénétration cutanée qui est préférentiellement capté et métabolisé par les cellules tumorales. Ce produit est activé par une source lumineuse de longueur d'onde adaptée à son spectre d'absorption. Son activation entraine la production de dérivés réactifs de l'oxygène qui sont à l'origine d'une destruction sélective des cellules tumorales, en respectant les tissus sains adjacents.

La PDT repose donc sur trois éléments :

- Un agent photosensibilisant
- Une source de lumière
- De l'oxygène

a) Molécules photosensibilisantes

L'acide delta-amino-lévulinique (ALA), ou sa forme méthylée le 5-methylaminolévulinate (MAL) sont des précurseurs des porphyrines qui une fois métabolisés dans les cellules s'accumulent en protoporphyrine IX (PpIX). C'est cette porphyrine photo-active qui est à l'origine de la réaction de photosensibilisation lorsqu'elle est activée par une longueur d'onde spécifique. Elle s'accumule davantage au niveau des tissus tumoraux que dans les cellules saines, ce qui explique l'action ciblée de la PDT avec préservation de la peau péri-lésionnelle.

En 2006, le MAL à 16% (METVIXIA®, Galderma) a obtenu, en Europe et notamment en France, une AMM pour le traitement des carcinomes cutanés superficiels, avec un taux de remboursement de 65% par l'Assurance Maladie.

En terme d'efficacité, il n'y a pas de différence entre l'ALA et le MAL (85). Cependant, le MAL présente l'avantage d'être plus lipophile et donc de permettre une meilleure pénétration dans les cellules : le temps d'application est de 3h alors qu'il est de 12 à 18h pour l'ALA.

b) Source lumineuse

Le spectre d'absorption de la PpIX situé dans le visible est large avec un pic à 410 nm (bande de Soret) correspondant à la lumière bleue, et 2 petits pics à 500 et 650 nm correspondant à la lumière rouge. La PDT conventionnelle (c-PDT) utilise donc comme source lumineuse soit la lumière rouge, soit la lumière bleue, grâce à des lumières laser avec une longueur d'onde sélectionnée ou des lampes à lumière intense pulsée, fluorescentes à haute pression, diodes électroluminescentes (LED)…

Licence CC BY-NC-ND 3.0

Plus récemment, la lumière naturelle du jour a été étudiée comme une alternative tout aussi efficace et plus facilement réalisable.

c) Réaction avec l'oxygène

La présence d'oxygène est indispensable au déclenchement de la réaction phototoxique.

Lors de l'illumination, la molécule photosensibilisante activée va être excitée d'un état de base à un état singulet puis à un état triplet. S'ensuit une réaction photochimique de type II avec formation d'oxygène à l'état singulet, responsable de dommages oxydatifs aboutissant à une mort cellulaire dans les tissus cibles *(Figure 9)* (86).

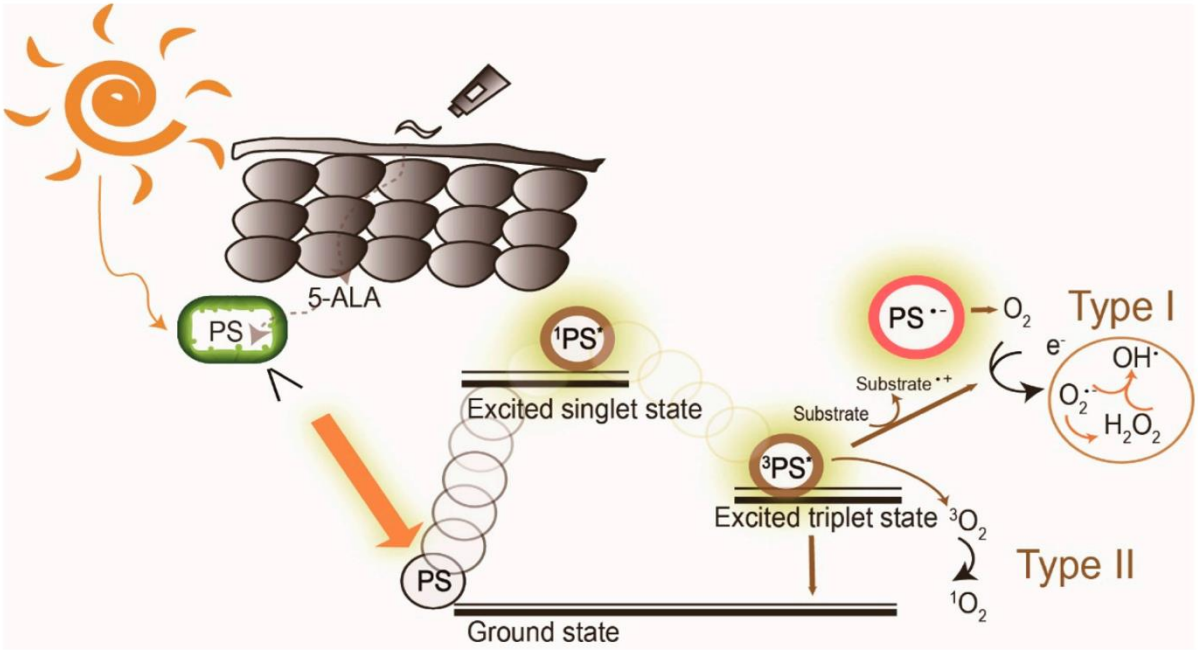

***Figure 9**. Réaction de la molécule photosensibilisante avec l'oxygène.*
PS : molécule photosensibilisante. 1PS: état excité singulet de la molécule photosensibilisante. 3PS*: état excité triplet de la molecule photosensibilisante. 1O2 : oxygène singulet.*

d) Inconvénients de la c-PDT

En plus de nécessiter une prise en charge hospitalière, le principal facteur limitant de la c-PDT est la douleur pendant l'illumination, qui peut parfois conduire à un arrêt du traitement (87).

Le mécanisme de la douleur dans la PDT n'est pas clairement élucidé mais il semblerait que celle-ci soit due à l'accumulation de PpIX après un long temps d'incubation, particulièrement sur les zones acrales où les fibres nerveuses sont abondantes. Les dérivés réactifs de l'oxygène représentent les principaux acteurs de la douleur en augmentant la phosphorylation du récepteur N-methyl-D impliqué dans les voies de signalisation de la nociception (88).

Licence CC BY-NC-ND 3.0

2. La Daylight-PDT (DL-PDT)

a) Principe et rationnel

La lumière du jour représente une source lumineuse pratique et efficace étant donné que sa longueur d'onde comprise entre 400 et 800 nm permet l'activation de la PpIX dans la peau. Les longueurs d'onde de la lumière visible déterminent donc une fenêtre thérapeutique optimale pour la DL-PDT.

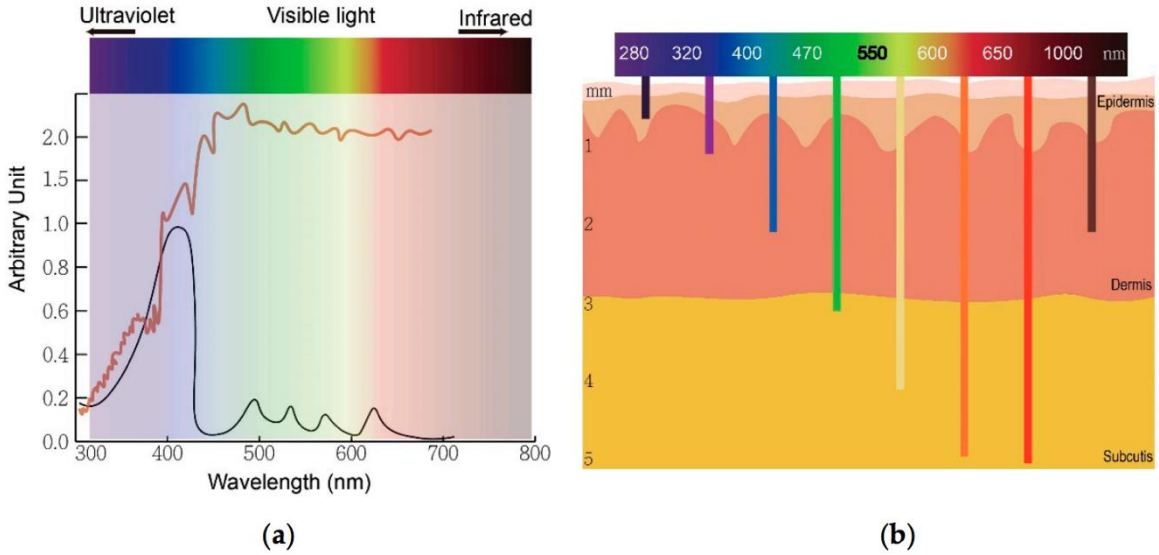

***Figure 10**. Utilisation de la lumière du jour comme source lumineuse.*
a) Les pics d'absorption de la PpIX (courbe noire) et de la lumière solaire (courbe marron). b) La relation entre les longueurs d'onde de la lumière et la pénétration cutanée (89).

La DL-PDT allonge le temps d'illumination, avec une fluence beaucoup plus faible qu'une lampe à halogène ou à LED. La PpIX est en réalité produite et détruite en continu pendant les deux heures d'exposition à la lumière du jour, sans accumulation dans les tissus cibles (90). De ce fait, l'activation continue de petites quantités de PpIX, et non de façon rapide et importante comme avec la c-PDT, rend le phénomène significativement moins douloureux (91).

En plus de la réduction des effets douloureux, l'avantage de la DL-PDT est sa grande simplicité de mise en œuvre. C'est une technique qui peut être utilisée par tout dermatologue, sans nécessité de recourir à une source lumineuse artificielle ni des consultations itératives hospitalières.

Licence CC BY-NC-ND 3.0

b) Protocole et déroulement d'une séance

En France métropolitaine, la PDT en lumière du jour peut être réalisée de mars à octobre, avec une température extérieure qui doit être comprise entre 10 et 30°C. Il n'est pas nécessaire que le temps soit ensoleillé, la séance peut être effectuée même en présence de nuages, mais une luminosité minimale est indispensable. Cependant la séance sera différée en présence de pluie, par confort pour le patient.

La première consultation vise à vérifier l'absence de contre-indications à la DL-PDT : lupus, photodermatoses, porphyries cutanées, médicaments et topiques photosensibilisants (92). Un topique kératolytique (à base d'acide salicylique ou d'urée) est généralement prescrit, à appliquer quotidiennement sur la zone à traiter pendant une quinzaine de jours avant la séance de DL-PDT.

Lors de la deuxième consultation, une détersion douce des croûtes et/ou squames au niveau des KA peut être effectuée si nécessaire. Un produit de protection solaire SPF 30 au minimum, sans écran minéral, doit être appliqué sur toutes les zones qui seront exposées au soleil. Les écrans contenant de l'oxyde de zinc, de l'oxyde de fer ou du dioxide de titane sont proscrits car peuvent réduire l'efficacité du traitement en diminuant la pénétration de la lumière visible dans la peau. Puis le topique photosensibilisant (MAL le plus souvent) est appliqué en fine couche sur toute la zone à traiter, sans occlusion. Dans les 30 minutes qui suivent, le patient doit s'exposer à la lumière du jour pendant 2 heures. Il est indispensable que l'exposition soit maintenue sans interruption pour une efficacité optimale. Au bout des 2 heures, la crème doit être rincée et le patient reçoit pour consigne d'éviter l'exposition solaire pour le reste de la journée (93).

Une réévaluation clinique est généralement faite à 3 mois. Un seul traitement est le plus souvent suffisant pour traiter les KA grade I et II mais des sessions répétées à plusieurs mois d'intervalle peuvent parfois être nécessaires.

c) Indications en carcinologie cutanée

- **Kératose actinique**

La principale indication de la DL-PDT est représentée par le traitement des KA fines et moyennes (grade I et II) non pigmentées et non hyperkératosiques du visage et du cuir chevelu. Cette indication a fait l'objet d'une AMM en 2015 pour le MAL.

Plusieurs études comparatives ont montré que la DL-PDT avait une efficacité équivalente à la c-PDT en lumière rouge ou bleue, avec un taux de disparition complète des KA à 6 mois entre 70% et 86% selon les études. Cependant Fargnoli et al. suggèrent un plus fort taux de récidive à long terme avec la DL-PDT en comparaison avec la c-PDT (17% contre 12% respectivement) (94)(95).

Le MAL n'est pas le seul photosensibilisant utilisable dans cette indication : une nano-émulsion d'acide 5 aminolévulinique (5-ALA) a montré la même efficacité sur les KA fines du visage (96).

Licence CC BY-NC-ND 3.0

- **Chéilite actinique et porokératose actinique disséminée**

L'efficacité de la DL-PDT sur les chéilites actiniques de la lèvre inférieure a été rapportée dans plusieurs études, avec une bonne tolérance. Le traitement nécessite au moins deux séances de PDT de 7 à 15 jours d'intervalle (97)(98).

Le même schéma de traitement a été étudié pour des porokératoses actiniques disséminées superficielles (99).

- **Carcinome basocellulaire**

Une étude pilote a été menée sur des carcinomes basocellulaires superficiels et nodulaires, utilisant 2 séances de DL-PDT à 1 semaine d'intervalle. 94% des lésions ont disparu à 3 mois, et le réponse est maintenue dans 74% des cas à 12 mois (100).

- **Carcinome épidermoïde in situ (maladie de Bowen)**

Il n'existe pas de recommandations concernant le traitement des maladies de Bowen par DL-PDT. Il a cependant été rapporté dans plusieurs séries une efficacité de la DL-PDT dans des cas où une chirurgie était difficilement envisageable (101)(102).

d) Autres utilisations hors carcinologie cutanée

- **Acné**

L'acné inflammatoire répond classiquement à la PDT en lumière bleue, grâce à une production d'interleukine-10 anti-inflammatoire et une diminution de la production sébacée induite par la PpIX. Dans une étude coréenne contrôlée contre placebo, la DL-PDT a été évaluée sur l'acné faciale avec à 3 mois une réduction significative de 58% des lésions inflammatoires et non inflammatoires (103).

- **Leishmaniose cutanée**

Dans une étude israélienne, 31 patients atteints de leishmaniose cutanée ont bénéficié d'un traitement par DL-PDT. Le taux de guérison complète était de 89% mais après un grand nombre de séances (>10) (104).

e) Efficacité dans le traitement des KA

- **DL-PDT seule**

La DL-PDT au MAL est aussi efficace mais moins douloureuse que la c-PDT, avec une étude randomisée intra-patient sur des KA multiples du visage et/ou du scalp montrant une disparition de 79% des KA à 3 mois sur le côté DL-PDT contre 71% sur le côté où la c-PDT avec LED était utilisée (6).

Licence CC BY-NC-ND 3.0

Une efficacité réduite a été démontrée sur les lésions épaisses, avec un taux de clairance à 3 mois pour les KA de type I, II et III respectivement de 76%, 61% et 49% après un traitement unique de DL-PDT (7). Il existe cependant des variations entre les centres.

Deux études randomisées contrôlées multicentriques menées en Australie et en Europe ont également mis en évidence la non-infériorité de la DL-PDT au MAL en comparaison à la c-PDT. Dans l'étude australienne, 89% des KA avaient disparu (95) à 3 mois de la DL-PDT. Dans l'étude européenne, le taux de disparition des KA était de 70% à 3 mois (13), potentiellement moindre dû au fait que certains patients présentaient des KA modérément épaisses.

Des stratégies thérapeutiques ont par la suite vu le jour pour essayer d'optimiser l'efficacité de la DL-PDT. La réalisation d'une deuxième session de traitement à 1 semaine d'intervalle ne montrait pas de différence significative sur le taux de réponse complète (105).

- **Combinaison de la DL-PDT avec d'autres traitements**

Plusieurs auteurs se sont intéressés à potentialiser l'efficacité de la DL-PDT grâce à une combinaison avec d'autres traitements topiques.

Une étude randomisée a comparé la DL-PDT au MAL seule avec la DL-PDT associée à l'application 30 jours avant ou après d'un gel à base de diclofenac et d'acide hyaluronique. A 12 mois, on ne retrouve pas de différence significative concernant l'efficacité mais l'inflammation locale est diminuée (18).

Le pré-traitement par 7 jours de 5-FU en crème semble améliorer l'efficacité de la DL-PDT sur les KA acrales sans augmenter la douleur (17).

Le pré-traitement par une séance de laser CO2 fractionné ablatif permettrait d'augmenter l'efficacité de 25% en particulier chez le transplanté (106).

Enfin, deux études pilotes randomisées et une méta-analyse ont montré le bénéfice d'un traitement séquentiel par c-PDT au MAL et imiquimod 1 mois plus tard comparé à la c-PDT seule (107)(108)(109). Dans la première étude, le taux de disparition complète des KA était de 37,5% à 1 mois avec la combinaison c-PDT et imiquimod, contre 27% pour l'imiquimod seul et 10% pour la c-PDT seule. Dans la deuxième étude, le taux de disparition des KA à 12 mois était de 89,9% avec le traitement séquentiel par c-PDT et imiquimod contre 74,5% pour la c-PDT seule.

Les résultats de ces traitements séquentiels sont prometteurs sur l'optimisation de l'efficacité de la DL-PDT et de la c-PDT tout en limitant les effets indésirables.

f) Effets indésirables

Contrairement à la c-PDT, les effets indésirables de la DL-PDT sont généralement légers et supportables : inconfort, érythème, prurit, formation de croûtes ou de bulles. Des éruptions pustuleuses ont également été observées (11). La présence de douleur est rare. Des réactions plus rares à type d'infection ou de cicatrice hypopigmentée ont été rapportées (110). Pour réduire la survenue d'effets indésirables, il est possible d'utiliser des crèmes hydratantes et/ou cicatrisantes ou bien des poches de glace.

Licence CC BY-NC-ND 3.0

g) Alternatives à la lumière naturelle

L'inconvénient de la DL-PDT est la dépendance de cette pratique aux conditions météorologiques.

Une étude évaluant l'impact de la latitude dans différents pays a mis en évidence des doses minimales de PpIX activée de 8 J/cm^2, permettant une DL-PDT efficace, pendant l'été et jusqu'à mi-septembre à Reykjavik et Oslo, jusqu'à fin octobre à Copenhague et Ratisbonne, mi-novembre à Turin et toute l'année en Israël (10).

En France métropolitaine, même s'il est établi que les patients peuvent être traités par DL-PDT de mars à octobre, des conditions climatiques difficiles peuvent compromettre la réalisation des séances (froid ou chaleur excessive, pluie…).

L'utilisation de vérandas ou lumières LED blanches (Medisun) peut être envisagée (111). Aussi, un dispositif lumineux textile Flexitheralight® est en cours de développement par une équipe de Lille (112).

Licence CC BY-NC-ND 3.0

C. **L'imiquimod**

1. Indication

L'imiquimod 5% crème, commercialisé sous le nom d'Aldara®, a une AMM depuis 2007 pour le traitement topique des KA cliniquement typiques, non hypertrophiques, non hyperkératosiques, du visage ou du cuir chevelu chez l'adulte immunocompétent, lorsque la taille ou le nombre des lésions limite l'efficacité et/ou la tolérance de la cryothérapie et si les autres traitements topiques sont contre-indiqués ou moins appropriés (113).

Ce traitement topique était initialement indiqué depuis 1998 pour traiter les verrues génitales externes. Il a également obtenu une indication dans le traitement des carcinomes basocellulaires.

2. Pharmacodynamie

L'imiquimod est un agoniste des Toll Like Receptor 7 et est un immunomodulateur classé dans les chimiothérapies à usage topique. Il agit en stimulant la réponse immune cellulaire cutanée par le biais de l'augmentation de production de cytokines Th1 : interféron(IFN)-α, IFN-γ, tumor necrosis factor (TNF)-α et interleukines (IL)-2, -6, -8 et -12, par les monocytes, les macrophages, et les kératinocytes (114)(115). Il a de ce fait une activité antivirale et antitumorale (116).

3. Posologie

Dans le cadre du traitement des KA, l'imiquimod en crème à 5% s'applique 3 fois par semaine (par exemple : lundi, mercredi et vendredi) pendant 4 semaines. Après avoir nettoyé avec de l'eau et un savon doux la zone à traiter, puis l'avoir séchée soigneusement, le produit est appliqué le soir avant le coucher en massant pour faire pénétrer. Il est ensuite laissé en place sur la peau toute la nuit (6 à 10 heures) et rincé le matin à l'eau et au savon doux. Il est conseillé de bien se laver les mains avant et après l'application.

L'efficacité doit être évaluée 4 semaines après la fin du traitement. Si des lésions persistent, une nouvelle cure de 4 semaines peut être répétée selon les mêmes modalités. Par la suite, les KA guéries et qui réapparaissent ultérieurement peuvent de nouveau être traitées par imiquimod mais en laissant une période de repos d'au moins 12 semaines. Un autre traitement est cependant recommandé si les lésions répondent de façon insuffisante à l'imiquimod.

Il est commercialisé sous la forme de sachets de 250 mg dont 12,5 mg d'imiquimod (soit 5%). Chaque sachet contient assez de crème pour couvrir une surface de 20 à 30 cm^2. Il convient d'appliquer une quantité suffisante de crème pour recouvrir l'ensemble de la zone à traiter. La dose maximale par application est de 1 sachet.

Licence CC BY-NC-ND 3.0

4. Contre-indications et précautions d'emploi

La seule contre-indication est une hypersensibilité connue au principe actif ou à un excipient.

La crème imiquimod doit être utilisée avec précaution chez les patients atteints de maladie auto-immune ou transplantés d'organe (potentiel risque d'aggravation de la maladie auto-immune ou de rejet du fait du traitement immunostimulant). Il est déconseillé d'utiliser ce traitement sur une peau lésée ainsi que sous un pansement occlusif, du fait du risque accru d'augmentation de l'irritation locale. Il existe très peu de données disponibles sur l'utilisation de l'imiquimod dans le traitement des KA situées ailleurs que sur le visage et le cuir chevelu, son utilisation n'est donc pas recommandée dans ces autres localisations.

5. Effets indésirables

Dans les études, 56% des patients ont rapporté au moins un effet indésirable. Les plus fréquents sont les réactions locales au site d'application (22% des patients) qui peuvent être à type de prurit, douleur, irritation ou érythème.

Ces réactions cutanées locales sont fréquentes mais diminuent généralement au cours du traitement. Elles sont liées à la stimulation de la réponse immunitaire locale et leur intensité serait donc corrélée à la réponse au traitement (22). Si la gêne ou la douleur occasionnée est difficilement supportable par le patient, une pause de quelques jours dans le traitement peut être envisagée jusqu'à atténuation de l'irritation. Il est donc primordial que le patient soit informé et éduqué afin de permettre une bonne observance et une adaptation thérapeutique si nécessaire.

Par ailleurs, quelques réactions systémiques à type de céphalées, syndrome pseudo-grippal ou myalgies, ont été rapportées de façon exceptionnelle et sont en lien avec le relargage de l'interféron.

La tolérance est améliorée par l'utilisation de formulations à 3,75% d'imiquimod, mais qui ne sont pas disponibles en France.

6. Efficacité

Plusieurs études randomisées ont tenté d'établir l'efficacité de l'imiquimod 5% crème. Tanaka et al. ont mis en évidence une disparition de 67% des KA mais sur une population de faible effectif (115). Le pourcentage de disparition des KA après application d'imiquimod 5% crème 3 fois par semaine pendant 4 semaines varie globalement entre 55% et 74% (117)(118)(119).

Une autre étude randomisée en double aveugle de 2002 a mis en évidence une disparition complète des KA chez 84% des patients après avoir appliqué l'imiquimod 5% crème pendant 12 semaines (120).

Le taux de récurrence des KA à 1 an a été évalué à 39% alors qu'il est de 57% avec le placebo (117).

Licence CC BY-NC-ND 3.0

II. Étude

A. Objectif de l'étude

Nous avons réalisé une étude ouverte, prospective, et monocentrique, qui a pour objectif d'évaluer l'efficacité de l'association de la photothérapie dynamique en lumière naturelle (DL-PDT) au MAL et de l'imiquimod sur les kératoses actiniques multiples du cuir chevelu grade I et II, et de comparer nos résultats avec ceux rapportés dans la littérature concernant chacun des 2 traitements utilisés séparément.

1. Critère de jugement principal

Le critère de jugement principal est le nombre de KA disparues à 6 mois de l'inclusion (M6), c'est-à-dire à 6 mois du traitement par DL-PDT et à 3 mois du traitement par imiquimod. La disparition d'une KA est évaluée cliniquement par l'absence de lésion visible et palpable.

2. Critères de jugement secondaires

Les critères de jugement secondaires sont :

- Le nombre de KA disparues à 3 mois (M3) et à 9 mois (M9).
- Le nombre de KA nouvellement apparues à M9.
- La tolérance de chaque traitement, basée sur l'EVA et la présence ou non d'effets indésirables, et la satisfaction des patients.

Licence CC BY-NC-ND 3.0

B. **Matériel et méthodes**

1. Schéma de l'étude

Nous avons réalisé une étude prospective, interventionnelle, monocentrique, sur 10 patients présentant des KA multiples, traités dans le service de Dermatologie du Centre Hospitalier Universitaire de Limoges, inclus de façon consécutive de septembre 2020 à novembre 2020, et suivis jusqu'en juillet 2021.

L'étude a été débutée après avoir reçu un avis favorable du Comité d'Éthique (n°425-2020-81). Une information détaillée sur le protocole a été communiquée aux patients par le médecin et un consentement écrit a été recueilli.

2. Population

- **Critères d'inclusion**

Les critères d'inclusion sont les suivants :

- Homme ou femme de 18 ans ou plus
- Présence de KA multiples (> 10) du cuir chevelu et/ou du visage non hypertrophiques (grade I ou II)

- **Critères de non inclusion**

Les critères de non inclusion sont les suivants :

- Patient non coopérant ou présentant des troubles cognitifs compromettant l'observance du protocole
- Patient avec des kératoses actiniques hypertrophiques (grade III)
- Patient immunodéprimé, ou antécédent de porphyrie, de photodermatose, ou traitement photosensibilisant en cours
- Hypersensibilité à la substance active ou à l'un des excipients
- Présence d'une lésion cliniquement suspecte de mélanome, de carcinome basocellulaire ou de carcinome épidermoïde sur la zone à traiter

3. Protocole

Chaque patient a été vu en consultation 6 fois sur une période de 9 mois.

Licence CC BY-NC-ND 3.0

L'inclusion des patients correspond au **J-15** de notre étude, où il leur a été prescrit une préparation kératolytique à base d'urée à 30% à appliquer sur la zone à traiter de façon quotidienne pendant 15 jours.

À **J0**, un décapage doux des kératoses actiniques était effectué à la curette, puis des photographies étaient réalisées, ainsi qu'un calque de la zone à traiter afin de compter et localiser précisément les KA. Une ordonnance de MAL à 16% (METVIXIA®) était remise au patient, ainsi qu'un document explicatif sur la DL-PDT et plus particulièrement les conditions d'exposition à la lumière naturelle. Le patient pouvait ensuite réaliser la séance de DL-PDT à son domicile : application d'un écran solaire puis application de MAL sur l'ensemble de la zone à traiter puis, dans les 30 minutes qui suivent, exposition à la lumière du jour pendant 2 heures (température > 10°C, pas de pluie).

À **M1**, soit 1 mois après la DL-PDT, les conditions d'illumination étaient recueillies, ainsi que la tolérance du traitement (EVA de la douleur et effets secondaires éventuels). Les KA étaient comptées à l'aide du calque.

À **M3**, soit 3 mois après la DL-PDT, une nouvelle évaluation du nombre de KA avait lieu par calque et photographies. La seconde partie du traitement commençait alors : il était remis au patient une ordonnance d'imiquimod (12 sachets), 1 sachet à appliquer 3 fois par semaine pendant 4 semaines. Les effets secondaires possibles étaient expliqués au patient et il lui était conseillé d'utiliser une crème cicatrisante les jours où l'imiquimod n'était pas appliqué.

À **M6**, soit à 6 mois de DL-PDT et à 3 mois d'imiquimod, les KA étaient de nouveau comptées à l'aide du calque. La tolérance de l'imiquimod était évaluée (EVA de la douleur et effets secondaires éventuels).

À **M9**, soit à 9 mois de DL-PDT et à 6 mois d'imiquimod, les KA nouvellement apparues étaient repérées grâce au calque. La satisfaction globale du patient était également recueillie.

4. Analyse statistique

L'analyse statistique descriptive exprime les variables quantitatives continues sous forme de moyennes et écart-types, et les variables qualitatives sous forme de fréquences et pourcentages.

La comparaison des proportions de disparition des KA dans cette étude avec les différentes séries de la littérature, qui portent soit sur l'utilisation de l'imiquimod seul, soit sur l'utilisation de la DL-PDT seule, est réalisée à l'aide d'un test de CHI2 ou d'un test exact de Fisher.

Licence CC BY-NC-ND 3.0

III. Résultats

A. Caractéristiques de la population

Au total, 10 patients ont été inclus dans notre étude. Les caractéristiques de la population sont détaillées dans le tableau suivant.

Notre population était exclusivement de sexe masculin. L'âge moyen était de 78,6 ans. Le nombre moyen de KA à l'inclusion était de 36,4 (±16,2). Tous les patients avaient une atteinte du cuir chevelu, et 4 d'entre eux avaient également une atteinte du visage surajoutée. Sur nos 10 patients, 364 KA ont été étudiées au total. Tous les patients avaient déjà été traités au moins une fois par cryothérapie pour leurs KA.

***Tableau 3**. Caractéristiques cliniques et socio-démographiques de la population.*

	Patients N=10
	Nombre (%) ou Moyenne ± écart-type
Sexe	
Masculin	10 (100,0)
Féminin	0 (0,0)
Age	78,6 ±7,1
Nombre de KA à J0	36,4 ±16,2
Atteinte du visage	4 (40,0)
Antécédent de cryothérapie	10 (100,0)

Licence CC BY-NC-ND 3.0

B. **Données analytiques**

Aucun patient n'a été perdu de vue durant les 9 mois de suivi.

Trois patients ont effectué la séance de DL-PDT en septembre, trois autres en octobre, et quatre en novembre. Les conditions d'illumination ont été respectées par tous les patients, à savoir 2 heures d'exposition continue. Aucun patient n'a dû interrompre le traitement à cause d'un temps pluvieux. Même chez les patients ayant réalisé la DL-PDT en novembre, la température extérieure était supérieure à 10°C.

1. Critère de jugement principal

a) Analyse descriptive

Le nombre moyen de KA à l'inclusion est de 36,4 et le nombre moyen de KA restantes à M6 (soit à 6 mois de DL-PDT et 3 mois d'imiquimod) est de 7. Le taux de disparition des KA à M6 est donc de 81,3% ±7,7 *(Tableau 4)*.

***Tableau 4**. Analyse descriptive du nombre de KA aux différentes consultations et du pourcentage de disparition des KA par rapport à J0.*

	Nombre moyen de KA ± écart-type	% de disparition des KA ± écart-type
J0	36,4 ±16,2	
M3	17,2 ±7,0	49,7 ±14,1
M6	7,0 ±3,5	**81,3 ±7,7**
M9	4,9 ±3,4	88,0 ±8,1
Nombre de nouvelle KA à M9	0,6 ±1,0	

b) Analyse comparative univariée

Une analyse univariée a été réalisée afin de comparer nos résultats avec des données de la littérature en ce qui concerne l'efficacité du traitement par DL-PDT seule d'une part et imiquimod seul d'autre part.

- **Comparaison avec DL-PDT seule**

Le taux de disparition des KA à M6 est significativement plus important dans notre étude que dans l'étude randomisée multicentrique de Lacour et al. (13) qui évalue à 70% la disparition des KA à 3 mois de DL-PDT seule ($p<0,0001$).

Licence CC BY-NC-ND 3.0

Quatre autres études comparatives randomisées (121)(122)(123)(105) étudiant l'efficacité de la DL-PDT seule mettent en évidence des pourcentages de disparition des KA à 3 mois inférieurs au traitement séquentiel DL-PDT et imiquimod : 76,5%, 77,9%, 77,9% et 80,7% respectivement, sans différence significative avec notre étude.

Une étude danoise de Heerfordt et al. (124) retrouve un pourcentage de disparition des KA supérieur à notre étude (86%), sans différence significative avec notre étude.

Tableau 5. *Comparaison du critère de jugement principal avec les principales études comparatives randomisées évaluant l'efficacité de la DL-PDT seule.*

	Nombre total de patients	Nombre total de KA	Date d'évaluation des KA	Nombre de KA disparues	% de disparition des KA	p-value
Lacour, 2015 (13)	108	957	M3	669	70	**<0,0001**
Moggio, 2016 (122)	22	154	M3	120	77,9	0,4597
Sotiriou, 2018 (123)	46	236	M3	184	77,9	0,4046
Dirschka, 2018 (121)	50	312	M3	238	76,5	0,1555
Gutiérrez Garcia-Rodrigo, 2019 (105)	31	626	M3	505	80,7	0,9699
Heerfordt, 2019 (124)	25	407	M3	350	86	0,0508
DL-PDT et imiquimod	**10**	**364**	**M6**	**294**	**81,3**	**-**

Licence CC BY-NC-ND 3.0

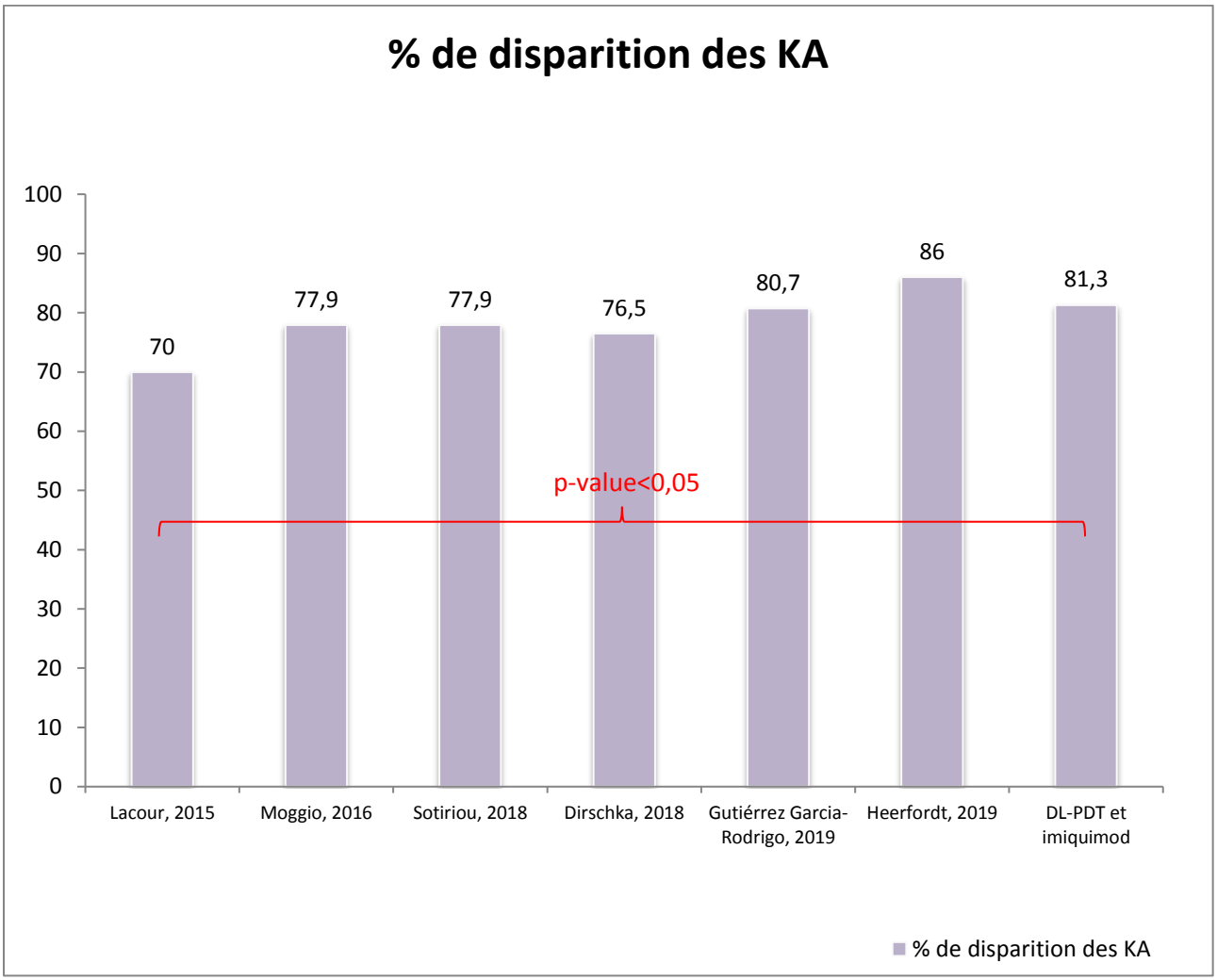

***Figure 11**. Comparaison du % de disparition des KA à M6 sous DL-PDT et imiquimod avec les principales études randomisées évaluant l'efficacité de la DL-PDT seule.*

- **Comparaison avec imiquimod seul**

Le taux de disparition des KA est significativement plus important (p<0,05) dans notre étude pilote associant la DL-PDT et l'imiquimod que dans 3 essais cliniques randomisés évaluant l'efficacité de l'imiquimod seul : 74,4%, 66,9% et 55% de disparition des KA respectivement (117)(118)(119) contre 81,3% pour le traitement séquentiel.

Concernant l'étude comparative de Tanaka et al. (125), le pourcentage de disparition des KA après traitement par imiquimod seul est de 66,7%. On retrouve donc un taux de disparition plus important dans notre étude, mais la différence n'est pas significative (p=0,1791).

Licence CC BY-NC-ND 3.0

Tableau 6. *Comparaison du critère de jugement principal avec les principales études comparatives randomisées évaluant l'efficacité de l'imiquimod seul.*

	Nombre total de patients	Nombre total de KA	Date d'évaluation des KA	Nombre de KA disparues	% de disparition des KA	p-value
Alomar, 2007 (119)	129	129	M3	71	55.0	**<0.0001**
Jorizzo, 2007 (117)	123	758	M3	564	74,4	**0.0187**
Foley, 2011 (118)	35	350	M12	234	66.9	**<0.0001**
Tanaka, 2013 (125)	6	15	M2	10	66.7	0.1791
DL-PDT et imiquimod	**10**	**364**	**M3**	**294**	**81.3**	**-**

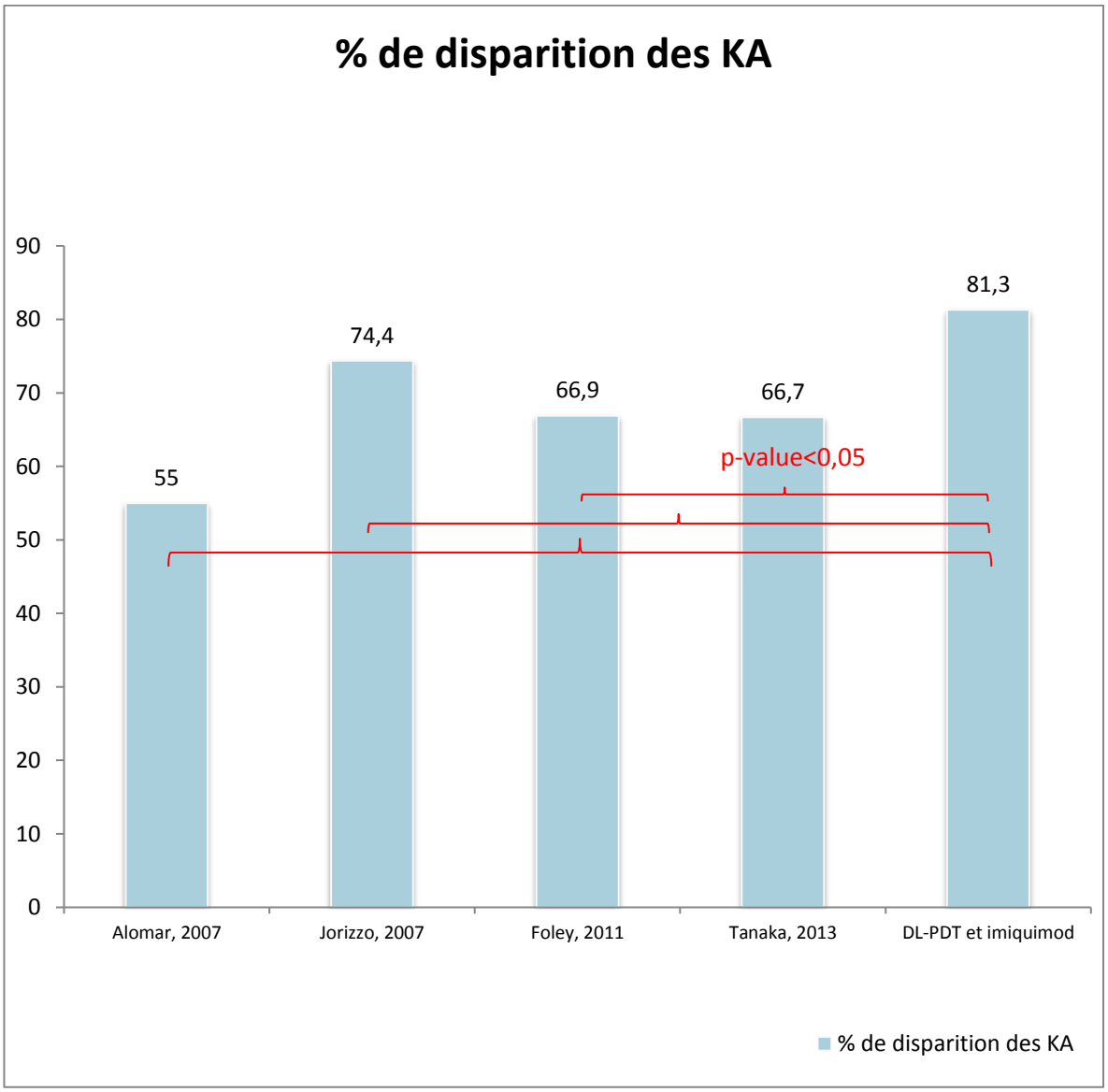

Figure 12. *Comparaison du % de disparition des KA à M6 sous DL-PDT et imiquimod avec les principales études randomisées évaluant l'efficacité de l'imiquimod seul.*

Licence CC BY-NC-ND 3.0

2. Critères de jugement secondaires

a) Évaluation des KA à 3 mois

Le nombre moyen de KA restantes à 3 mois est de 17,2. Le pourcentage de disparition des KA entre J0 et M3 est de 49,7% ±14,1 *(Tableau 4)*. Il n'y a pas eu d'apparition de nouvelle KA à 3 mois.

b) Évaluation des KA à 9 mois

Le nombre moyen de KA restantes à 9 mois est de 4,9. En pratique, 2 patients sur 10 n'ont plus aucune KA, et 6 patients sur 10 ont 5 KA ou moins. Aucun patient n'a plus de 10 KA à M9.

Le pourcentage de disparition des KA de J0 à M9 est de 88% ±8,1 *(Tableau 4)*.

Le nombre moyen de KA nouvellement apparues à M9 est de 0,6 ±1,0. Cela correspond à l'apparition de 2 nouvelles KA chez 3 patients. Chez les 7 autres patients, aucune nouvelle KA n'a été identifiée.

c) Évaluation de la tolérance et de la satisfaction des patients

- **Tolérance de la DL-PDT**

Les éventuels effets indésirables de la DL-PDT ont été recueillis à M1.

On note l'apparition d'un prurit de la zone traitée chez 1 patient, ayant débuté environ 1 semaine après la séance de DL-PDT et résolutif en 2 à 3 jours après application d'une crème cicatrisante. D'autre part, 2 patients ont signalé l'apparition d'une sensation de brûlure peu après l'exposition, peu intense, avec une EVA de la douleur à 5/10 chez ces 2 patients. Cette sensation de brûlure a persisté quelques heures puis a spontanément disparu. L'EVA moyenne chez l'ensemble des patients est de 1/10.

Chez les 7 autres patients, aucun effet indésirable n'a été rapporté, ni à type de brûlure, ni d'érythème, ni de prurit.

- **Tolérance de l'imiquimod**

Les éventuels effets indésirables de l'imiquimod ont été recueillis à M6, soit 3 mois après l'imiquimod. Les patients avaient pour consignes de noter si un quelconque événement indésirable survenait pendant ou après le traitement.

2 patients ont rapporté un érythème de la zone traitée, et seulement 1 patient a présenté une sensation de brûlure, majeure au début du traitement puis s'étant estompée progressivement. L'EVA de la douleur était de 6/10 pour ce patient, et de 1/10 chez un des patients ayant présenté l'érythème. L'EVA moyenne chez l'ensemble des patients est de 0,7/10.

Licence CC BY-NC-ND 3.0

Aucun effet indésirable (ni brûlure, ni érythème, ni prurit) n'a été rapporté chez les 7 autres patients du protocole.

À noter, aucun patient de notre étude n'a présenté de carcinome épidermoïde au terme des 9 mois de suivi.

- **Satisfaction des patients**

Tous les patients ont été satisfaits de l'association DL-PDT et imiquimod. Neuf patients sur 10 ont approuvé la facilité de réalisation de ces techniques. Seul 1 patient a présenté une difficulté à appliquer le Metvixia®, due à un problème de compréhension de l'ordonnance par son infirmière à domicile.

Tableau 7. *Évaluation de la tolérance des 2 traitements.*
EI = effet indésirable. P = prurit, B = brûlure, E = érythème. EVA douleur = Échelle visuelle analogique de la douleur.

	Nombre (%) ou Moyenne ± écart-type
TRAITEMENT PAR DL-PDT	
EI DL-PDT	3 (30.0)
EI type P	1 (33.3)
EI type B	2 (66.7)
EVA douleur DL-PDT	1.0 ±2.1
TRAITEMENT PAR IMIQUIMOD	
EI imiquimod	3 (30.0)
EI type E	2 (66.7)
EI type B	1 (33.3)
EVA douleur imiquimod	0.7 ±1.9
TOTAL DES 2 TRAITEMENTS	
EI total	6 (60.0)
EI type B	3 (50.0)
EI type E	2 (33.3)
EI type P	1 (16.7)

Licence CC BY-NC-ND 3.0

3. Illustration de l'efficacité

Figure 13. *Cuir chevelu du patient 1 à l'inclusion.*

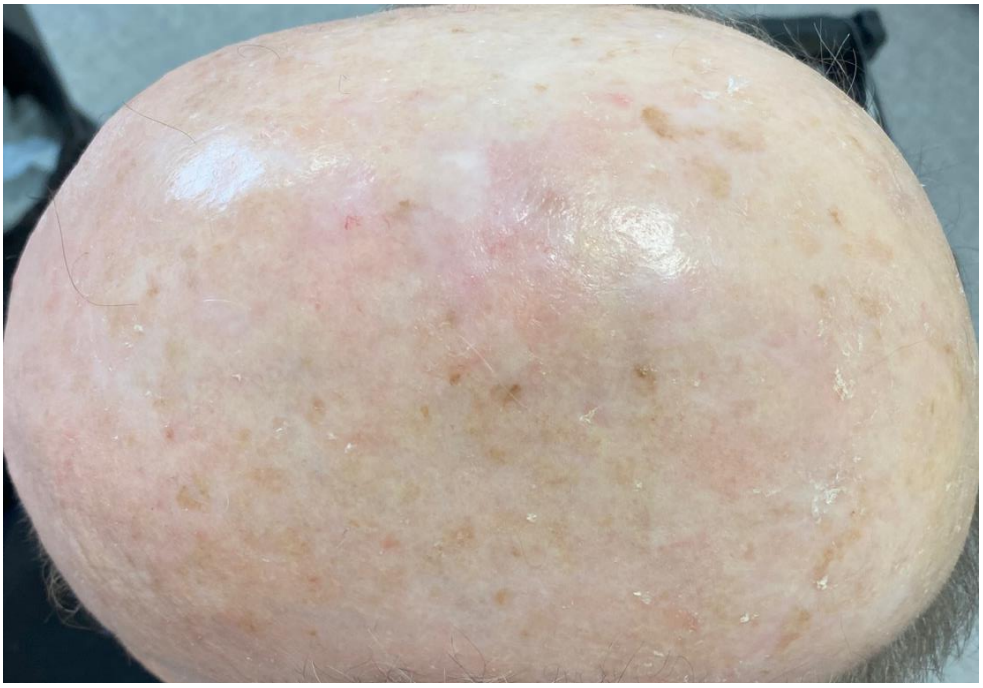

Figure 14. *Cuir chevelu du patient 1 à M6.*

Licence CC BY-NC-ND 3.0

Figure 15. *Cuir chevelu du patient 4 à l'inclusion.*

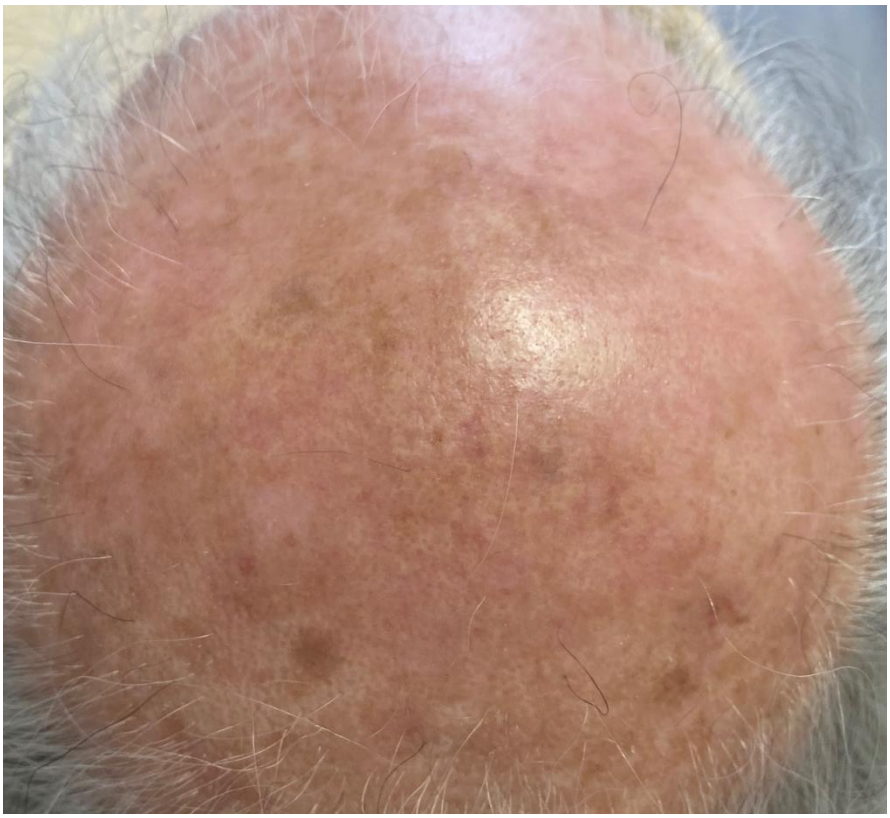

Figure 16. *Cuir chevelu du patient 4 à M6.*

Licence CC BY-NC-ND 3.0

IV. Discussion

A. Analyse des principaux résultats

1. Critère de jugement principal

Notre étude montre que le traitement séquentiel des KA par DL-PDT et imiquimod est efficace, permettant une diminution moyenne du nombre de KA à 6 mois de 81%.

Les résultats ont été comparés aux principales études randomisées de la littérature qui évaluent séparément l'efficacité de la DL-PDT et de l'imiquimod, dont les caractéristiques des patients et les schémas d'étude étaient globalement semblables aux nôtres. Nous avons choisi des études randomisées de forte puissance (le plus souvent multicentriques et avec un nombre élevé de patients), avec des populations globalement comparables, et suivant le même schéma d'étude (par exemple où l'application d'imiquimod est réalisée 3 fois par semaine pendant 4 semaines, comme dans notre étude pilote).

On peut souligner le fait que dans les études choisies évaluant la DL-PDT seule, l'évaluation de l'efficacité se fait à 3 mois de la séance de DL-PDT. Dans notre étude, le critère de jugement principal concerne le taux de disparition des KA à 6 mois de l'inclusion, donc à 6 mois de la séance de DL-PDT, mais ce qui équivaut bien à une évaluation à 3 mois du traitement séquentiel par DL-PDT et imiquimod.

En comparaison à la DL-PDT seule, étudiée sur 957 KA par Lacour et al. dans une étude randomisée multicentrique européenne (13), l'association DL-PDT et imiquimod réduit significativement le nombre de KA à 6 mois. De plus, notre traitement séquentiel induit un taux de disparition de KA plus élevé que dans 4 autres études randomisées (121)(122)(123)(105), mais sans différence significative cette fois. L'étude de Heerfordt et al. (124) retrouve une diminution plus importante du nombre de KA que dans notre travail, ce qui peut potentiellement être expliqué par le fait que dans cette étude danoise 92% des KA étudiées sont de grade I, donc fines et non hyperkératosiques, répondant mieux au traitement par DL-PDT.

En comparaison à l'imiquimod seul, on note une diminution significative du nombre de KA par rapport à 3 études randomisées : 74%, 67% et 55% de disparition des KA respectivement (117)(118)(119) à 3 mois d'imiquimod. Même si le pourcentage de disparition des KA est supérieur dans notre étude à celui retrouvé par Tanaka et al. (125), leur effectif est trop réduit (15 KA traitées au total seulement) pour mettre en évidence une différence significative. À noter que dans ces 4 études, certains résultats ont été évalués après un deuxième cycle d'imiquimod, lequel pouvait être réalisé si des KA persistaient. On peut donc supposer que sans ce deuxième cycle d'imiquimod, le pourcentage de disparition des KA serait encore plus faible et de ce fait la différence avec nos résultats encore plus significative.

Licence CC BY-NC-ND 3.0

Nous pouvons donc conclure à une synergie de l'association de la DL-PDT et de l'imiquimod dans le traitement des KA multiples du cuir chevelu grade I et II. Cette étude pilote peut servir de base à l'élaboration d'une étude comparative incluant un plus grand nombre de patients, avec un groupe traité par DL-PDT seule et un autre groupe traité par DL-PDT et imiquimod.

2. Critères de jugement secondaires

a) Évaluation des KA à 3 mois : efficacité de la DL-PDT seule

À 3 mois, le taux de disparition des KA est de 49,7% en moyenne, ce qui reste faible en comparaison aux études randomisées citées précédemment.

Cette constatation peut s'expliquer par le fait que la séance de DL-PDT a été réalisée chez la plupart de nos patients en octobre et novembre. Par conséquent, même si la température était supérieure à 10°C, les conditions météorologiques étaient moins optimales que dans la plupart des études portant exclusivement sur la DL-PDT.

En 2015, Fargnoli et al. soulignent en effet que la réponse clinique est significativement liée à la température extérieure. Une différence de 5°C dans la température extérieure pourrait correspondre à une différence de 3% en terme de réponse complète chez les patients traités par DL-PDT : 86% à 33°C, 83% à 26°C et 80% à 21°C (94).

b) Évaluation des KA à 9 mois : efficacité à moyen terme de l'association

Le maintien de la réponse thérapeutique à distance du traitement est un point important, étant donné la récidive fréquente des KA et donc la nécessité d'avoir recours à des traitements itératifs.

En pratique dans notre étude, on compte l'apparition de 2 nouvelles KA chez 3 patients seulement. Ce qui implique que chez 7 patients sur 10, aucune nouvelle KA n'est apparue à 9 mois du début du traitement. Si l'on raisonne par rapport au nombre de KA à l'inclusion, qui était en moyenne de 36,4, ces résultats montrent un bon maintien de la réponse thérapeutique à 9 mois, à confirmer néanmoins sur un effectif plus large.

Les résultats de la littérature montrent des résultats parfois discordants sur l'efficacité à moyen et long terme de la DL-PDT. En 2017, Fargnoli et al. trouvent un taux de disparition des KA à 12 mois significativement plus élevé avec la c-PDT en lumière rouge (76%) qu'avec la DL-PDT (66%). De la même façon, en 2020, l'étude de Assikar et al. montre un nombre plus élevé de patients avec de nouvelles lésions à 6 mois dans le groupe DL-PDT comparé au groupe c-PDT en lumière bleue (16). Cependant en 2018, Sotiriou et al. montrent un taux de réponse complète de 72% à 12 mois pour la DL-PDT seule, et un taux de récurrence de 9%, avec des chiffres similaires à ceux retrouvés avec la c-PDT (123). À noter que les résultats en termes d'efficacité à long terme de la DL-PDT semblent supérieurs pour les lésions du cuir chevelu par rapport à celles du visage (15).

L'association de la DL-PDT à l'imiquimod semble être une bonne alternative thérapeutique afin de maintenir l'efficacité à moyen et long terme sur la disparition des KA.

Licence CC BY-NC-ND 3.0

c) *Évaluation de la tolérance et de la satisfaction des patients*

- **Tolérance de la DL-PDT**

Le traitement par DL-PDT a été globalement très bien toléré dans notre étude. Sept patients sur 10 n'ont présenté aucun effet indésirable. Les effets indésirables décrits par les 3 autres patients étaient modérés et tolérables. Aucun patient n'a dû arrêter l'exposition prématurément.

L'apparition d'un prurit du cuir chevelu chez 1 patient, attribué à la DL-PDT, a été rapidement amendée par une crème cicatrisante. Concernant les 2 patients qui se sont plaints d'une sensation de brûlure, pour l'un d'entre eux cet effet indésirable est lié à une mauvaise utilisation du Metvixia® par l'infirmière à domicile qui a appliqué le produit photosensibilisant 2 jours de suite sans rinçage et sans exposition immédiate, induisant probablement une forte accumulation de PpIX et donc une sensation douloureuse. Pour l'autre patient, il faut souligner qu'il présentait le plus grand nombre de KA à l'inclusion (43 au total). Le fait d'avoir davantage de lésions à traiter peut expliquer une réaction plus importante du topique photosensibilisant et donc cette sensation de brûlure. Dans tous les cas, la douleur était peu intense, avec une EVA moyenne à 1/10 pour l'ensemble des patients.

Ces constatations amènent à réfléchir sur le protocole d'application du Metvixia®. Il en ressort que le produit photosensibilisant doit préférentiellement être appliqué par le dermatologue en consultation, afin d'éviter les erreurs d'utilisation et les effets indésirables qui en découlent. De plus, cela nous rappelle que cette thérapeutique s'adresse principalement aux patients coopérants, autonomes, et n'ayant pas de troubles cognitifs.

Dans la littérature, la DL-PDT est décrit comme quasi-indolore. Les patients présentent moins de douleur qu'avec la c-PDT. Dans l'étude de Assikar et al., l'EVA est à 1,2/10 contre 5,1/10 avec la c-PDT (16). Une autre étude retrouve une EVA de la douleur à 0,7/10 pour la DL-PDT, avec 45,4% des patients présentant des effets indésirables mais très modérés en intensité (érythème, prurit, sensation de brûlure) (13).

Des auteurs ont introduit le concept de pulse-PDT, où la crème photosensibilisante à base de MAL est appliquée en occlusion pendant 30 minutes seulement (au lieu de 3h) puis enlevée, afin de réduire l'érythème post-PDT sans diminuer l'efficacité (126). Concernant la pulse-DL-PDT, Wiegell et al. se sont intéressés à y associer l'utilisation de dermocorticoïdes et de brimonidine tartrate, un agoniste des récepteurs α2-adrénergiques ayant un effet vasoconstricteur. L'application de dermocorticoïdes avant l'exposition résulte en une réduction minime de l'érythème. Cependant l'application de brimonidine tartrate 24h après la séance de DL-PDT réduit significativement l'érythème post-traitement (127).

- **Tolérance de l'imiquimod**

L'imiquimod est une molécule connue pour ses effets indésirables à type d'érythème, de sensation de brûlure, de croûtes, qui surviennent chez 56% des patients environ.

Licence CC BY-NC-ND 3.0

Dans notre étude, 3 patients sur 10 seulement ont présenté des effets indésirables, relativement minimes (1 sensation de brûlure et 2 érythèmes), avec une EVA de la douleur moyenne sur l'ensemble des patients de 0,7/10. Il est à noter que le patient qui a ressenti cette sensation de brûlure post-imiquimod a un taux de disparition de KA de 100% à 9 mois, c'est-à-dire qu'il ne présente plus aucune KA à la fin de l'étude. Cette constatation corrobore l'idée que l'intensité des effets indésirables est corrélé à l'efficacité de l'imiquimod (22).

Cette faible proportion d'effet indésirable dans notre travail peut être expliquée par le fait que le pré-traitement par DL-PDT améliore la tolérance de l'imiquimod. En effet, le nombre de KA est premièrement diminué par la session de DL-PDT, ce qui implique que le nombre de lésions à traiter par imiquimod 3 mois après est moindre, et l'intensité des effets indésirables également.

- **Satisfaction des patients**

L'association des deux traitements a été globalement bien tolérée par nos patients, qui rapportent une grande satisfaction à l'issue de l'étude, tant sur le plan de l'efficacité que sur celui de la tolérance.

Les patients qui avaient déjà été traités par imiquimod seul dans le passé sont beaucoup plus satisfaits du traitement séquentiel, car ils rapportent une diminution de la douleur, possiblement imputable au pré-traitement par DL-PDT.

Un des autres avantages sur lequel les patients insistent est la facilité de réalisation de ces deux techniques, la DL-PDT pouvant être réalisée à domicile et l'imiquimod ne nécessitant pas d'application quotidienne. L'adhésion au protocole est donc très bonne, tout comme l'observance thérapeutique.

De plus, les résultats esthétiques de ce traitement séquentiel sont décrits par tous les patients, qui rapportent un nombre faible de croûtes et/ou d'hypopigmentation post-traitement, ce qui constitue un critère majeur d'évaluation de la part des patients. La littérature est en accord avec cette observation : on retrouve de meilleurs résultats cosmétiques avec la DL-PDT ou l'imiquimod en comparaison avec la cryothérapie ou le 5-FU topique par exemple (91).

Licence CC BY-NC-ND 3.0

B. Intérêts et limites de l'étude

1. Intérêt de l'étude

À notre connaissance, il s'agit de la première étude évaluant la synergie de l'association de la DL-PDT et de l'imiquimod dans le traitement des KA multiples du cuir chevelu grade I et II.

L'uns de ses qualités est qu'il s'agit d'une étude prospective où les patients ont été inclus de façon consécutive sur 3 mois puis suivis pendant 9 mois, sans aucun perdu de vue.

Les résultats sont intéressants dans la mesure où ils suggèrent d'une part une plus grande efficacité du traitement séquentiel sur la disparition des KA en comparaison à la DL-PDT seule ou à l'imiquimod seul ; et d'autre part, une diminution des effets indésirables douloureux lors de l'application de l'imiquimod après le pré-traitement par DL-PDT.

De plus, la DL-PDT ne nécessite pas obligatoirement de prise en charge hospitalière et peut tout à fait être réalisée par les dermatologues de ville n'ayant pas à disposition de lampe ou LED essentielles à la c-PDT. Sa facilité de mise en œuvre est un réel avantage aussi bien pour le patient que pour le médecin.

Les nombreuses thérapeutiques utilisables dans le traitement des KA multiples du cuir chevelu présentent plusieurs inconvénients : douleur, formation de croûtes, récidive rapide après traitement. L'association de la DL-PDT et de l'imiquimod se présente comme une alternative efficace aux traitements déjà existants, avec une tolérance satisfaisante et un taux faible de récidive des lésions à moyen terme.

2. Limites de l'étude

La principale limite de notre étude est qu'il s'agit d'une étude pilote ayant inclus un faible effectif de patients. L'étude est également monocentrique car le recrutement a été fait uniquement dans le service de Dermatologie du CHU de Limoges. Probablement dû au faible effectif, notre population est exclusivement masculine, ce qui n'est pas totalement représentatif de la population générale, même si les KA du cuir chevelu touchent particulièrement les hommes. De ce fait, même si certains résultats sont significatifs, la puissance de notre étude est faible.

L'ensemble des données cliniques et des résultats ont été recueillis par un seul examinateur, ce qui entraîne un biais d'évaluation.

De plus, il s'agit d'une étude descriptive, où l'analyse comparative a été réalisée avec des données de la littérature, de façon non exhaustive. Le profil des patients, les grades des KA, les conditions météorologiques présentes dans les études choisies peuvent ne pas être exactement similaires à ceux de notre étude, et les résultats qui en découlent pas aussi fiables que si la comparaison avait été faite intra-patient ou de façon randomisée par exemple.

Licence CC BY-NC-ND 3.0

C. **Perspectives**

Les résultats de cette étude pilote sont prometteurs concernant l'association de la DL-PDT et de l'imiquimod dans le traitement des KA multiples grade I et II du cuir chevelu.

Ce traitement séquentiel peut être proposé aux patients qui ne peuvent pas se rendre en centre hospitalier pour réaliser une séance de c-PDT, ou à ceux qui ont déjà vécu une expérience trop douloureuse avec la c-PDT ou l'imiquimod seul par exemple. Il faut privilégier les patients coopérants, sans trouble cognitif, afin que l'observance soit meilleure. Une consultation de suivi à 3 mois sera réalisée afin d'évaluer la réponse au traitement.

Concernant le coût de ce traitement séquentiel, l'imiquimod est commercialisé en tant qu'Aldara®, disponible à 55 euros (pour 12 sachets) avec un remboursement de 65% par l'Assurance Maladie. Un tube de Metvixia® coûte 179 euros, remboursé également à 65% par l'Assurance Maladie. Le reste, soit environ 82 euros pour l'ensemble du traitement séquentiel, peut être pris en charge par la mutuelle si le patient en a une. Si l'on compare au coût que représente une séance de c-PDT, celui-ci est généralement compris entre 150 et 200 euros sur une base de remboursement de 127,58 euros par l'Assurance Maladie, tout en sachant que la c-PDT peut nécessiter une hospitalisation de jour dont le montant peut s'élever entre 200 et 300 euros.

Des études complémentaires avec un plus grand nombre de patients inclus sont nécessaires afin d'obtenir une puissance supérieure. Il serait intéressant de réaliser une étude randomisée comparative intra-patient sur un plus grand effectif, avec par exemple un hémicrâne recevant un traitement par DL-PDT seule et l'autre hémicrâne DL-PDT associée à l'imiquimod. Les patients seraient donc leur propre témoin. Nous avions fait le choix de ne pas choisir ce protocole, étant donné la posologie de l'imiquimod qui est appliqué 3 fois par semaine pendant 4 semaines. En effet, sur les 12 applications, il existe un risque que le produit dépasse sur l'hémicrâne controlatéral, d'autant plus si celui-ci est appliqué par le patient lui-même, et entraîne donc des résultats erronés.

On peut également imaginer une étude multicentrique randomisée comparative sur un plus grand nombre de patients avec un bras bénéficiant du traitement par DL-PDT seule et un autre bras du traitement par DL-PDT puis imiquimod, afin de démontrer la non infériorité, voire la supériorité, de ce traitement séquentiel par rapport à la DL-PDT seule.

Par ailleurs, des auteurs finlandais ont démontré récemment dans une étude multicentrique randomisée en double aveugle qu'une nanoémulsion d'acide 5-aminolevulinique (BF-200 ALA) était plus efficace que le MAL dans la DL-PDT pour les KA grade I et II, et tout aussi bien tolérée. Le BF-200 ALA est une nanoémulsion d'ALA sous forme de gel, qui permet une meilleure stabilité de l'ALA et améliore la pénétration dans la peau. On pourrait être amené dans des études ultérieures à utiliser ce topique photosensibilisant plutôt que le Metvixia® afin d'améliorer l'efficacité de la DL-PDT.

Licence CC BY-NC-ND 3.0

Conclusion

Les KA sont des lésions précancéreuses principalement dues à une exposition solaire prolongée qui constituent un motif très fréquent de consultation en dermatologie. L'enjeu est de traiter précocement les KA afin d'éviter leur transformation en carcinome épidermoïde cutané. De nombreux traitements sont disponibles sur le marché, avec pour la plupart des effets indésirables non négligeables qui conduisent parfois à l'arrêt du traitement (sensation de brûlure, érythème, formation de croûtes ou d'ulcération…). La Daylight-PDT avec application de MAL a obtenu l'AMM en 2015 dans le traitement en première intention des KA fines ou non hyperkératosiques et non pigmentées du visage et du cuir chevelu. Sa facilité de réalisation, son efficacité et sa meilleure tolérance que la PDT conventionnelle en font une option thérapeutique de choix. Des traitements séquentiels ont par la suite été envisagés pour tenter d'optimiser l'effet de la DL-PDT tout en réduisant le taux de récidive des KA.

Notre étude pilote suggère fortement la synergie de l'association de la DL-PDT et de l'imiquimod dans le traitement des KA non hyperkératosiques grade I et II du cuir chevelu, avec un taux de disparition de KA à 6 mois de l'inclusion et à 3 mois du traitement séquentiel significativement plus important que celui rapporté dans certaines études portant sur la DL-PDT seule ou l'imiquimod seul. Ce traitement séquentiel est très bien accepté par les patients du fait de sa facilité de réalisation et de sa bonne tolérance, avec une diminution de la douleur à l'application de l'imiquimod grâce au pré-traitement par DL-PDT. Le nombre de nouvelles KA apparues à 9 mois est faible, ce qui va dans le sens d'un maintien de la réponse thérapeutique à moyen et long terme.

Des études comparatives randomisées à plus grand effectif sont cependant nécessaires afin de mieux préciser l'efficacité de ce traitement séquentiel, qui s'annonce prometteur pour les années à venir.

Licence CC BY-NC-ND 3.0

Références bibliographiques

1. Flohil SC, van der Leest RJT, Dowlatshahi EA, Hofman A, de Vries E, Nijsten T. Prevalence of Actinic Keratosis and Its Risk Factors in the General Population: The Rotterdam Study. Journal of Investigative Dermatology. août 2013;133(8):1971‑8.
2. Jansen MHE, Kessels JPHM, Nelemans PJ, Kouloubis N, Arits AHMM, van Pelt HPA, et al. Randomized Trial of Four Treatment Approaches for Actinic Keratosis. N Engl J Med. 7 mars 2019;380(10):935‑46.
3. Hepplewhite A. Management of patients with actinic keratoses. British Journal of Nursing. 22 mai 2012;21(Sup10):S27‑30.
4. Ackerman AB, Mones JM. Solar (actinic) keratosis is squamous cell carcinoma: Solar (actinic) keratosis is squamous cell carcinoma. British Journal of Dermatology. juill 2006;155(1):9‑22.
5. French Society of Dermatology. Guideline for the diagnosis and treatment of cutaneous squamous cell carcinoma and precursor lesions. Ann Dermatol Venereol. sept 2009;136 Suppl 5:S166-186.
6. Wiegell SR, Hædersdal M, Philipsen PA, Eriksen P, Enk CD, Wulf HC. Continuous activation of PpIX by daylight is as effective as and less painful than conventional photodynamic therapy for actinic keratoses; a randomized, controlled, single-blinded study. Br J Dermatol. avr 2008;158(4):740‑6.
7. Wiegell SR, Fabricius S, Gniadecka M, Stender IM, Berne B, Kroon S, et al. Daylight-mediated photodynamic therapy of moderate to thick actinic keratoses of the face and scalp: a randomized multicentre study: Daylight-mediated PDT of moderate to thick actinic keratoses. British Journal of Dermatology. juin 2012;166(6):1327‑32.
8. Wiegell SR, Fabricius S, Stender IM, Berne B, Kroon S, Andersen BL, et al. A randomized, multicentre study of directed daylight exposure times of 1½ vs. 2½ h in daylight-mediated photodynamic therapy with methyl aminolaevulinate in patients with multiple thin actinic keratoses of the face and scalp: Daylight-mediated PDT of thin actinic keratoses. British Journal of Dermatology. mai 2011;164(5):1083‑90.
9. Wiegell SR, Haedersdal M, Eriksen P, Wulf HC. Photodynamic therapy of actinic keratoses with 8% and 16% methyl aminolaevulinate and home-based daylight exposure: a double-blinded randomized clinical trial. British Journal of Dermatology. juin 2009;160(6):1308‑14.
10. Wiegell SR, Fabricius S, Heydenreich J, Enk CD, Rosso S, Bäumler W, et al. Weather conditions and daylight-mediated photodynamic therapy: protoporphyrin IX-weighted daylight doses measured in six geographical locations: Weather conditions and daylight-PDT. British Journal of Dermatology. janv 2013;168(1):186‑91.
11. Wiegell SR, Wulf HC, Szeimies R-M, Basset-Seguin N, Bissonnette R, Gerritsen M-JP, et al. Daylight photodynamic therapy for actinic keratosis: an international consensus: International Society for Photodynamic Therapy in Dermatology. Journal of the European Academy of Dermatology and Venereology. juin 2012;26(6):673‑9.
12. Rubel DM, Spelman L, Murrell DF, See J -A., Hewitt D, Foley P, et al. Daylight photodynamic therapy with methyl aminolevulinate cream as a convenient, similarly effective, nearly painless alternative to conventional photodynamic therapy in actinic keratosis treatment: a randomized controlled trial. Br J Dermatol. nov 2014;171(5):1164‑71.
13. Lacour J-P, Ulrich C, Gilaberte Y, Von Felbert V, Basset-Seguin N, Dreno B, et al. Daylight photodynamic therapy with methyl aminolevulinate cream is effective and nearly painless in treating actinic keratoses: a randomised, investigator-blinded, controlled, phase III study throughout Europe. J Eur Acad Dermatol Venereol. déc 2015;29(12):2342‑8.
14. Zhu L, Wang P, Zhang G, Zhang L, Liu X, Hu C, et al. Conventional versus daylight

Licence CC BY-NC-ND 3.0

photodynamic therapy for actinic keratosis: A randomized and prospective study in China. Photodiagnosis and Photodynamic Therapy. déc 2018;24:366‑71.
15. Fargnoli MC, Piccioni A, Neri L, Tambone S, Pellegrini C, Peris K. Long-term efficacy and safety of daylight photodynamic therapy with methyl amninolevulinate for actinic keratosis of the face and scalp. Eur J Dermatol. 1 févr 2017;27(1):89‑91.
16. Assikar S, Labrunie A, Kerob D, Couraud A, Bédane C. Daylight photodynamic therapy with methyl aminolevulinate cream is as effective as conventional photodynamic therapy with blue light in the treatment of actinic keratosis: a controlled randomized intra-individual study. J Eur Acad Dermatol Venereol. août 2020;34(8):1730‑5.
17. Nissen C, Heerfordt I, Wiegell S, Mikkelsen C, Wulf H. Pretreatment with 5-Fluorouracil Cream Enhances the Efficacy of Daylight-mediated Photodynamic Therapy for Actinic Keratosis. Acta Derm Venerol. 2017;97(5):617‑21.
18. Cantisani C, Paolino G, Scarnò M, Didona D, Tallarico M, Moliterni E, et al. Sequential methyl-aminolevulinate daylight photodynamic therapy and diclofenac plus hyaluronic acid gel treatment for multiple actinic keratosis evaluation. Dermatol Ther. nov 2018;31(6):e12710.
19. Paolino G, Didona D, Scarnò M, Tallarico M, Cantoresi F, Calvieri S, et al. Sequential treatment of daylight photodynamic therapy and imiquimod 5% cream for the treatment of superficial basal cell carcinoma on sun exposed areas. Dermatologic Therapy. mars 2019;32(2):e12788.
20. Freudenthal W. Verruca senilis und Keratoma senile. Arch f Dermat. juin 1926;152(2):505‑28.
21. Pinkus H. Keratosis Senilis: A Biologic Concept of its Pathogenesis and Diagnosis Based on the Study of Normal Epidermis and 1730 Seborrheic and Senile Keratoses. Am J Clin Pathol. 1 mars 1958;29(3):193‑207.
22. Saurat JH. Dermatologie et infections sexuellement transmissibles. Issy-les-Moulineaux: Elsevier Masson. 2017. In.
23. Chen GJ, Feldman SR, Williford PM, Hester EJ, Kiang S-H, Gill I, et al. Clinical Diagnosis of Actinic Keratosis Identifies an Elderly Population at High Risk of Developing Skin Cancer. Dermatologic Surgery. 21 mars 2006;31(1):43‑7.
24. Velter C. Épidémiologie des kératoses actiniques. Annales de Dermatologie et de Vénéréologie. mai 2019;146:IIS3‑9.
25. Green A, Beardmore G, Hart V, Leslie D, Marks R, Staines D. Skin cancer in a Queensland population. Journal of the American Academy of Dermatology. déc 1988;19(6):1045‑52.
26. Marks R, Ponsford MW, Selwood TS, Goodman G, Mason G. Non-melanotic skin cancer and solar keratoses in Victoria. Medical Journal of Australia. déc 1983;2(12):619‑22.
27. Memon AA, Tomenson JA, Bothwell J, Friedmann PS. Prevalence of solar damage and actinic keratosis in a Merseyside population: ACTINIC KERATOSIS IN A MERSEYSIDE POPULATION. British Journal of Dermatology. juin 2000;142(6):1154‑9.
28. Zagula-Mally ZW, Rosenberg EW, Kashgarian M. Frequency of skin cancer and solar keratoses in a rural southern county as determined by population sampling. Cancer. août 1974;34(2):345‑9.
29. Salasche SJ. Epidemiology of actinic keratoses and squamous cell carcinoma. Journal of the American Academy of Dermatology. janv 2000;42(1):S4‑7.
30. Cinotti E, Perrot JL, Labeille B, Mora Gues A, Chol C, Leclerq A, et al. Prevalence of actinic keratosis in a French cohort of elderly people: the PROOF study. G Ital Dermatol Venereol. oct 2017;152(5):537‑40.
31. Bernard P, Dupuy A, Sasco A, Brun P, Duru G, Nicoloyannis N, et al. Basal Cell Carcinomas and Actinic Keratoses Seen in Dermatological Practice in France: A Cross-

Licence CC BY-NC-ND 3.0

Sectional Survey. Dermatology. 2008;216(3):194‑9.
32. Fargnoli MC, Altomare G, Benati E, Borgia F, Broganelli P, Carbone A, et al. Prevalence and risk factors of actinic keratosis in patients attending Italian dermatology clinics. European Journal of Dermatology. nov 2017;27(6):599‑608.
33. Hensen P, Müller ML, Haschemi R, Ständer H, Luger TA, Sunderkötter C, et al. Predisposing factors of actinic keratosis in a North-West German population. European Journal of Dermatology. juill 2009;19(4):345‑54.
34. Warszawik-Hendzel O, Olszewska M, Rakowska A, Sikora M, Hendzel P, Rudnicka L. Cardiovascular Drug Use and Risk of Actinic Keratosis: A Case-Control Study. Dermatol Ther (Heidelb). août 2020;10(4):735‑43.
35. Ziegler A, Jonason AS, Leffellt DJ, Simon JA, Sharma HW, Kimmelman J, et al. Sunburn and p53 in the onset of skin cancer. Nature. déc 1994;372(6508):773‑6.
36. Speight EL, Dahl MGC, Farr PM. Actinic keratoses induced by use of sunbed. BMJ. 5 févr 1994;308(6925):415‑415.
37. Chuang T-Y, Heinrich LA, Schultz MD, Reizner GT, Kumm RC, Cripps DJ. PUVA and skin cancer. Journal of the American Academy of Dermatology. févr 1992;26(2):173‑7.
38. Stern RS, Bagheri S, Nichols K. The persistent risk of genital tumors among men treated with psoralen plus ultraviolet A (PUVA) for psoriasis. Journal of the American Academy of Dermatology. juill 2002;47(1):33‑9.
39. Naylor MF, Boyd A, Smith DW, Cameron GS, Hubbard D, Neldner KH. High sun protection factor sunscreens in the suppression of actinic neoplasia. Arch Dermatol. févr 1995;131(2):170‑5.
40. Stockfleth E, Ulrich C, Meyer T, Christophers E. Epithelial Malignancies in Organ Transplant Patients: Clinical Presentation and New Methods of Treatment. In: Dummer R, Nestle FO, Burg G, éditeurs. Cancers of the Skin [Internet]. Berlin, Heidelberg: Springer Berlin Heidelberg; 2002 [cité 10 juin 2021]. p. 251‑8. (Schlag PM, Senn H-J, Kleihues P, Stiefel F, Groner B, Wallgren A. Recent Results in Cancer Research; vol. 160). Disponible sur: http://link.springer.com/10.1007/978-3-642-59410-6_30
41. Saurat J. Dermatologie et infections sexuellement transmissibles, 6ème édition. In 2017.
42. Barnaby JWJ, Styles AR, Cockerell CJ. Actinic Keratoses: Differential Diagnosis and Treatment. Drugs & Aging. sept 1997;11(3):186‑205.
43. Traianou A, Ulrich M, Apalla Z, De Vries E, Bakirtzi K, Kalabalikis D, et al. Risk factors for actinic keratosis in eight European centres: a case-control study: Risk factors for AK in Europe. British Journal of Dermatology. août 2012;167:36‑42.
44. Su KA, Habel LA, Achacoso NS, Friedman GD, Asgari MM. Photosensitizing antihypertensive drug use and risk of cutaneous squamous cell carcinoma. Br J Dermatol. nov 2018;179(5):1088‑94.
45. Sechi A, Di Altobrando A, Cerciello E, Maietti E, Patrizi A, Savoia F. Drug Intake and Actinic Keratosis: A Case-Control Study. Dermatol Pract Concept. 12 avr 2021;e2021031.
46. Chang Y, Newton-Bishop JA, Bishop DT, Armstrong BK, Bataille V, Bergman W, et al. A pooled analysis of melanocytic nevus phenotype and the risk of cutaneous melanoma at different latitudes. Int J Cancer. 15 janv 2009;124(2):420‑8.
47. Darvin ME, Sterry W, Lademann J, Patzelt A. Alcohol Consumption Decreases the Protection Efficiency of the Antioxidant Network and Increases the Risk of Sunburn in Human Skin. Skin Pharmacol Physiol. 2013;26(1):45‑51.
48. Black HS, Herd JA, Goldberg LH, Wolf JE, Thornby JI, Rosen T, et al. Effect of a Low-Fat Diet on the Incidence of Actinic Keratosis. N Engl J Med. 5 mai 1994;330(18):1272‑5.

Licence CC BY-NC-ND 3.0

49. Naldi L, Chatenoud L, Piccitto R, Colombo P, Placchesi EB, La Vecchia C. Prevalence of Actinic Keratoses and Associated Factors in a Representative Sample of the Italian Adult Population: Results From the Prevalence of Actinic Keratoses Italian Study, 2003-2004. Arch Dermatol [Internet]. 1 juin 2006 [cité 16 mai 2021];142(6). Disponible sur: http://archderm.jamanetwork.com/article.aspx?doi=10.1001/archderm.142.6.722
50. Gupta AK, Cooper EA, Feldman SR, Fleischer AB. A survey of office visits for actinic keratosis as reported by NAMCS, 1990-1999. National Ambulatory Medical Care Survey. Cutis. août 2002;70(2 Suppl):8‑13.
51. MT Leccia. Photocarcinogénèse. Carcinomes et mélanomes. In: Photodermatologie.
52. Alam M, Ratner D. Cutaneous Squamous-Cell Carcinoma. N Engl J Med. 29 mars 2001;344(13):975‑83.
53. Bagazgoitia L, Cuevas J, Juarranz. Expression of p53 and p16 in actinic keratosis, bowenoid actinic keratosis and Bowen's disease. Journal of the European Academy of Dermatology and Venereology. févr 2010;24(2):228‑30.
54. Anwar J, Wrone DA, Kimyai-Asadi A, Alam M. The development of actinic keratosis into invasive squamous cell carcinoma: Evidence and evolving classification schemes. Clinics in Dermatology. mai 2004;22(3):189‑96.
55. Kubo Y, Murao K, Matsumoto K, Arase S. Molecular carcinogenesis of squamous cell carcinomas of the skin. J Med Invest. août 2002;49(3‑4):111‑7.
56. Valejo Coelho MM, Matos TR, Apetato M. The dark side of the light: mechanisms of photocarcinogenesis. Clinics in Dermatology. sept 2016;34(5):563‑70.
57. Schwarz T, Beissert S. Milestones in Photoimmunology. Journal of Investigative Dermatology. juill 2013;133:E7‑10.
58. Dianzani C, Paolini F, Conforti C, Riva E, Beninati E, Venuti A. Human papilloma virus expression in immunocompetent patients with actinic keratosis: A case series. Journal of the American Academy of Dermatology. oct 2017;77(4):770‑2.
59. Jackson S. Role of Bak in UV-induced apoptosis in skin cancer and abrogation by HPV E6 proteins. Genes & Development. 1 déc 2000;14(23):3065‑73.
60. Paul J, Carlson JA. Lymphangiectases Are Common Underlying Warts and in Normal Peritumoral Skin: Histologic Evidence of Decreased Immune Surveillance. The American Journal of Dermatopathology. avr 2011;33(2):152‑60.
61. Harvey I, Frankel S, Marks R, Shalom D, Nolan-Farrell M. Non-melanoma skin cancer and solar keratoses. I. Methods and descriptive results of the South Wales Skin Cancer Study. Br J Cancer. oct 1996;74(8):1302‑7.
62. Olsen EA, Lisa Abernethy M, Kulp-Shorten C, Callen JP, Glazer SD, Huntley A, et al. A double-blind, vehicle-controlled study evaluating masoprocol cream in the treatment of actinic keratoses on the head and neck. Journal of the American Academy of Dermatology. mai 1991;24(5):738‑43.
63. Moy RL. Clinical presentation of actinic keratoses and squamous cell carcinoma. Journal of the American Academy of Dermatology. janv 2000;42(1):S8‑10.
64. Zalaudek I, Giacomel J, Schmid K, Bondino S, Rosendahl C, Cavicchini S, et al. Dermatoscopy of facial actinic keratosis, intraepidermal carcinoma, and invasive squamous cell carcinoma: A progression model. Journal of the American Academy of Dermatology. avr 2012;66(4):589‑97.
65. Huerta-Brogeras M, Olmos O, Borbujo J, Hernández-Núñez A, Castaño E, Romero-Maté A, et al. Validation of Dermoscopy as a Real-time Noninvasive Diagnostic Imaging Technique for Actinic Keratosis. Arch Dermatol. 1 oct 2012;148(10):1159.
66. Fargnoli MC, Kostaki D, Piccioni A, Micantonio T, Peris K. Dermoscopy in the diagnosis and management of non-melanoma skin cancers. European Journal of Dermatology. juill 2012;22(4):456‑63.

Licence CC BY-NC-ND 3.0

67. Nascimento MM, Shitara D, Enokihara MMSS, Yamada S, Pellacani G, Rezze GG. Inner gray halo, a novel dermoscopic feature for the diagnosis of pigmented actinic keratosis: Clues for the differential diagnosis with lentigo maligna. Journal of the American Academy of Dermatology. oct 2014;71(4):708‑15.
68. Prise en charge diagnostique et thérapeutique du carcinome épidermoïde cutané (spinocellulaire) et de ses précurseurs. Recommandations. Annales de Dermatologie et de Vénéréologie. sept 2009;136:S166‑75.
69. Glogau RG. The risk of progression to invasive disease. Journal of the American Academy of Dermatology. janv 2000;42(1):S23‑4.
70. Marks R, Rennie G, Selwood ThomasS. MALIGNANT TRANSFORMATION OF SOLAR KERATOSES TO SQUAMOUS CELL CARCINOMA. The Lancet. avr 1988;331(8589):795‑7.
71. Madani S, Marwaha S, Dusendang JR, Alexeeff S, Pham N, Chen EH, et al. Ten-Year Follow-up of Persons With Sun-Damaged Skin Associated With Subsequent Development of Cutaneous Squamous Cell Carcinoma. JAMA Dermatol. 1 mai 2021;157(5):559.
72. Richard MA, Amici JM, Basset-Seguin N, Claudel JP, Cribier B, Dreno B. Management of actinic keratosis at specific body sites in patients at high risk of carcinoma lesions: expert consensus from the AKTeam^{TM} of expert clinicians. J Eur Acad Dermatol Venereol. mars 2018;32(3):339‑46.
73. Jiyad Z, O'Rourke P, Soyer HP, Green AC. Actinic keratosis-related signs predictive of squamous cell carcinoma in renal transplant recipients: a nested case-control study. Br J Dermatol. avr 2017;176(4):965‑70.
74. Quaedvlieg PJF, Tirsi E, Thissen MRTM, Krekels GA. Actinic keratosis: how to differentiate the good from the bad ones? Eur J Dermatol. août 2006;16(4):335‑9.
75. Jonason AS, Kunala S, Price GJ, Restifo RJ, Spinelli HM, Persing JA, et al. Frequent clones of p53-mutated keratinocytes in normal human skin. Proceedings of the National Academy of Sciences. 26 nov 1996;93(24):14025‑9.
76. Willenbrink TJ, Ruiz ES, Cornejo CM, Schmults CD, Arron ST, Jambusaria-Pahlajani A. Field cancerization: Definition, epidemiology, risk factors, and outcomes. Journal of the American Academy of Dermatology. sept 2020;83(3):709‑17.
77. Thompson SC, Jolley D, Marks R. Reduction of Solar Keratoses by Regular Sunscreen Use. N Engl J Med. 14 oct 1993;329(16):1147‑51.
78. Thai K-E, Fergin P, Freeman M, Vinciullo C, Francis D, Spelman L, et al. A prospective study of the use of cryosurgery for the treatment of actinic keratoses. Int J Dermatol. sept 2004;43(9):687‑92.
79. Zelickson BD, Roenigk RK. Actinic cheilitis. Treatment with the carbon dioxide laser. Cancer. 15 mars 1990;65(6):1307‑11.
80. Miller MB, Padilla A. CO2 laser ablative fractional resurfacing photodynamic therapy for actinic keratosis and nonmelanoma skin cancer: a randomized split-side study. Cutis. mai 2020;105(5):251‑4.
81. Gupta AK, Paquet M, Villanueva E, Brintnell W. Interventions for actinic keratoses. Cochrane Skin Group, éditeur. Cochrane Database of Systematic Reviews [Internet]. 12 déc 2012 [cité 16 juill 2021]; Disponible sur: https://onlinelibrary.wiley.com/doi/10.1002/14651858.CD004415.pub2
82. Gebauer K, Brown P, Varigos G. Topical diclofenac in hyaluronan gel for the treatment of solar keratoses. Australas J Dermatol. févr 2003;44(1):40‑3.
83. Rosen RH, Gupta AK, Tyring SK. Dual mechanism of action of ingenol mebutate gel for topical treatment of actinic keratoses: Rapid lesion necrosis followed by lesion-specific immune response. Journal of the American Academy of Dermatology. mars 2012;66(3):486‑93.

Licence CC BY-NC-ND 3.0

84. Lawrence N, Cox SE, Cockerell CJ, Freeman RG, Cruz PD. A comparison of the efficacy and safety of Jessner's solution and 35% trichloroacetic acid vs 5% fluorouracil in the treatment of widespread facial actinic keratoses. Arch Dermatol. févr 1995;131(2):176‑81.
85. Moloney FJ, Collins P. Randomized, double-blind, prospective study to compare topical 5-aminolaevulinic acid methylester with topical 5-aminolaevulinic acid photodynamic therapy for extensive scalp actinic keratosis. Br J Dermatol. juill 2007;157(1):87‑91.
86. Sharman WM, Allen CM, van Lier JE. Photodynamic therapeutics: basic principles and clinical applications. Drug Discovery Today. nov 1999;4(11):507‑17.
87. Buinauskaite E, Zalinkevicius R, Buinauskiene J, Valiukeviciene S. Pain during topical photodynamic therapy of actinic keratoses with 5-aminolevulinic acid and red light source: randomized controlled trial: Pain during topical photodynamic therapy. Photodermatol Photoimmunol Photomed. août 2013;29(4):173‑81.
88. Borgia F, Giuffrida R, Caradonna E, Vaccaro M, Guarneri F, Cannavò S. Early and Late Onset Side Effects of Photodynamic Therapy. Biomedicines. 29 janv 2018;6(1):12.
89. Lee C-N, Hsu R, Chen H, Wong T-W. Daylight Photodynamic Therapy: An Update. Molecules. 8 nov 2020;25(21):5195.
90. Bédane C, Thomas P. Photothérapie dynamique topique en lumière naturelle. In: Photodermatologie. 2018.
91. Morton CA, Braathen LR. Daylight Photodynamic Therapy for Actinic Keratoses. Am J Clin Dermatol. oct 2018;19(5):647‑56.
92. Barbaud A TP Béani JC. Photosensibilisations : liste originale des photosensibilisants. Société française de dermatologie. 2011;4.
93. See J, Shumack S, Murrell DF, Rubel DM, Fernández-Peñas P, Salmon R, et al. Consensus recommendations on the use of daylight photodynamic therapy with methyl aminolevulinate cream for actinic keratoses in A ustralia. Australasian Journal of Dermatology. août 2016;57(3):167‑74.
94. Fargnoli MC, Piccioni A, Neri L, Tambone S, Pellegrini C, Peris K. Conventional vs. daylight methyl aminolevulinate photodynamic therapy for actinic keratosis of the face and scalp: an intra-patient, prospective, comparison study in Italy. Journal of the European Academy of Dermatology and Venereology. oct 2015;29(10):1926‑32.
95. Rubel DM, Spelman L, Murrell DF, See J -A., Hewitt D, Foley P, et al. Daylight photodynamic therapy with methyl aminolevulinate cream as a convenient, similarly effective, nearly painless alternative to conventional photodynamic therapy in actinic keratosis treatment: a randomized controlled trial. British Journal of Dermatology. nov 2014;171(5):1164‑71.
96. Neittaanmäki-Perttu N, Grönroos M, Tani T, Snellman E. Long-term Outcome of Daylight Photodynamic Therapy with Amino-5-laevulinate Nanoemulsion vs. Methyl-5-aminolaevulinate for Actinic Keratoses. Acta Derm Venerol. 2016;96(5):712‑3.
97. Fai D, Romanello E, Brumana MB, Fai C, Vena GA, Cassano N, et al. Daylight photodynamic therapy with methyl-aminolevulinate for the treatment of actinic cheilitis: Daylight MAL-PDT in actinic cheilitis. Dermatologic Therapy. nov 2015;28(6):355‑68.
98. Levi A, Wulf HC, Enk CD. Two cases of actinic cheilitis responsive to daylight-activated photodynamic therapy (DA-PDT): Letter to the Editor. Photodermatol Photoimmunol Photomed. oct 2013;29(5):268‑71.
99. Salas T, Hernandez-Gil J, Lopez A, Dorado M, Ruiz J, García E, et al. Two cases of disseminated superficial actinic porokeratosis treated with daylight-mediated photodynamic therapy: THERAPEUTIC HOTLINE: LETTERS. Dermatologic Therapy. nov 2016;29(6):484‑5.
100. Wiegell SR, Skødt V, Wulf HC. Daylight-mediated photodynamic therapy of basal

Licence CC BY-NC-ND 3.0

cell carcinomas - an explorative study. J Eur Acad Dermatol Venereol. févr 2014;28(2):169‑75.
101. Safar R, Alkhars A, Tallegas M, Korsaga-Some N, Machet L. Successful Treatment for Extensive Bowen's Disease using Daylight-mediated Photodynamic Therapy. Acta Derm Venerol. 2019;99(7):701‑2.
102. Martins CC, Bakos RM, Martins Costa M. Daylight photodynamic therapy for Bowen's disease. Anais Brasileiros de Dermatologia. juill 2020;95(4):529‑31.
103. Kwon HH, Moon KR, Park SY, Yoon JY, Suh DH, Lee JB. Daylight photodynamic therapy with 1.5% 3-butenyl 5-aminolevulinate gel as a convenient, effective and safe therapy in acne treatment: A double-blind randomized controlled trial. J Dermatol. mai 2016;43(5):515‑21.
104. Enk CD, Nasereddin A, Alper R, Dan-Goor M, Jaffe CL, Wulf HC. Cutaneous leishmaniasis responds to daylight-activated photodynamic therapy: proof of concept for a novel self-administered therapeutic modality. Br J Dermatol. mai 2015;172(5):1364‑70.
105. Gutiérrez García-Rodrigo C, Pellegrini C, Piccioni A, Tambone S, Fargnoli MC. Single versus two-treatment schedule of methyl aminolevulinate daylight photodynamic therapy for actinic keratosis of the face and scalp: An intra-patient randomized trial. Photodiagnosis and Photodynamic Therapy. sept 2019;27:100‑4.
106. Togsverd-Bo K, Lei U, Erlendsson AM, Taudorf EH, Philipsen PA, Wulf HC, et al. Combination of ablative fractional laser and daylight-mediated photodynamic therapy for actinic keratosis in organ transplant recipients - a randomized controlled trial. Br J Dermatol. févr 2015;172(2):467‑74.
107. Serra-Guillén C, Nagore E, Hueso L, Traves V, Messeguer F, Sanmartín O, et al. A randomized pilot comparative study of topical methyl aminolevulinate photodynamic therapy versus imiquimod 5% versus sequential application of both therapies in immunocompetent patients with actinic keratosis: Clinical and histologic outcomes. Journal of the American Academy of Dermatology. avr 2012;66(4):e131‑7.
108. Shaffelburg M. Treatment of actinic keratoses with sequential use of photodynamic therapy; and imiquimod 5% cream. J Drugs Dermatol. janv 2009;8(1):35‑9.
109. Heppt MV, Steeb T, Leiter U, Berking C. Efficacy of photodynamic therapy combined with topical interventions for the treatment of actinic keratosis: a meta-analysis. J Eur Acad Dermatol Venereol. mai 2019;33(5):863‑73.
110. Philipp-Dormston WG, Sanclemente G, Torezan L, Tretti Clementoni M, Le Pillouer-Prost A, Cartier H, et al. Daylight photodynamic therapy with MAL cream for large-scale photodamaged skin based on the concept of 'actinic field damage': recommendations of an international expert group. J Eur Acad Dermatol Venereol. janv 2016;30(1):8‑15.
111. Lerche C, Heerfordt I, Heydenreich J, Wulf H. Alternatives to Outdoor Daylight Illumination for Photodynamic Therapy—Use of Greenhouses and Artificial Light Sources. IJMS. 29 févr 2016;17(3):309.
112. Lecomte F, Vignion-Dewalle AS, Vicentini C, Thecua E, Deleporte P, Duhamel A, et al. Evaluating the Noninferiority of a New Photodynamic Therapy (Flexitheralight) Compared With Conventional Treatment for Actinic Keratosis: Protocol for a Phase 2 Study. JMIR Res Protoc. 26 avr 2019;8(4):e11530.
113. HAS. Commission de la transparence ALDARA 5% crème. 2010.
114. Tyring SK, Arany I, Stanley MA, Stoler MH, Tomai MA, Miller RL, et al. Mechanism of action of imiquimod 5% cream in the treatment of anogenital warts. Primary Care Update for OB/GYNS. juill 1998;5(4):151‑2.
115. Tanaka N, Ohata C, Ishii N, Imamura K, Ueda A, Furumura M, et al. Comparative study for the effect of photodynamic therapy, imiquimod immunotherapy and combination of both therapies on 40 lesions of actinic keratosis in Japanese patients. J Dermatol. déc

Licence CC BY-NC-ND 3.0

2013;40(12):962‑7.
116. Vidal D. Topical Imiquimod: Mechanism of Action and Clinical Applications. MRMC. 1 mai 2006;6(5):499‑503.
117. Jorizzo J, Dinehart S, Matheson R, Moore JK, Ling M, Fox TL, et al. Vehicle-controlled, double-blind, randomized study of imiquimod 5% cream applied 3 days per week in one or two courses of treatment for actinic keratoses on the head. Journal of the American Academy of Dermatology. août 2007;57(2):265‑8.
118. Foley P, Merlin K, Cumming S, Campbell J, Crouch R, Harrison S, et al. A comparison of cryotherapy and imiquimod for treatment of actinic keratoses: lesion clearance, safety, and skin quality outcomes. J Drugs Dermatol. déc 2011;10(12):1432‑8.
119. Alomar A, Bichel J, McRae S. Vehicle-controlled, randomized, double-blind study to assess safety and efficacy of imiquimod 5% cream applied once daily 3 days per week in one or two courses of treatment of actinic keratoses on the head: Imiquimod 5% cream - safety and efficacy study. British Journal of Dermatology. juill 2007;157(1):133‑41.
120. Stockfleth E. A Randomized, Double-blind, Vehicle-Controlled Study to Assess 5% Imiquimod Cream for the Treatment of Multiple Actinic Keratoses. Arch Dermatol. 1 nov 2002;138(11):1498.
121. Dirschka T, Ekanayake-Bohlig S, Dominicus R, Aschoff R, Herrera-Ceballos E, Botella-Estrada R, et al. A randomized, intraindividual, non-inferiority, Phase III study comparing daylight photodynamic therapy with BF-200 ALA gel and MAL cream for the treatment of actinic keratosis. J Eur Acad Dermatol Venereol. févr 2019;33(2):288‑97.
122. Moggio E, Arisi M, Zane C, Calzavara-Pinton I, Calzavara-Pinton P. A randomized split-face clinical trial analyzing daylight photodynamic therapy with methyl aminolaevulinate vs ingenol mebutate gel for the treatment of multiple actinic keratoses of the face and the scalp. Photodiagnosis and Photodynamic Therapy. déc 2016;16:161‑5.
123. Sotiriou E, Evangelou G, Papadavid E, Apalla Z, Vrani F, Vakirlis E, et al. Conventional vs. daylight photodynamic therapy for patients with actinic keratosis on face and scalp: 12-month follow-up results of a randomized, intra-individual comparative analysis. J Eur Acad Dermatol Venereol. avr 2018;32(4):595‑600.
124. Heerfordt IM, Wulf HC. Daylight photodynamic therapy of actinic keratosis without curettage is as effective as with curettage: a randomized clinical trial. J Eur Acad Dermatol Venereol. nov 2019;33(11):2058‑61.
125. Tanaka N, Ohata C, Ishii N, Imamura K, Ueda A, Furumura M, et al. Comparative study for the effect of photodynamic therapy, imiquimod immunotherapy and combination of both therapies on 40 lesions of actinic keratosis in Japanese patients. J Dermatol. déc 2013;40(12):962‑7.
126. Wiegell SR, Petersen B, Wulf HC. Pulse photodynamic therapy reduces inflammation without compromising efficacy in the treatment of multiple mild actinic keratoses of the face and scalp: a randomized clinical trial. Br J Dermatol. mai 2016;174(5):979‑84.
127. Wiegell S, Johansen U, Wulf H. Pulse–Daylight–Photodynamic Therapy in Combination with Corticosteroid and Brimonidine Tartrate for Multiple Actinic Keratoses: A Randomized Clinical Trial. Acta Derm Venerol. 2019;99(2):242‑3.
128. Räsänen JE, Neittaanmäki N, Ylitalo L, Hagman J, Rissanen P, Ylianttila L, et al. 5-aminolaevulinic acid nanoemulsion is more effective than methyl-5-aminolaevulinate in daylight photodynamic therapy for actinic keratosis: a nonsponsored randomized double-blind multicentre trial. Br J Dermatol. août 2019;181(2):265‑74.

Licence CC BY-NC-ND 3.0

Annexes

Annexe 1. Document d'information sur la DL-PDT remis au patient.....82

Licence CC BY-NC-ND 3.0

Annexe 1. Document d'information sur la DL-PDT remis au patient

FICHE D'INFORMATION

La **photothérapie dynamique** dans le **traitement** des **kératoses actiniques**

GALDERMA

Qu'est-ce que la **kératose actinique ?**

Votre médecin vous a diagnostiqué des kératoses actiniques légères à modérées.

La **kératose actinique** est une lésion squameuse ou croûteuse. Elle apparaît souvent sur les crânes chauves, le visage, les oreilles, les lèvres, le dos des mains, les avant-bras, les épaules, le cou ou sur toute autre partie du corps régulièrement exposée au soleil. On parle de "kératoses" au pluriel, car elles sont rarement uniques. On peut également les retrouver sur les lèvres.

Au début, les KA sont si petites qu'elles se reconnaissent plutôt au toucher qu'à la vue car leur texture ressemble à celle de papier de verre. Leur présence indique le risque d'apparition de cancer de la peau.

Votre médecin vous a proposé d'utiliser la photothérapie dynamique avec la lumière du jour. La photothérapie dynamique à la lumière du jour nécessite un médicament spécifique.

Ce médicament se présente sous forme de crème à conserver au réfrigérateur avant l'utilisation.

Déroulement de la séance de **photothérapie dynamique**

Avant l'exposition

- Avant l'application de la crème photosensibilisante, **une protection solaire appropriée doit être appliqués sur toutes les zones,** y compris les zones traitées qui seront exposées à la lumière du jour. Seule la protection solaire qui est spécifiquement recommandée par votre médecin doit être utilisé avant l'application de la crème photosensibilisante. Seuls les écrans solaires contenant des filtres chimiques/organiques doivent être utilisés.
- Puis votre médecin grattera superficiellement la surface des lésions à l'aide d'une curette.
- **Une fine couche de la crème photosensibilisante doit être appliquée sur les lésions cutanées** avec une spatule ou une main gantée.

L'exposition :
où et combien de temps dois-je m'exposer ?

- **Dans les 30 minutes qui suivent** l'application de la crème photo-sensibilisante **au plus tard, vous devez aller à l'extérieur, et rester pendant 2 heures en pleine lumière du jour ou, si nécessaire, dans une zone ombragée.** Le traitement par la crème photosensibilisante associé à la lumière du jour **peut être utilisé si la température est adaptée pour rester 2 heures à l'extérieur facilement.**
- **L'efficacité du traitement est similaire que ce soit par jour ensoleillé ou nuageux.** Si le temps est pluvieux, ou est susceptible de le devenir, le traitement par la crème photosensibilisante associé à la lumière du jour ne doit pas être utilisé.
- Il est recommandé de ne pas aller à l'intérieur pendant cette période. Assurez-vous que la zone traitée est en permanence exposée à la lumière du jour, et n'est pas couverte par des vêtements.
- Il est important de suivre ces instructions afin de garantir l'efficacité du traitement et de limiter la douleur lors de l'exposition à la lumière du jour.

Après l'exposition

- **Après la période d'exposition de 2 heures, la crème photosensibilisante doit être éliminée par lavage.**
- **Il est recommandé de protéger la zone traitée.** Il est conseillé d'utiliser régulièrement une protection solaire ou vous protéger la tête d'un chapeau ou une casquette.

VEUILLEZ LIRE ATTENTIVEMENT L'INTÉGRALITÉ DE LA NOTICE DU MÉDICAMENT QUI VOUS A ÉTÉ PRESCRIT AVANT DE L'UTILISER.

Les zones à traiter

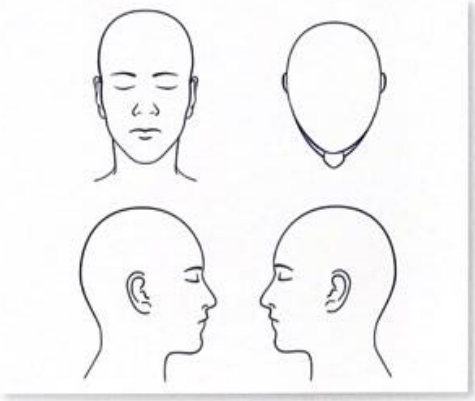

POUR TOUTE QUESTION COMPLÉMENTAIRE, CONSULTEZ VOTRE DERMATOLOGUE

GALDERMA

Licence CC BY-NC-ND 3.0

Serment d'Hippocrate

En présence des maîtres de cette école, de mes condisciples, je promets et je jure d'être fidèle aux lois de l'honneur et de la probité dans l'exercice de la médecine.

Je dispenserai mes soins sans distinction de race, de religion, d'idéologie ou de situation sociale.

Admis à l'intérieur des maisons, mes yeux ne verront pas ce qui s'y passe, ma langue taira les secrets qui me seront confiés et mon état ne servira pas à corrompre les moeurs ni à favoriser les crimes.

Je serai reconnaissant envers mes maîtres, et solidaire moralement de mes confrères. Conscient de mes responsabilités envers les patients, je continuerai à perfectionner mon savoir.

Si je remplis ce serment sans l'enfreindre, qu'il me soit donné de jouir de l'estime des hommes et de mes condisciples, si je le viole et que je me parjure, puissé-je avoir un sort contraire.

Licence CC BY-NC-ND 3.0

Synergie de l'association de la photothérapie dynamique en lumière naturelle et de l'imiquimod dans le traitement des kératoses actiniques grade I et II : étude pilote

Les kératoses actiniques (KA) sont des lésions précancéreuses très fréquentes principalement dues à une exposition solaire prolongée, qui peuvent évoluer vers un carcinome épidermoïde cutané. Les nombreuses options thérapeutiques existantes sont pourvoyeuses d'effets indésirables non négligeables aboutissant parfois à l'arrêt prématuré du traitement. Les techniques de photothérapie dynamique ont récemment évolué grâce à l'utilisation de la lumière du jour, qui est tout aussi efficace que la lumière artificielle et beaucoup mieux tolérée. L'objectif de notre étude était d'évaluer la synergie de l'association de la photothérapie dynamique en lumière naturelle (DL-PDT) et de l'imiquimod dans le traitement des KA grade I et II du cuir chevelu. Nous avons réalisé une étude pilote prospective sur 10 patients au CHU de Limoges. Ceux-ci ont bénéficié d'une séance de DL-PDT puis, 3 mois plus tard, d'un traitement par imiquimod avec 3 applications par semaine pendant 4 semaines. Les résultats sont en faveur d'une diminution du nombre de KA de 81,3% à 6 mois. Le taux de disparition des KA à 6 mois est plus important avec le traitement séquentiel que dans 3 études randomisées évaluant l'efficacité de la DL-PDT seule (dont 1 de façon significative), et que dans 4 études randomisées portant sur l'efficacité de l'imiquimod seul (dont 3 de façon significative). La réponse à moyen terme semble maintenue avec un faible nombre de nouvelle KA à 9 mois. L'association de ces deux traitements est remarquablement facile à utiliser et bien tolérée, avec des effets indésirables à type de sensation de brûlure ou d'érythème rapidement résolutifs. Le pré-traitement par DL-PDT semble réduire la douleur induite par l'imiquimod. Notre étude suggère fortement la synergie de l'association de la DL-PDT et de l'imiquimod dans le traitement des KA grade I et II du cuir chevelu.

Mots-clés : kératose actinique, photothérapie dynamique en lumière naturelle, imiquimod

Synergy of the combination of daylight photodynamic therapy and imiquimod in the treatment of grade I and II actinic keratosis : a pilot study

Actinic keratosis (AKs) are very common precancerous lesions on chronically sun-damaged skin, which can progress to a squamous cell carcinoma. The several therapeutic options provide significant side effects, sometimes leading to discontinuation of treatment. Recently, dynamic phototherapy techniques have evolved through the use of daylight, which is as effective as artificial light and much better tolerated. The aim of our study was to assess the synergy of the combination of daylight-photodynamic therapy (DL-PDT) and imiquimod in the treatment of grade I and II AKs of the scalp. We carried out a prospective pilot study on 10 patients at the Limoges University Hospital Center. They received a DL-PDT session and then, 3 months later, imiquimod with 3 applications per week for 4 weeks. The results show a decrease in the number of AKs of 81.3% at 6 months. The clearance rate of AKs at 6 months is greater with the sequential treatment than in 3 randomized studies evaluating the efficacy of DL-PDT alone (including 1 significantly) and in 4 randomized studies on imiquimod efficacy (including 3 significantly). The medium-term response appears to be maintained, with a low rate of new AKs at 9 months. The combination of these two treatments is remarkable easy to use and well tolerated, with side effects such as burning sensation or erythema that resolve quickly. DL-PDT pretreatment seems to reduce pain induced by imiquimod. Our study strongly suggests the synergy of the combination of DL-PDT and imiquimod in the treatment of grade I and II actinic keratosis of the scalp.

Keywords : actinic keratosis, daylight photodynamic therapy, imiquimod