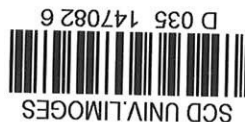

UNIVERSITE DE LIMOGES
Faculté de Médecine



ANNEE 1992



THESE N° 177/19

**LES FRACTURES EXPANSIVES
DU CRANE
CHEZ L'ENFANT**

THESE

POUR LE

**DIPLOME D'ETAT
DE DOCTEUR EN MEDECINE**

présentée et soutenue publiquement le 3 Novembre 1992

par

Martine COLLET

née le 20 Septembre 1960 à Limoges (Haute-Vienne)

EXAMINATEURS de la THESE

Monsieur le Professeur BOUQUIER	PRESIDENT
Monsieur le Professeur LAUBIE	JUGE
Monsieur le Professeur MOREAU	JUGE
Monsieur le Professeur VALLAT	JUGE

THESE MED LIMOGES 1992



Lex: 3

Libil 427 174

**LES FRACTURES EXPANSIVES
DU CRANE
CHEZ L'ENFANT**

THESE

POUR LE

**DIPLOME D'ETAT
DE DOCTEUR EN MEDECINE**

présentée et soutenue publiquement le 3 Novembre 1992

par

Martine COLLET

née le 20 Septembre 1960 à Limoges (Haute-Vienne)

EXAMINATEURS de la THESE

Monsieur le Professeur BOUQUIER	PRESIDENT
Monsieur le Professeur LAUBIE	JUGE
Monsieur le Professeur MOREAU	JUGE
Monsieur le Professeur VALLAT	JUGE

UNIVERSITE DE LIMOGES

FACULTE DE MEDECINE

- DOYEN DE LA FACULTE : Monsieur le Professeur BONNAUD
- ASSESEURS : Monsieur le Professeur PIVA
Monsieur le Professeur COLOMBEAU

PERSONNEL ENSEIGNANT

* PROFESSEURS DES UNIVERSITES

ADENIS Jean-Paul	Ophtalmologie
ALAIN Luc	Chirurgie infantile
ARCHAMBEAUD Françoise	Médecine interne
ARNAUD Jean-Paul	Chirurgie orthopédique et Traumatologique
BARTHE Dominique	Histologie, Embryologie
BAUDET Jean	Clinique obstétricale et Gynécologie
BENSAID Julien	Clinique médicale cardiologique
BONNAUD François	Pneumo-Phtisiologie
BONNETBLANC Jean-Marie	Dermatologie
BORDESSOULE Dominique	Hématologie et Transfusion
BOULESTEIX Jean	Pédiatrie
BOUQUIER Jean-José	Clinique de Pédiatrie
BRETON Jean-Christian	Biochimie
CAIX Michel	Anatomie
CATANZANO Gilbert	Anatomie pathologique
CHASSAIN Albert	Physiologie
CHRISTIDES Constantin	Chirurgie thoracique et cardiaque
COLOMBEAU Pierre	Urologie
CUBERTAFOND Pierre	Clinique de chirurgie digestive
DE LUMLEY WOODYEAR Lionel	Pédiatrie
DENIS François	Bactériologie-Virologie
DESCOTTES Bernard	Anatomie
DESPROGES-GOTTERON Robert	Clinique thérapeutique et rhumatologique
DUDOGNON Pierre	Rééducation fonctionnelle
DUMAS Michel	Neurologie
DUMAS Jean-Philippe	Urologie
DUMONT Daniel	Médecine du Travail
DUPUY Jean-Paul	Radiologie
FEISS Pierre	Anesthésiologie et Réanimation chirurgicale
GAINANT Alain	Chirurgie digestive
GAROUX Roger	Pédopsychiatrie
GASTINNE Hervé	Réanimation médicale
GAY Roger	Réanimation médicale
GERMOUTY Jean	Pathologie médicale et respiratoire
GUERET Pascal	Cardiologie et Maladies vasculaires
HUGON Jacques	Histologie-Embryologie-Cytogénétique
LABADIE Michel	Biochimie
LABROUSSE Claude	Rééducation fonctionnelle
LASKAR Marc	Chirurgie thoracique et cardio-vasculaire
LAUBIE Bernard	Endocrinologie et Maladies métaboliques
LEGER Jean-Marie	Psychiatrie d'adultes

LEROUX-ROBERT Claude	Néphrologie
LIOZON Frédéric	Clinique Médicale A
LOUBET René	Anatomie pathologique
MALINVAUD Gilbert	Hématologie
MENIER Robert	Physiologie
MERLE Louis	Pharmacologie
MOREAU Jean-Jacques	Neurochirurgie
MOULIES Dominique	Chirurgie infantile
OLIVIER Jean-Pierre	Radiothérapie et Cancérologie
OUTREQUIN Gérard	Anatomie
PECOUT Claude	Chirurgie orthopédique et traumatologie
PESTRE-ALEXANDRE Madeleine	Parasitologie
PILLEGAND Bernard	Hépathologie-Gastrologie-Entérologie
PIVA Claude	Médecine légale
RAVON Robert	Neurochirurgie
RIGAUD Michel	Biochimie
ROUSSEAU Jacques	Radiologie
SAUTEREAU Denis	Hépatogastro-entérologie
SAUVAGE Jean-Pierre	Oto-rhino-laryngologie
TABASTE Jean-Louis	Gynécologie-Obstétrique
TREVES Richard	Thérapeutique
VALLAT Jean-Michel	Neurologie
VANDROUX Jean-Claude	Biophysique
WEINBRECK Pierre	Maladies infectieuses

SECRETARE GENERAL DE LA FACULTE - CHEF DES SERVICES ADMINISTRATIFS

POMMARET Maryse

A la mémoire de mon grand père, le docteur Rodolphe COLLET,
puissè-je lui faire honneur dans l'exercice de la Médecine.

A Dominique.

A mes fils, Martin et Romain.

Avec tout mon amour.

A mes parents, pour leur amour et leur confiance.

A mes soeurs Brigitte et Isabelle.

A mes grands-mères.

A ma belle famille

A mes amis les plus fidèles.

Au Docteur Michel JACQUET,
Aux Docteurs Nicole et Jean-Claude COLAS,
pour m'avoir accordé leur confiance.

A Monsieur le Professeur BOUQUIER

Professeur des Universités de Pédiatrie.

Médecin des hôpitaux. Chef de service.

A qui je dois le sujet de cette thèse.

Vous m'avez fait l'honneur d'accepter la présidence de ce jury.

En hommage à la richesse de votre enseignement, veuillez trouver ici le témoignage de ma gratitude et de mon profond respect.

A Monsieur le Professeur LAUBIE

Professeur des Universités d'Endocrinologie et Maladies Métaboliques.

Médecin des Hôpitaux. Chef de service

Vous m'avez toujours accueilli avec beaucoup de gentillesse dans votre service. Vous avez accepté très aimablement de juger cette thèse.

Ce travail est pour moi l'occasion de vous témoigner mon profond respect.

A Monsieur le Professeur MOREAU

Professeur des Universités de Neurochirurgie;
Neurochirurgien des hôpitaux. Chef de service.

Je vous remercie d'avoir accepté de juger ce travail.

J'ai été très sensible à l'intérêt que vous avez porté à sa réalisation et à la simplicité de votre accueil.

Soyez assuré de mon profond respect.

A Monsieur le Professeur VALLAT

Professeur des Universités de Neurologie.
Médecin des hôpitaux. Chef de service.

Je suis très sensible à l'honneur que vous me faites en acceptant de juger cette thèse.

Je conserve un excellent souvenir de mon passage dans votre service et vous prie de trouver ici le témoignage de ma reconnaissance et de mon profond respect.

PLAN

INTRODUCTION

OBSERVATION

DESCRIPTION

ANATOMO-PATHOLOGIE

PATHOGENIE

DIAGNOSTIC DIFFERENTIEL

EVOLUTION

TRAITEMENT

PREVENTION

CONCLUSION

1. INTRODUCTION

Les fractures du crâne secondaires à un traumatisme fermé guérissent habituellement cliniquement et radiologiquement sans séquelle chez l'enfant.

Rarement le trait de fracture s'écarte progressivement pour aboutir à une véritable lacune osseuse simple ou associée à une tuméfaction cutanée contenant un kyste ou une partie de l'encéphale.

Cet aspect évolutif inhabituel a donné lieu à des appellations diverses que nous évoquerons au cours de l'historique, cependant dans la majorité des cas observés on retrouve les mêmes caractéristiques [58] :

- traumatisme crânien fermé chez l'enfant avec fracture,
- apparition d'une lacune crânienne,
- altérations constantes des méninges, du parenchyme cérébral et du système ventriculaire sous-jacent,
- symptomatologie neuropsychique tardive toujours présente.

Nous verrons au travers d'un cas observé dans le service de Pédiatrie II du Centre Hospitalier Régional Universitaire de Limoges, les signes cliniques et les aspects anatomo-pathologiques de ces fractures, puis nous aborderons les différentes hypothèses pathogéniques, l'évolution, ainsi que le traitement de ces lésions.

Le dernier chapitre de ce travail sera consacré à la prévention des complications des fractures expansives du crâne, car seul un traitement chirurgical précoce, empêchera l'évolution des lésions.

2. OBSERVATION CLINIQUE

2.1. HISTOIRE DE LA MALADIE

L'enfant D. Julien, 14 mois, est hospitalisé dans le service de Pédiatrie II du C.H.R.U. de Limoges le 15 août 1989 pour un traumatisme crânien consécutif à une chute de deux étages dans les escaliers, avec perte de connaissance et convulsions.

L'examen clinique met en évidence un volumineux hématome pariétal gauche. Sur le plan neurologique, l'enfant présente des troubles de la conscience, sans signe déficitaire.

Les radiographies du crâne révèlent une importante fracture pariétale postérieure gauche et un trait de fracture pariétale droit. Le scanner cérébral initial est normal. L'électroencéphalogramme recueille des signes de souffrance cérébrale diffuse.

2.2. EVOLUTION DANS LE SERVICE

Les troubles de la conscience s'amendent progressivement. Au troisième jour d'hospitalisation, apparaît une discrète hémiparésie droite, rapidement régressive.

Un second scanner cérébral objective un hydrôme frontal gauche.

Devant l'évolution clinique et tomодensitométrique favorable (régression de l'hydrôme), l'enfant quitte le service le 29 Août 1989 avec un traitement anti-comitial.

2.3. EVOLUTION ULTERIEURE

Le 4 Octobre 1989, Julien est revu en consultation : l'état est satisfaisant, tant sur le plan neurologique que sur le plan local. Le traitement anti-comitial est prolongé pour six mois. Une radiographie du crâne est prévue dans deux mois afin de s'assurer de la consolidation de la fracture.

Les radiographies successives (1^{er} Décembre 1989, 22 Mars 1990) objective la persistance d'un important foyer de fracture pariétale gauche, la fracture pariétale droite est consolidée.

Le 3 Février 1992, une nouvelle radiographie de contrôle confirme la perte de substance osseuse au niveau pariétal postérieur gauche.

Le 26 février 1992, devant l'écartement progressif de la fracture, l'enfant est hospitalisé. La palpation du crâne révèle une lacune pariéto-occipitale gauche de 6 cm sur 6. L'examen neurologique est normal.

L'électroencéphalogramme objective *"une asymétrie avec un aspect un peu plus pauvre et un peu moins ample des rythmes en postérieur gauche et enregistrement pendant le sommeil d'une bouffée d'aspect actif, constituée de pointes ondes plus ou moins dégradées, rythmique à maximum postérieur droit"*.

Le scanner cérébral révèle *" une dilatation modérée de la partie postérieure du ventricule latéral gauche. En région pariétale postérieure gauche, il existe une perte de substance osseuse avec en regard une importante perte de parenchyme cérébral, et en région tout à fait supérieure au niveau de la brèche osseuse, une structure de densité tissulaire faisant saillie et pouvant correspondre à du parenchyme cérébral "*.

Devant l'aspect évolutif des lésions, une intervention chirurgicale est pratiquée le 4 Mars 1992 : évacuation d'un kyste limité par une néo-arachnoïde, communicant avec les espaces sous-arachnoïdiens, plastie durale par greffon d'épicrâne. Les suites post-opératoires sont marquées par l'apparition d'une collection liquidienne sous cutanée au niveau de la cicatrice qui régressera sous ponctions lombaires itératives.

Julien sort le 18 Mars 1992 sous traitement anti-comitial.

Revu en consultation le 21 avril 1992, l'enfant ne présente pas d'anomalie sur le plan local, le traitement anti-comitial est diminué, un scanner cérébral est prévu dans 6 mois.

2.4. CONCLUSION

Il s'agit d'un enfant ayant présenté à l'âge de quatorze mois un traumatisme crânien fermé avec perte de connaissance et convulsions. Les radiographies et la tomographie crânienne objectivaient une importante fracture pariétale postérieure gauche et un trait pariétal droit.

L'évolution est marquée par :

- l'élargissement du foyer de fracture pariétal gauche palpable sous la forme d'une lacune,
- la persistance d'anomalies à l'électroencéphalogramme,
- l'apparition au scanner cérébral d'une dilatation ventriculaire latérale gauche et d'une image kystique.

L'examen neurologique est normal.

Une intervention chirurgicale (étanchéification de la dure mère, évacuation du kyste) est pratiquée deux ans et demi après le traumatisme initial.

3. HISTORIQUE

HISTORIQUE

[2] [29] [33] [54]

La première observation médicale de lacune crânienne secondaire à un traumatisme crânien chez l'enfant a été décrite par **HOWSHIP** en 1816.

En 1856 **ROKITANSKY** précise l'aspect anatomo-clinique de ces lésions au décours de l'autopsie d'un enfant de huit mois. Il constate :

- une déchirure de la dure mère,
- une collection liquidienne,
- un traumatisme cérébral sous-jacent.

Quelques années plus tard, **BILLROTH** décrit le premier cas néonatal après utilisation de forceps et dénomme cette lésion "*méningocèle spuria*".

Dans la plupart des cas étudiés à cette époque, l'attention des auteurs se porte plus particulièrement sur l'existence d'une collection de liquide céphalo-rachidien à l'extérieur du crâne alors que la perte de substance osseuse n'attire que secondairement l'attention.

Le terme de céphalhydrocèle traumatique est utilisé pour la première fois en 1884 par l'américain **CONNER**, puis par la suite par Sir **Thomas SMITH** bien que certaines de leurs observations se caractérisent plus par des lacunes crâniennes que par des céphalhydrocèles.

GODLEE rapporte en 1885 deux cas de fractures suivies de "*tumeurs sous cutanées pulsatiles*".

L'importance significative de la lacune crânienne apparaît dans la littérature allemande avec **WEINLECHNER** en 1882 suivi de **WINIWARTER** en 1885 qui décrit "*un large hiatus dans le crâne*" secondaire à un traumatisme de l'enfance.

En 1907 les aspects neurochirurgicaux sont évoqués par Sir Charles **BALLANCE** lors de l'intervention d'un enfant de quatre ans.

Avec l'introduction des rayons X, **DYKE** précise en 1937 les caractéristiques radiologiques de ce qu'il appelle "*kyste leptoméningé*" associant : un volet osseux dans la voûte crânienne et une collection liquidienne sous le scalp communiquant avec les espaces péri-cérébraux. Cette dénomination aura une profonde influence sur les exposés ultérieurs et entraînera une certaine confusion quant à l'étiopathogénie de ces fractures.

En 1940, **PANCOAST** et **PENDERGRAY** parlent soit "*d'ostéites fibreuses*" se référant à des données anatomo-pathologiques, soit "*d'hygroma subdural*" en cas de tumeur bombante.

D'autres termes seront encore utilisés témoignant de la grande variété anatomo-clinique rencontrée et de la complexité du traumatisme.

Ainsi, en 1941, **PENFIELD** et **ERICKSON** utilisent le terme "*d'érosion crânio-cérébrale*". En 1945 **ROWBOTHAN** parle de "*méningocèle traumatique*" et de "*malacie traumatique*". **ALAJOUANINE** et **THUREL** regroupent quatre cas sous le titre de "*perte de substance crânienne consécutive à un traumatisme fermé*".

Parallèlement au développement de la neurochirurgie, des explications pathogéniques sont proposées par **TAVERAS** et **RANSOHOFF** en 1953 ; **LENDE** et **ERICKSON** en 1961 suggérant que l'élément pathogénique le plus important est la déchirure de la dure mère qui aidée par l'action des pulsations cérébrales entraîne l'écartement de la fracture.

C'est en 1953 que le terme de "*Die wachsende schädelfractur*" est utilisé pour la première fois par **PIA** et **TONNIS** dans une publication allemande. Traduit par "*growing skull fracture*" par les auteurs anglo-saxons, il est repris en France sous le terme de fracture expansive du crâne ou encore fracture à écartement progressif et permet alors d'unifier les anomalies rencontrées : lacune osseuse simple ou associée à une tuméfaction sous cutanée contenant un kyste ou une partie de l'encéphale.

4. DESCRIPTION

4.1. FREQUENCE

Elle est estimée entre 0,03 et 2,2 % du total des traumatismes crânio-cérébraux fermés de l'enfance selon les auteurs. [1] [31]

4.2. TYPE DU TRAUMATISME

Dans la majorité des cas le traumatisme initial est important : chute dans les escaliers, chute d'une fenêtre, accidents de la voie publique ou coups violents sur la tête. Une part non négligeable est également attribuée aux traumatismes obstétricaux lors de l'utilisation de forceps. Mais un traumatisme minime comme une chute de moins d'un mètre, peut parfois être responsable d'une fracture et cela d'autant plus facilement que le sujet est jeune. [7]

4.3. L'AGE AU MOMENT DU TRAUMATISME

Dans une revue de la littérature mondiale, **LENDE** et **ERICKSON** [34] constate que :

- 50 % des fractures se produisent avant l'âge d'un an,
- 90 % avant l'âge de trois ans.

Le cinquième de ces fractures survient au décours de traumatismes obstétricaux [58].

Ces observations sont confirmées par **KINGSLEY** [29] qui décrit dans une série de 10 cas :

- deux traumatismes obstétricaux,
- sept traumatismes avant l'âge de dix-huit mois,
- un traumatisme à l'âge de trois ans et demi.

Dans la série de 21 cas publiée par **ARSENI** [1], 76 % d'entre eux sont également diagnostiqués avant l'âge d'un an.

Pour **TAVERAS** et **RANSOHOFF** [56], la moyenne d'âge est de deux ans et sept mois avec des extrêmes allant jusqu'à six ans, et même huit ans dans une série de 50 cas publiée par **TESTA** [58].

MOSS [39] décrit en 1990 un cas de fracture expansive intra-utérine consécutive à un traumatisme abdominal maternel trois semaines avant l'accouchement.

Enfin, bien qu'exceptionnels, certains cas ont été décrits à la suite de traumatismes survenus à l'âge adulte. [21] [25] [35]

4.4. SIEGE DE LA LESION

La localisation élective de ce type de lésion est pariétale, plus particulièrement pariétale postérieure ou pariéto-occipitale, correspondant en cela à la fréquence des fractures à ce niveau chez le jeune enfant. [6]

Toutefois, des localisations frontales et occipitales ont été décrites ; et même plus récemment au niveau du toit de l'orbite, responsable d'une anisométrie. [62]

4.5. TYPE DE LA FRACTURE

Il s'agit d'une fracture du crâne résultant d'un traumatisme crânio-cérébral fermé.

Deux types de fracture sont retrouvées :

- le plus souvent linéaire,
- rarement une embarrure.

Il faut noter l'importance des traits chevauchant les sutures. [37]

Le risque d'écartement progressif est plus important lorsque le diastasis du trait de fracture excède 4 mm ou s'il existe une collection liquidienne sous le cuir chevelu. [40]

4.6. SIGNES CLINIQUES

4.6.1. LORS DU TRAUMATISME INITIAL

Le choc initial souvent important motive en général un bilan clinique et radiologique.

4.6.1.1. SUR LE PLAN LOCAL

L'examen met en évidence assez fréquemment, une volumineuse tuméfaction d'allure liquidienne au niveau du cuir chevelu. Elle est présente dans notre observation en regard du foyer de fracture pariétal gauche, il peut s'agir d'un céphalématome.

Si la tuméfaction ne retient pas d'emblée l'attention, dans certains cas, sa persistance ou sa réapparition signera l'évolutivité du traumatisme.

4.6.1.2. SUR LE PLAN NEUROLOGIQUE

Les signes initiaux sont fonction de l'étendue de la contusion cérébrale : perte de connaissance, trouble de la conscience allant de la simple obnubilation au coma. On peut observer des signes déficitaires tels qu'une hémiplégie, une hémiparésie, une hémianopsie latérale homonyme et parfois des crises comitiales ; ils sont imputables au traumatisme initial et n'ont donc aucune spécificité.

TESTA [58] retrouve 50 % de comas initiaux et 32 % de signes focaux.

Dans un certain nombre de cas les signes neurologiques sont absents.

4.6.2. TEMPS DE DEVELOPPEMENT DE LA LACUNE ET INTERVALLE LIBRE.

4.6.2.1. LE TEMPS DE DEVELOPPEMENT DE LA LACUNE.

C'est le temps nécessaire à la fracture pour se transformer en lacune diagnostiquable. Il est difficile à déterminer, car la fracture passe souvent inaperçue et il n'est pas toujours superposable à l'intervalle libre s'écoulant après le traumatisme.

KINGSLEY [29] rapporte une évolution rapide chez deux patients présentant un bombement de tissu mou trois semaines après le traumatisme.

Pour **LENDE** et **ERICKSON** [34], l'écartement de la fracture peut survenir rapidement (2 mois) puis ne subir qu'une légère augmentation de taille sur une longue période. Ce fait est confirmé par **RAMAMURTHI** [46] qui a suivi le développement de plusieurs fractures expansives avec une croissance initiale rapide suivie d'un ralentissement puis d'un arrêt de développement local.

Dans l'ensemble, la stabilité des lésions osseuses est observée avant l'adolescence et le plus souvent dans l'enfance.

4.6.2.2. L'INTERVALLE LIBRE

C'est le temps s'écoulant entre le traumatisme et l'apparition de signes neurologiques. Cette période silencieuse est variable, de quelques mois à plusieurs années : de huit mois à cinq ans pour **GUGLIANTINI** [19]. Exceptionnellement, elle peut se prolonger ; ceci est plus particulièrement net pour l'épilepsie. Ainsi des intervalles de 15 ans ont été retrouvés dans un cas de **BRIHAYE**, et 15 et 16 ans pour **SIMON** ; **DARCOUR** et **PAILLAS** quant à eux, décrivent 2 cas d'épilepsie secondaire à une lacune crânienne après un intervalle libre de 20 et 46 ans. [43]

4.7. CIRCONSTANCES DE DECOUVERTE

[7] [15] [37] [43] [55]

La fracture expansive peut être découverte :

- au décours d'une surveillance systématique d'une fracture du crâne,
- ou, le plus souvent, devant l'apparition sur le plan local :
 - * d'une lacune osseuse simple sans soulèvement du cuir chevelu, comparable dans ses caractéristiques à une fontanelle,
 - * d'une lacune osseuse accompagnée d'un soulèvement du cuir chevelu donnant une masse bombante et battante. Le contenu en est variable : kyste, hernie de tissu cérébral ou les deux. Il s'agit d'une masse molle, pulsatile, expansive lors des cris et à la toux, augmentée à la palpation de la fontanelle et réductible. La palpation des contours de la masse découvre les berges de la lacune osseuse qui peut-être ovale ou circulaire,
 - * d'un céphalématome de volume excessif qui ne se résorbe pas.
- Plus rarement devant l'apparition de signes neurologiques. Ils sont :
 - * précoces, à rapporter aux dommages cérébraux du traumatisme initial, ils ne sont pas spécifiques, mais leur persistance voir leur aggravation peut attirer l'attention,
 - * tardifs, l'épilepsie est autant une complication qu'un signe révélateur. Elle est due soit à l'atrition cérébrale, soit à la compression par un kyste d'une zone encéphalique. Il peut s'agir également de troubles du comportement, de retards psychomoteurs, de troubles psychiatriques, de troubles neurologiques en foyer, de céphalées.

4.8. EXAMENS COMPLEMENTAIRES

4.8.1. RADIOGRAPHIES STANDARDS

[2] [29] [44] [56]

Les radiographies standards sont utiles au diagnostic de fracture expansive en révélant l'absence de consolidation osseuse dans les trois mois suivant le traumatisme. Elles servent de référence pour apprécier l'évolution de la lésion.

Elles comprennent des clichés de face, profil ainsi qu'une incidence de Worms et éventuellement des incidences tangentielles.

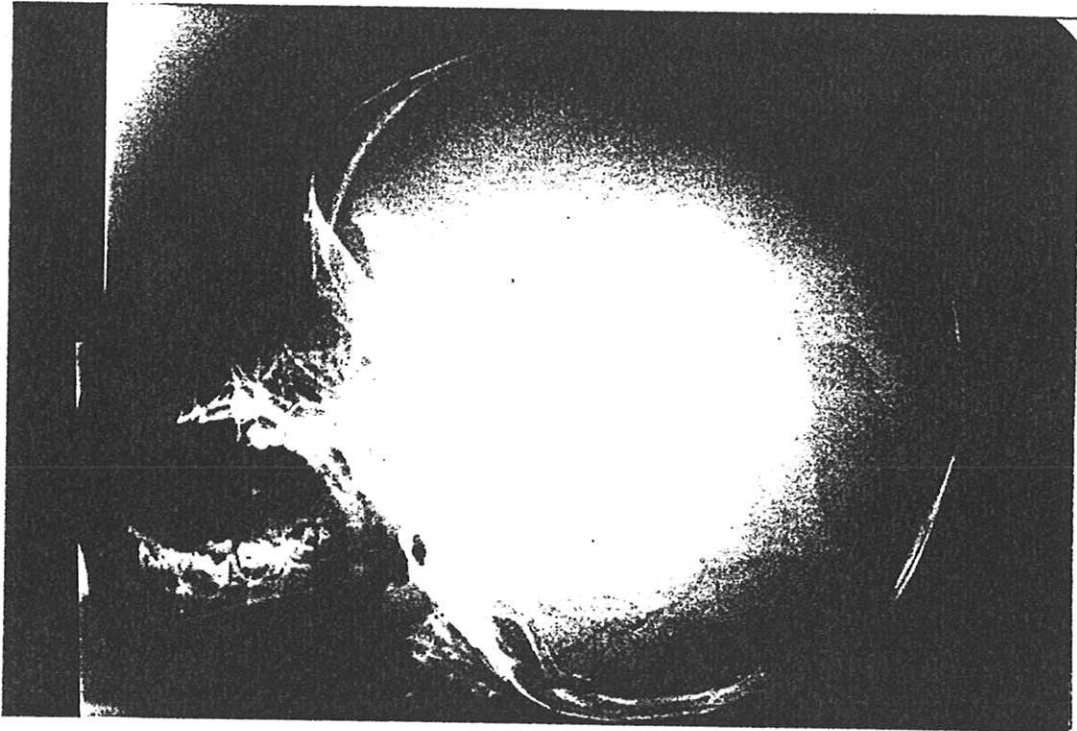
La radio confirme et précise l'étendue de la lacune. Elle est de forme arrondie ou ovale, irrégulière ou cordiforme, d'un diamètre moyen de 5 cm. Elle est axée sur l'ancien trait de fracture qui peut-être visible aux deux extrémités. La solution de continuité est totale, interrompant la table externe, la table interne et le diploë. La table interne est en général plus atteinte ; sur l'incidence tangentielle, elle apparaît en forme de cratère. Mais dans certains cas, l'érosion de la table externe est supérieure et confère à l'ensemble un aspect de saucière. Dans quelques cas, la table externe, bien qu'amincie, n'est pas lacunaire, tandis que la table interne est érodée (hydrocèle diploïque).

La vascularisation est fréquemment augmentée dans la zone d'ostéolyse. Lors de lésions évoluées, on peut observer une réaction exophytique à partir des bordures osseuses ainsi qu'un développement asymétrique du crâne, en général exagéré par rapport au côté sain. Le fond de la lacune, habituellement transparent est parfois plus dense en raison du revêtement dure-mérien fibreux, voire même discrètement ossifié.

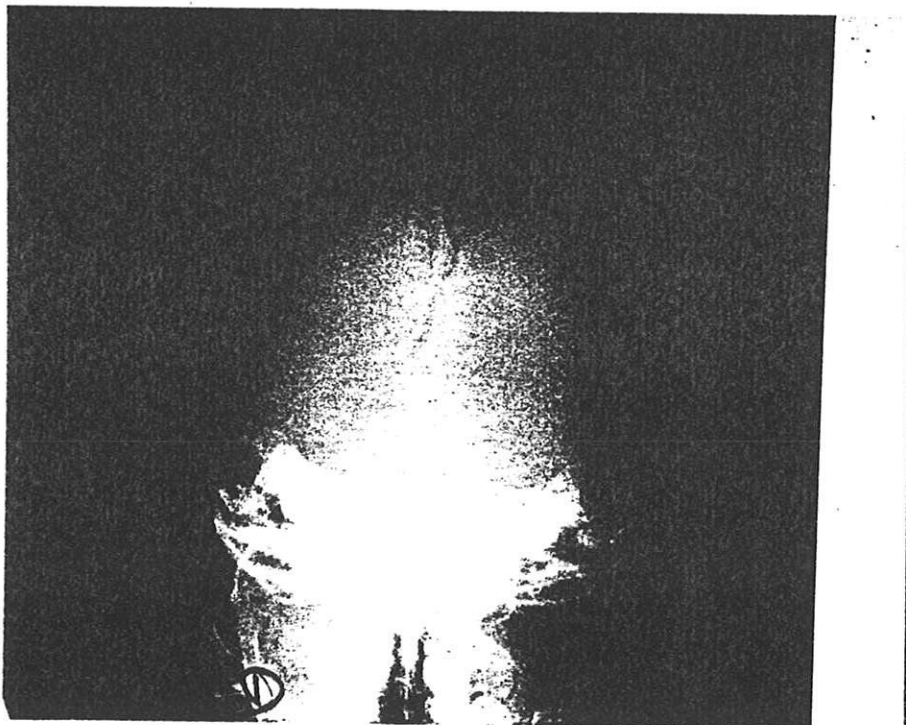
Fracture expansive pariéto-occipitale gauche 3 mois après le traumatisme.

(Document Professeur MOREAU)

Photographie 1: Radiographie crâne profil,



Photographie 2 : crâne incidence de Worms



4.8.2. SCANNER

[29] [36] [37] [39] [42] [52] [55]

Il est indiqué en première intention devant l'apparition d'une lacune osseuse simple ou associée à une tuméfaction cutanée, ou devant l'apparition de signes neurologiques tardifs dans les suites d'un traumatisme crânien.

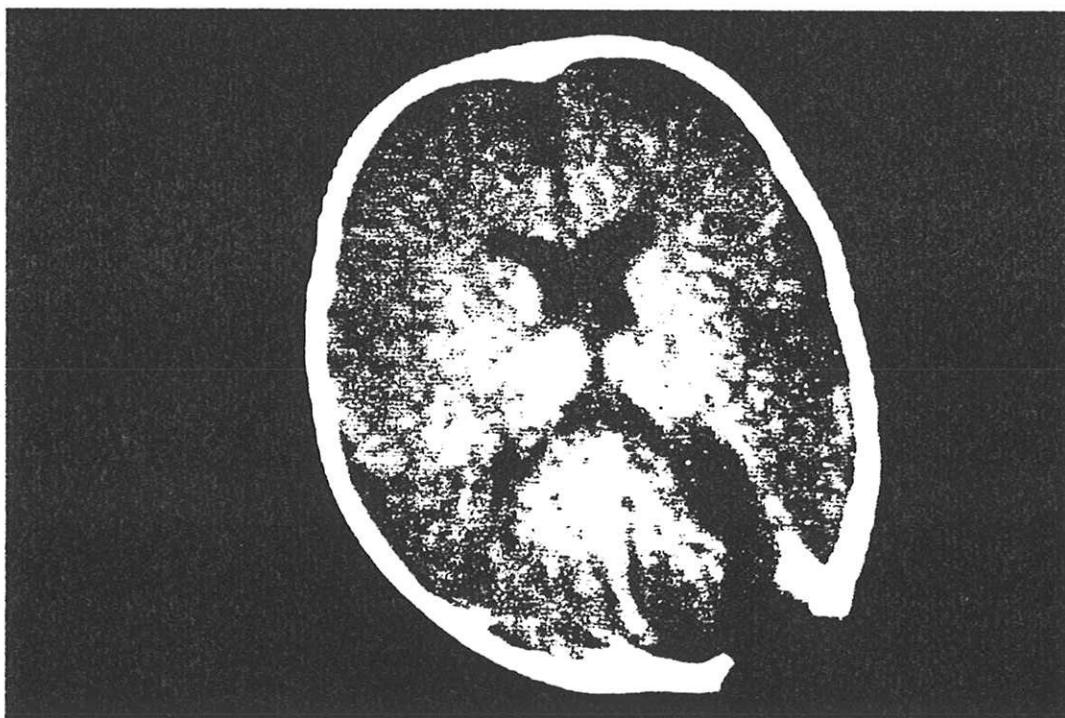
Il permet le bilan des lésions lorsque la consolidation osseuse n'a pas eu lieu sur les clichés radiologiques. Il permet de visualiser le defect osseux ; la densité des tissus faisant hernies : kystique ou parenchymateuse ; l'aspect et la dilatation du ventricule sous-jacent.

Le rapport de ces structures avec les éléments vasculaires comme le sinus veineux peut-être repéré par l'injection intra-veineuse d'un produit de contraste. Cependant la communication entre la cavité kystique et le ventricule épilatéral est difficile à certifier sans l'emploi de produit de contraste intraventriculaire.

Il est indispensable dans le bilan pré-opératoire sans avoir recours à des examens invasifs.

Enfin, le scanner représente un très bon moyen de surveillance post-opératoire à court et à long terme.

Photographie 3 : Fracture expansive et kyste pariéto-occipital gauche.



4.8.3. L'IRM

[9] [35] [39] [62]

Elle est rarement indiquée en première intention dans les lésions de la voûte crânienne, le scanner étant supérieur en imagerie osseuse ; de plus son utilisation n'apparaît pour l'instant que très rarement dans la littérature. Cependant, elle peut participer au bilan des lésions en révélant un kyste leptoméningé, caractérisé par son isosignal avec le liquide céphalo-rachidien à toutes les séquences, l'imagerie du flux permet également de rechercher la communication avec les espaces sous arachnoïdiens. Enfin elle peut-être utile dans le diagnostic différentiel avec certaines lésions ostéolytiques (kystes dermoïdes et épidermoïdes), apparaissant hypodenses au scanner.

4.8.4. L'ENCEPHALOGRAPHIE GAZEUSE et L'ARTERIOGRAPHIE CAROTIDIENNE

Ces examens ne sont cités que pour mémoire, le scanner, beaucoup moins invasif apportant les éléments nécessaires au diagnostic et au bilan pré et post-opératoire.

4.8.5. L'ECHOGRAPHIE TRANS-FONTANELLAIRE

Elle est limitée par l'âge de l'enfant et la dimension de la fontanelle. Quand la fontanelle antérieure est perméable, on peut utiliser cette excellente fenêtre acoustique pour pratiquer l'échographie : en coupe sagittale, on peut objectiver l'image hypoéchogène d'un kyste développé à travers la lacune osseuse [15]. Mais les anomalies situées latéralement sont difficilement visualisables.

4.8.6. L'ELECTROENCEPHALOGRAMME

[2] [22] [45]

L'électroencéphalogramme révèle des signes de souffrance de l'hémisphère lésé, l'aspect du tracé n'est pas spécifique :

- au stade initial, en raison du jeune âge des patients, le tracé ne fournit pas beaucoup d'informations utiles. La bradyarythmie observée indique le développement incomplet de l'électrogenèse corticale à laquelle se surajoutent les effets du traumatisme, et en particulier l'hématome sous-cutané.
- à un stade plus tardif, on rencontre une activité électrique ralentie, de façon diffuse et bilatérale mais prédominant du côté lésé.

Lorsque la cicatrice méningo-sous-corticale est étendue, la bradyarythmie est remplacée par une désynchronisation pouvant aboutir à une inactivité électrique. Dans quelques cas, lors de crises comitiales, des potentiels convulsifs plus ou moins étendus peuvent être enregistrés en regard de la lésion.

Chez les patients ne présentant pas de manifestations comitiales, l'électroencéphalogramme met en évidence des foyers épileptogènes pouvant devenir ultérieurement parlants.

Il est indispensable à la surveillance pré et post opératoire en renseignant sur l'évolutivité des lésions.

5. ANATOMO PATHOLOGIE

Les nombreux aspects cliniques rendent compte de la complexité des lésions. Celles-ci intéressent en effet des tissus superposés de nature très différente mais correspondent toujours à une cause traumatique.

5.1. LES TEGUMENTS

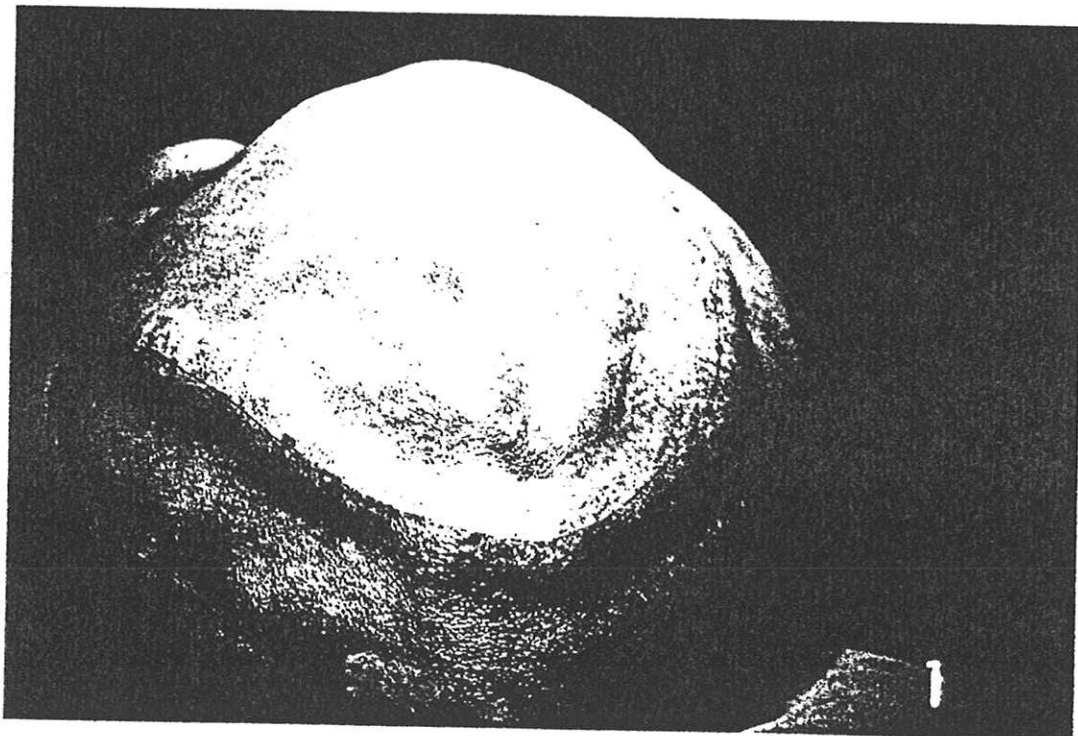[30] [58]

Ils sont en général intacts ou peu concernés. S'agissant de traumatismes fermés, ils n'offrent jamais de solution de continuité avec l'os sous jacent.

Immédiatement après le traumatisme initial, on peut observer un céphalématome. Dans certains cas les téguments sont aplatis ou déprimés en face de la lésion.

Les téguments peuvent adhérer à la cicatrice méningée sous jacente.

Photographie 4 : aspect des téguments (document Professeur MOREAU).

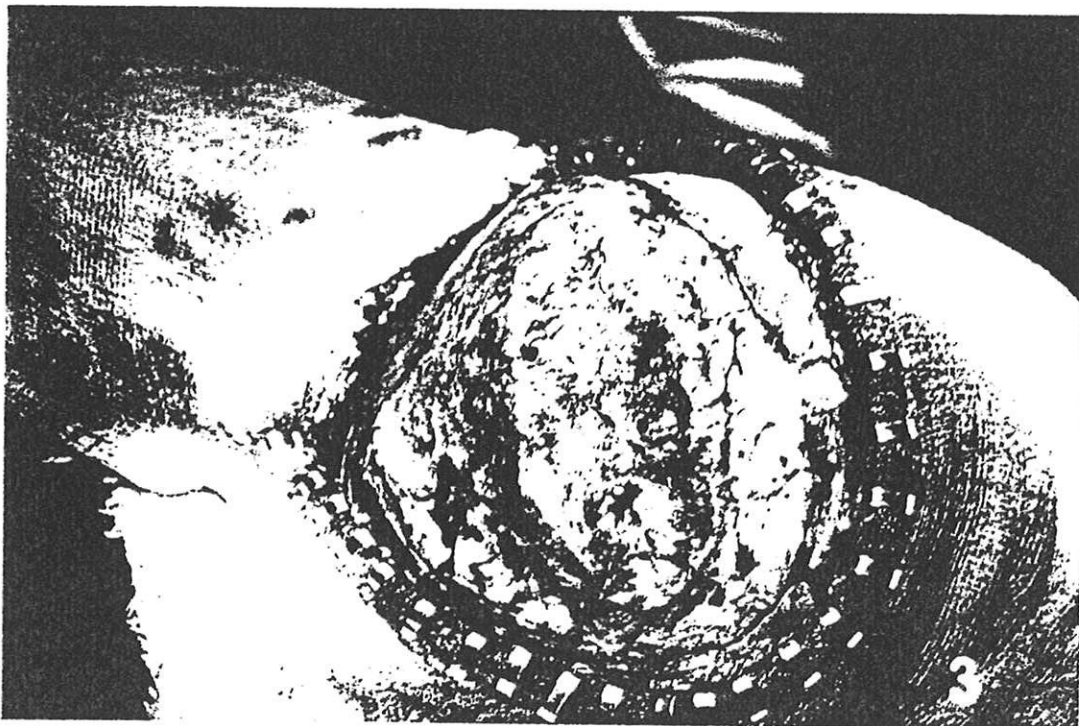

5.2. LE PERICRANE

[16]

Il peut adhérer également aux bords de la lacune et être soudé à la cicatrice méningée.

Photographie 5 : découverte de la lacune osseuse (collection Professeur MOREAU).



5.3. LA VOUTE CRANIENNE

Les altérations de la voûte crânienne sont constantes ; il s'agit de lacunes complètes mais dans de rares cas, les tables osseuses peuvent être écartées par des cavités kystiques creusées dans le diploë correspondant à l'hydrocèle diploïque.[44]

Les bords de la lacune sont dentelés et irréguliers, pouvant être le siège de remaniements osseux considérables lors d'évolution prolongée : exostose de la table interne, bourrelet volumineux de la table externe donnant un aspect en cimier de casque, tendance à la réossification avec apparition de pont osseux. [30]

5.4. LES MENINGES

5.4.1. LA DURE MERE

Pour la majorité des auteurs, elle est constamment déchirée. Lors de l'évolution des lésions, l'étendue de la déchirure est souvent supérieure à celle de la lacune osseuse. La dure mère est parfois confondue avec l'épicrâne, ou plutôt ces deux tissus peuvent disparaître au profit d'un tissu fibreux.

5.4.2. L'ARACHNOIDE

[18] [56]

Constamment intéressée, elle peut participer à la cicatrice triméningée, ou réaliser un kyste leptoméningé.

5.4.3. L'ENCEPHALE

Il apparaît lui aussi constamment altéré. La lésion cérébrale locale est généralement importante entraînant des séquelles complexes : atrophie cérébrale localisée, formation kystique, cicatrice complexe intéressant la dure mère, l'arachnoïde et le cerveau [58] ; dont l'aspect histologique correspond à une cicatrice conjonctivo-gliale telle qu'on l'observe dans les suites de lésions destructrices du cerveau. [2] [31]

Le système ventriculaire est lui aussi toujours impliqué : dilatation ventriculaire du côté de la lacune associée ou non à un étirement de l'axe ventriculaire. La dilatation est attribuée pour certains à l'attrition cérébrale traumatique, le ventricule prenant la place du tissu cérébral, la cavité porencéphalique représentant le stade extrême de l'atrophie cérébrale [7]. Pour d'autres auteurs, cette dilatation serait due à la différence de pression entre le liquide céphalo-rachidien et le tissu cérébral, celui-ci offrant une moins grande résistance en regard de la lésion dure-mérienne. [49]

6. HYPOTHESES PATHOGENIQUES

Si la symptomatologie, le diagnostic, le pronostic et le traitement de ce type de lésion trouvent un certain accord dans les travaux publiés; les considérations pathogéniques séparent sensiblement les auteurs.

Nous verrons dans un premier temps le rôle des différents tissus en présence, puis celui de la croissance cérébrale et des autres mécanismes impliqués pour terminer par la synthèse de tous ces éléments.

6.1. ROLE DE LA DURE MERE

Elle est constituée de deux feuillets, l'externe est très intimement accolé à la table interne chez le jeune enfant. Lors d'un traumatisme crânien fermé, une fracture de la voûte crânienne peut ainsi provoquer une déchirure passant inaperçue.

Pour la majorité des auteurs cette déchirure est l'élément pathogénique fondamental.

Des travaux expérimentaux effectués par **KEENER** [28] révèlent que la réparation de la dure mère s'effectue grâce à la prolifération de fibroblastes issus des tissus adjacents tels que : muscle temporal, fascia et espaces péri-duraux. Mais lorsque la lésion se produit à distance de tissu mou, comme lors d'une fracture pariétale, la réparation s'avère plus difficile et aboutit ultérieurement à la formation d'une néo-membrane d'aspect cicatriciel. [34]

Or la dure-mère possède chez l'enfant une fonction ostéogénique. **PENFIELD**, cité par **TESTA**, décrit les fréquentes altérations de la table osseuse interne à hauteur des décollements traumatiques de la dure-mère : *"cela se produirait par des phénomènes de résorption avec formation de spicules osseux et de concamérations irrégulières."*

"L'interprétation semble facile si nous nous rappelons qu'à cet âge la dure-mère possède des fonctions ostéogéniques et que là où elle est décollée, l'os est le siège des processus régressifs tandis que la dure-mère, décollée, continuera une activité ostéogénique dérégulée." [58]

Ces constatations sont confirmées expérimentalement par **LENDE** [33] qui constate que des lésions osseuses créées artificiellement sur des chiots et des chatons guérissent sans grande difficulté, alors que les lésions osseuses sus-jacentes à une déchirure de la dure-mère persistent sans toutefois augmenter de taille.

Le diastasis dure-mérien intervient dans le caractère expansif des lésions en permettant l'interposition d'une masse (kyste ou encéphale) qui transmet les pulsations cérébrales et érode l'os progressivement. [7]

Nous verrons donc comment l'arachnoïde, par le biais d'un kyste leptoméningé pour certains auteurs ou le tissu cérébral pour d'autres, interviennent dans la pathogénie des lésions.

6.2. ROLE DE L'ARACHNOÏDE

[16] [17] [18] [19] [48] [56]

En 1953, **TAVERAS** et **RANSOHOFF** proposent l'hypothèse suivante :

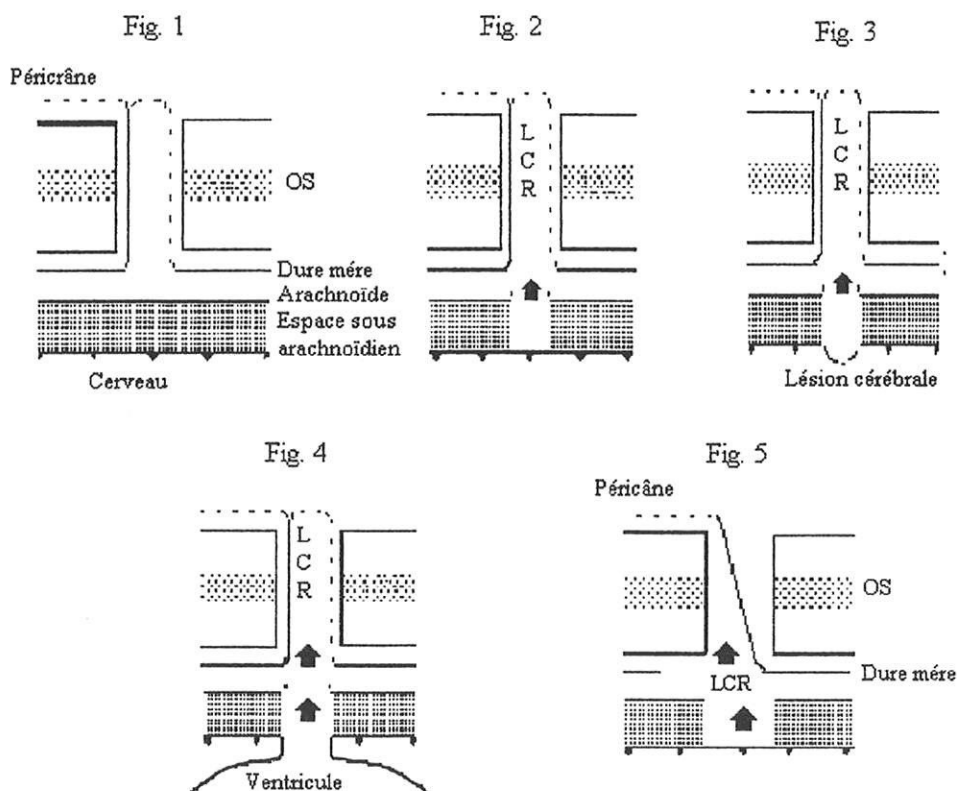
" Le traumatisme crânien produit une fracture du crâne et une brèche durale sous jacente. Dans le même temps il y aurait une hémorragie sous-arachnoïdienne suffisante pour empêcher la circulation locale du liquide céphalo-rachidien. La membrane arachnoïdienne est projetée à travers la brèche durale, dans le trait de fracture. Cette hernie arachnoïdienne, ou kyste leptoméningé, aidée par les pulsations cérébrales, érode peu à peu les bords osseux, et en même temps, comprime le cortex sous-jacent. Il y aurait un mécanisme de soupape permettant au liquide céphalo-rachidien de pénétrer plus facilement dans le kyste que d'en sortir. Les adhésions arachnoïdiennes autour de la lésion, joueraient également un rôle dans ce mécanisme de soupape".

Quelques années plus tard, GOLDSTEIN lors d'une étude expérimentale démontre le rôle de l'arachnoïde en pratiquant sur 50 chiots une crâniectomie simple couplée à une crâniectomie compliquée :

- soit d'une atteinte de la dure-mère (figure 1),
- soit d'une atteinte de la dure-mère et de l'arachnoïde (figure 2),
- Soit d'une atteinte triméningée associée à une atteinte cérébrale (figure 3),
- soit d'une atteinte du ventricule latéral (figure 4).

Dans tous ces cas le péricrâne est suturé à la dure-mère afin de former une poche .

- Soit d'une atteinte de la dure-mère et de l'arachnoïde, mais sans formation de poche (figure 5).



Ces constatations sont les suivantes :

- toutes les crâniectomies simples guérissent,
- l'interposition de la dure-mère entre les berges osseuses empêche la guérison dans 96% des cas, mais le caractère expansif de la lésion n'est pas mis en évidence,
- la formation d'une poche durale et l'ouverture de l'arachnoïde produisent une fracture expansive dans 53% des cas,
- la lésion de la pie-mère, du cerveau et l'ouverture du ventricule n'augmentent pas la fréquence des fractures expansives,
- d'autre part il apparaît, que ce ne sont pas les simples pulsations du liquide céphalo- rachidien contre l'os mais l'action de celui-ci à travers une poche ou un kyste qui serait responsable de l'érosion osseuse.

Cependant, bien que cette expérience confirme l'hypothèse de **TAVERAS** et **RANSOHOFF**, la présence de kystes arachnoïdiens n'est pas constante et leur rôle dans la pathogénie des lésions est loin de faire l'unanimité.

6.3. ROLE DU TISSU CEREBRAL

Son importance dans la pathogénie des fractures expansives a été soulevée par un certain nombre d'auteurs [26] [54] [55] [57], pour qui les "*kystes leptoméningés*" ne seraient en fait que des lésions d'encéphalomalacie, entourées par du tissu cérébral gliotique. Les pulsations cérébrales transmises à travers ce tissu cicatriciel produiraient l'écartement progressif de la fracture. Pour ces auteurs, il est primordial d'attirer l'attention sur la présence d'une hernie cérébrale, car celle-ci non protégée par la dure-mère, conduit au développement progressif d'un tissu cicatriciel qui doit être à tout prix évité.

PAILLAS [43], quant à lui, attribue au tissu cérébral, un rôle inhibiteur du cal osseux, phénomène qu'il décrit de la manière suivante : "*Au sein d'un conflit local entre l'os et le cerveau que la dure-mère ne sépare plus, plusieurs éléments peuvent entrer en jeu : prolifération de tissu névroglie, pénétration de spicules osseux dans la substance cérébrale, interposition de tissu fibreux et nerveux entre les bords de la fracture, empêchant la formation d'un cal normal, etc.. Le cerveau n'est plus protégé de l'os, comme l'os n'est plus protégé du cerveau*".

6.4. ROLE DE LA CROISSANCE CEREBRALE

A partir de la naissance et jusqu'à l'âge de six mois, le crâne va doubler de volume, tripler jusqu'à l'âge de deux ans pour atteindre 4/5 de son volume à quatre ans. Or il est admis que 50% des fractures expansives se voient pour un traumatisme initial avant l'âge d'un an, 90% avant l'âge de trois ans.

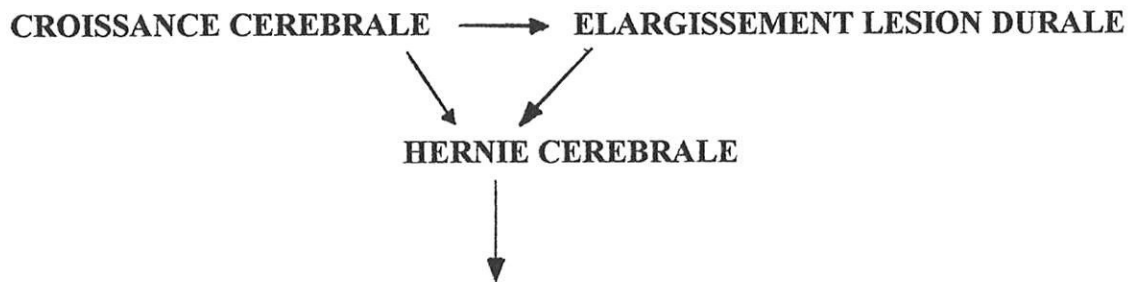
Indiscutablement, la croissance de la voûte crânienne est un facteur important, mais une fois encore les avis diffèrent.

WINSTON [63] dans un rapport publié en 1983, insiste sur la nécessité de deux éléments :

- la déchirure de la dure-mère,
- la croissance cérébrale agissant comme une force centrifuge,

sans qu'il soit pour cela nécessaire d'attribuer un quelconque rôle étiologique au traumatisme cérébral, pas plus qu'à un kyste leptoméningé ou à une hernie cérébrale.

Il résume les mécanismes impliqués de la façon suivante :



- **résorption osseuse**
- **déplacements des structures centrales**
- **adhésions arachnoïdiennes : accumulation de liquide céphalo-rachidien dans les espaces péri-cérébraux**
- **traumatisme du parenchyme cérébral : signes neurologiques tardifs et kystes intra-cérébraux**
- **déformation et élargissement du ventricule épilatéral, porencéphalie**

PAILLAS et **DARCOURT** [43] envisagent quant à eux, une pression diffuse de la masse cérébrale sur l'ensemble de l'hémicrâne, avec un élargissement de la zone de moindre résistance que constitue la lacune. Le plus grand développement de l'hémicrâne lésé, plaide en faveur de ce point de vue. Ils réfutent l'idée que la lésion cérébrale secondaire à la lacune, est due à la pression que subit le tissu cérébral en faisant hernie et en rencontrant les berges de la lacune, mais admettent cependant qu'en plus des lésions primitives dues au traumatisme originel, des lésions secondaires se produisent.

"Il y aurait ainsi peu de différence entre le mécanisme de ces lacunes crâniennes et l'absence de consolidation d'un foyer de fracture. Seul le développement des hémisphères cérébraux crée chez l'enfant des conditions particulières; les bords fracturaires non ressoudés subissent une traction qui les écarte."

6.5. AUTRES MECANISMES

[1] [31] [37] [58]

Nous citerons :

- présence des fontanelles, et par conséquent mobilité des os du crâne sous l'effet de la pulsation cérébrale,
- oedème cérébral réactif avec poussée centrifuge et distension progressive des sutures,
- fuite liquidienne à travers la brèche osseuse gênant les phénomènes inflammatoires de réparation,
- ostéolyse progressive provoquée par la pulsativité du L C R : la dure-mère ayant perdu son rôle d'amortisseur de pression,
- troubles métaboliques : perturbation du métabolisme phospho-calcique.

Enfin bien qu'exceptionnel, nous citerons le cas de fracture expansive sans déchirure durale, où l'érosion osseuse serait due à la pression exercée localement par l'hématome épidual et l'effusion arachnoïdienne secondaire au traumatisme. [38]

6.6. SYNTHÈSE PATHOGÉNIQUE

[31] [37] [58]

Si pris isolément aucun des facteurs étudiés dans ce chapitre ne suffit à expliquer totalement le développement d'une fracture expansive, intriqués dans le temps et selon leur importance respective, ils fournissent des explications satisfaisantes que l'on peut résumer ainsi :

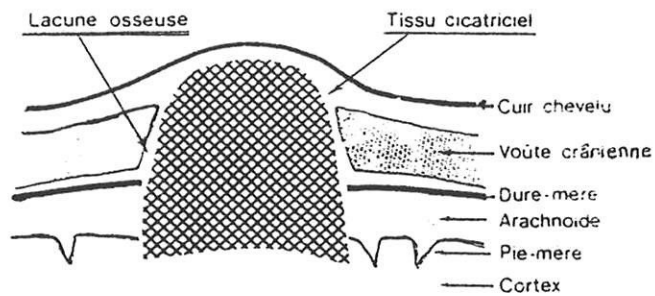
Au moment du traumatisme initial, différents événements se produisent :

- fracture de la voûte crânienne,
- déchirure de la dure-mère et de l'arachnoïde,
- contusion cérébrale plus ou moins importante,
- céphalématome, qui en raison de la brèche méningée se transforme en céphalhydrocèle.

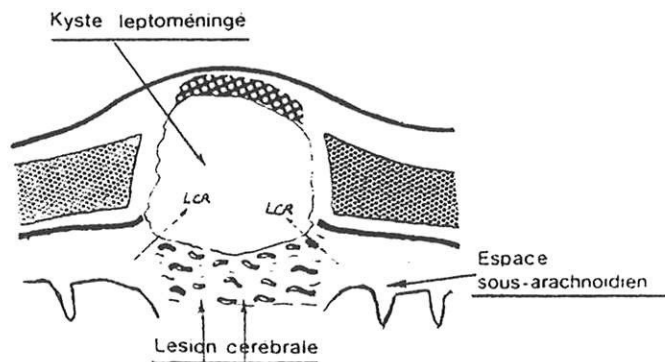
A ce moment, l'évolution normale de la lésion est entravée par l'action des différents mécanismes évoqués précédemment et par l'interposition, entre les bords de la fracture, d'arachnoïde ou d'une hernie cérébrale.

A un stade plus tardif, la guérison sera entravée par l'évolution de la lésion qui peut aboutir soit vers :

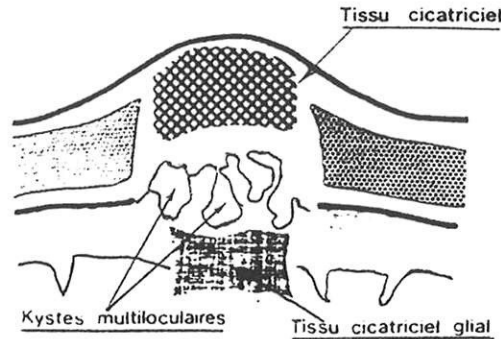
- **une forme cicatricielle** : la céphalhydrocèle disparaît avec le temps, le péricrâne adhère à la dure-mère déchirée et se cicatrise avec elle en une cicatrice méningo-corticale si la lésion cérébrale est peu importante.



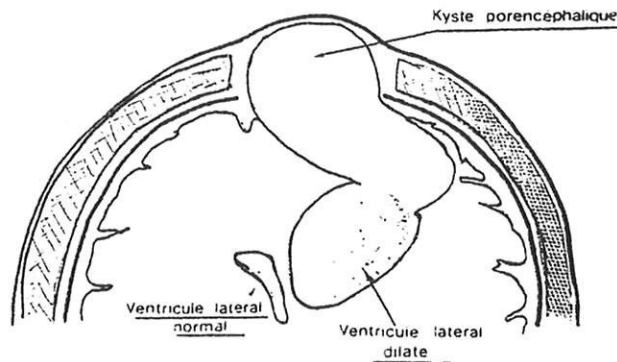
- **une forme kystique** : le péricrâne reste séparé de la dure-mère par un kyste leptoméningé,



- **une forme mixte** associant cicatrice cérébrale et kystes multi-loculaires,



- **une forme porencéphalique**, si la lésion cérébrale est importante, pouvant mettre en communication le ventricule et la poche sous cutanée (méningocèle spuria).



Un cas particulier est représenté par l'hydrocèle diploïque observée lorsque la fracture est limitée à la table osseuse interne. Le liquide céphalo-rachidien transmet la pulsation cérébrale rythmique à travers la fracture de la table interne ; table interne et diploé finissent par être usées et creusées et les deux tables s'éloignent l'une de l'autre.

7. DIAGNOSTIC DIFFERENTIEL

Le diagnostic positif doit être soupçonné par principe devant une tuméfaction crânienne ou une lacune radiologique ; surtout si l'interrogatoire apporte la notion d'un traumatisme dans l'enfance.

Si la notion de fracture antérieure est méconnue ; on peut être amené à évoquer les étiologies des lacunes osseuses avec ou sans tuméfaction soulevant le cuir chevelu.

Les lacunes symétriques (trous pariétaux) et les lacunes multiples (métastases tumorales, hémopathies, réticuloses ou hyperparathyroïdie) ne se discutent guère. Ce n'est pas le cas en ce qui concerne les lacunes isolées. [7] [15] [37] [41]

7.1. LACUNE TUMORALE

7.1.1. KYSTE EPIDERMOIDE DE LA VOUTE DU CRANE

L'aspect radiologique est celui d'une lacune ovale, présentant un contour net plus ou moins dense ou "*liseré de condensation*" très évocateur ; un autre élément différentiel est la présence possible de fragments osseux dans le défaut.

7.1.2. KYSTE DERMOIDE

Naissant aux dépens des méninges, il peut déplacer la table interne vers l'extérieur, l'éroder et parfois prêter à confusion avec les lacunes osseuses post-traumatiques.

7.2. MALFORMATIONS VASCULAIRES

7.2.1. L'ANGIOME DU DIPLOE

Il entraîne l'apparition d'une tuméfaction localisée et de consistance osseuse qui n'est absolument pas battante. La table externe peut être atteinte ; les images lacunaires ne sont jamais nettes et donnent un aspect en nid d'abeille.

7.2.2. L'ANEVRYSME CIRSOIDE DU CUIR CHEVELU

Artério-veineux, il entraîne une tumeur pulsatile, mais n'érode en règle général que la table externe de l'os.

7.2.3. LES MALFORMATIONS VASCULAIRES DE L'EPICRANE

Elles donnent des tumeurs non battantes, variables avec la position de la tête, et n'érodant que la table externe de l'os.

7.3. LACUNE CONGENITALE

Les méningocèles sont apparents dès la période néo-natale. Le diagnostic est fait le plus souvent devant une tuméfaction molle, réductible, non battante, recouverte d'une peau normale ou d'une membrane transparente. Ils ont une localisation médiane occipitale ou latéralisée naso-frontale.

Radiologiquement, il existe en regard de la tuméfaction une lacune osseuse médiane circulaire à bords nets.

8. EVOLUTION

8.1. EN L'ABSENCE DE TRAITEMENT

Localement, il semble comme nous l'avons vu, que la lésion osseuse augmente rapidement de taille dans un premier temps, et ne subit qu'une légère augmentation par la suite, pour s'arrêter en règle générale dans l'enfance.

Toutefois, certaines lacunes peuvent devenir très importantes et ainsi exposer le tissu cérébral sous-jacent à un risque traumatique important, celui-ci n'étant plus protégé.[31] [47]

De rares cas d'évolution spontanément favorable ont été décrits, notamment par **RAMAMURTHI** [46], mais à la lecture de ces cas il apparaît que si la lésion osseuse se stabilise, les signes neurologiques déficitaires quant à eux, persistent ou s'installent progressivement.

Les lésions cérébro-méningées sont constantes ; mais leur potentiel évolutif est difficilement appréciable. Leur évolution est fonction de l'importance de la contusion initiale mais aussi des conséquences de la lacune sur les tissus sous-jacents [55] :

- compression vasculaire du tissu cérébral hernié, [57]
- compression par un kyste du tissu cérébral sous-jacent, [20]
- dilatation ventriculaire provoquée par le gradient de pression entre le liquide céphalo-rachidien et le tissu cérébral sous-jacent à la lacune. [49]

Cela se traduit sur le plan clinique par une symptomatologie neuro-psychique, parfois très tardive mais qui semble être toujours présente. En règle général, l'épilepsie post traumatique est moins fréquente (1 à 5 % des traumatismes crâniens) et plus tardive chez l'enfant que chez l'adulte [3]. Cependant, en ce qui concerne les fractures expansives, l'incidence de l'épilepsie est importante pour certains auteurs et justifie un traitement anti-comitial prophylactique [55]. **ARSENI** [2], quant à lui, considère qu'il s'agit d'une forme particulière d'encéphalopathie post traumatique où la survenue de l'épilepsie est inévitable.

8.2. EVOLUTION TRAITEE

[1] [44] [50] [61]

Elle dépend de la précocité du traitement chirurgical et de la présence de signes neurologiques :

- l'évolution est favorable si le traitement est précoce, sans signe neurologique ni comitialité,
- à un stade plus avancé, avec présence de signes neurologiques ou d'épilepsie, l'évolution se fait vers une amélioration, voire même une disparition de la symptomatologie. **SCARFO** [50] décrit trois cas traités chirurgicalement plus de dix ans après le traumatisme initial, avec amélioration des signes électro-encéphalographiques, neuropsychiques, et meilleur contrôle des crises comitiales.

9. TRAITEMENT

9.1. TRAITEMENT MEDICAL

Un traitement anti-comitial est instauré pour une durée de six mois. Deux médicaments peuvent être prescrits :

- le Phénobarbital (GARDENAL®), à la dose de 3 à 5 mg/Kg par jour, il présente l'avantage d'une prise unique,
- le Valproate de sodium (DEPAKINE®), à la dose de 20 à 40 mg/Kg par jour en trois prises avant les repas.

La poursuite du traitement est fonction de l'évolution clinique.

9.2. TRAITEMENT CHIRURGICAL

[1] [23] [37] [44] [59] [60]

Le traitement consiste en une reconstruction des enveloppes de l'encéphale, associée à un abord chirurgical du cerveau avec ablation des zones lésées, considérées comme des foyers épileptogènes.

Le site de la fracture est exposé par l'ouverture d'un large scalp, de façon à révéler la lacune osseuse mais également la déchirure de la dure-mère dont l'étendue est souvent supérieure.

L'ablation d'un large morceau d'os est réalisée, permettant la mise à nue de la lésion dure-mérienne, et d'en exposer les bords libres.

Puis sont effectués l'ablation et le parage chirurgical de la cicatrice méningo-cérébrale qui doit être excisée en totalité, associés ou non à la résection d'un kyste arachnoïdien.

La perméabilité des espaces péri-cérébraux est vérifiée, avant de fermer de façon étanche la dure-mère soit par un greffon de péricrâne apportant les fibroblastes nécessaires à sa reconstruction, soit par un autre matériel.

La voûte crânienne est reconstituée soit par mise en place de fragments osseux (côte ou crête iliaque) soit par cranioplastie synthétique ; celle-ci n'est pas toujours nécessaire même en cas de hernie cérébrale, les jeunes enfants pouvant combler leur propre déficit osseux grâce à une bonne réparation de la dure-mère.

Cependant dans certains cas, des plasties synthétiques temporaires peuvent être mise en place, mais elles doivent être ôtées lors de la croissance ; la reconstruction osseuse se faisant alors sans difficulté.

Pour certains auteurs, une procédure décompressive au niveau d'un kyste et du ventricule dilaté, doit être réalisée par dérivation ventriculo-péritonéale dans certaines situations [13] [27] [51] :

- les récurrences, où l'étanchéité de la dure-mère est imparfaite,
- les cas compliqués d'hydrocéphalie communicante, de porencéphalie ou devant un kyste de taille importante.

9.3. INDICATION OPERATOIRE

[37] [50]

Elle est formelle pour la majorité des auteurs au regard de l'évolution des lésions et de l'apparition de séquelles parfois très tardives.

Une intervention chirurgicale précoce, rétablissant la barrière entre le contenu cérébral et l'extérieur nous paraît donc justifiée dans les cas suivants :

- fracture expansive avec masse sous-cutanée bombante, surtout si l'encéphale est présent dans la tuméfaction.
- Fracture expansive avec perte de substance osseuse importante, exposant le cerveau à un éventuel traumatisme.
- Fracture expansive avec troubles neurologiques et anomalies à l'électroencéphalogramme, notamment en cas d'épilepsie rebelle au traitement médical [58].

Dans les cas de lacune simple, sans trouble neurologique, deux attitudes sont possibles :

- intervention précoce,
- surveillance régulière, clinique, électro-encéphalographique, radiologique et tomographique.

10. PREVENTION DES FRACTURES EXPANSIVES

Bien que les fractures expansives du crâne soient une complication rare des traumatismes crânio-cérébraux fermés, elles nécessitent un dépistage précoce, qui passe en premier lieu par une bonne prise en charge et par la surveillance des traumatismes crâniens fermés dans leur globalité.

Après un bref rappel de leurs particularités chez l'enfant, nous verrons dans un premier temps la prise en charge de ces traumatismes, et notamment l'intérêt des radiographies du crâne lors de traumatisme minime ; puis dans un deuxième temps la surveillance d'une fracture du crâne et les signes permettant d'évoquer l'évolution vers une fracture expansive.

10.1. RAPPEL SUR LES TRAUMATISMES CRANIO CEREBRAUX FERMES DE L'ENFANT

[4] [11] [12] [24] [32]

Le crâne du nourrisson est mou et déformable, lors du traumatisme, l'enfoncement crânien fugitif est un des facteurs essentiels des lésions sous-jacentes. D'un autre côté, l'énergie du choc est mieux absorbée par cette élasticité du crâne et ne se transmet qu'incomplètement au cerveau.

La réponse au traumatisme est variable selon l'âge et le type de l'accident, et à un même tableau clinique peuvent correspondre des lésions très différentes. La plupart des auteurs s'accordent à penser qu'un pourcentage minime de patient présente une fracture du crâne ; ce pourcentage augmentant avec la sévérité du traumatisme (50% dans les traumatismes crâniens sévères pour **HIRSCH**).

Néanmoins la présence d'un ou plusieurs simples traits de fracture de la voûte sans embarrure n'a pas d'implication pronostique particulière, et l'absence de fracture ne permet pas d'éliminer un traumatisme grave, de même que l'absence de signe neurologique ne permet pas d'éliminer une fracture.

Enfin rappelons que certains traumatismes même minimes peuvent provoquer une fracture, et ceci d'autant plus facilement que l'enfant est jeune.

10.2. PRISE EN CHARGE DES TRAUMATISMES CRANIENS

[4] [8] [10] [14] [53] [64]

Elle doit permettre de déterminer les patients nécessitant une surveillance clinique et radiologique et passe obligatoirement par un bon examen clinique, au terme duquel se profile une attitude décisionnelle.

10.2.1 EN CAS DE TRAUMATISME IMPORTANT

l'hospitalisation s'impose d'emblée devant :

- une perte de connaissance prolongée,
- des troubles de la conscience,
- des signes neurologiques de localisation,
- des crises convulsives,
- des vomissements,
- une suspicion d'embarrure,
- la tension des fontanelles.

Le scanner est ici l'examen de choix en première intention, il permet de poser judicieusement les indications d'un transfert en neurochirurgie et renseigne sur l'état du parenchyme cérébral, et des espaces péri-cérébraux ; ainsi que sur les structures osseuses par des fenêtres appropriées ; les fractures linéaires de la voûte, sans diastasis, n'étant cependant pas visualisables.

Les radiographies standards permettent de compléter le bilan des lésions osseuses, notamment dans les embarrures et les traumatismes faciaux. En présence d'une fracture linéaire de la voûte, on s'attachera à rechercher sur les clichés un diastasis du trait de fracture et son rapport avec les sutures.

10.2.2. EN CAS DE TRAUMATISME MINIME

La démarche est plus difficile si la perte de connaissance est brève ou même absente et s'il n'y a pas d'anomalie à l'examen neurologique.

Une surveillance clinique régulière nous paraît justifiée devant tout traumatisme crânien même minime chez l'enfant et le nourrisson, elle est le plus souvent effectuée en milieu hospitalier pendant 48 heures. Si le contexte familial est favorable, elle peut-être réalisée à domicile par le médecin traitant en prenant soin d'expliquer aux parents les possibilités évolutives du traumatisme.

L'intérêt des radiographies standards lors d'un traumatisme cranien minime est toujours la source de nombreuses discussions. Leur normalité peut-être faussement rassurante et ne doit en aucun cas dispenser d'une surveillance clinique. Certains auteurs préconisent l'emploi du scanner en première intention, l'absence d'anomalie évitant ainsi une hospitalisation.

Cependant l'accord semble se faire pour pratiquer une **radiographie systématique devant tout hématome important chez l'enfant et le nourrisson.**

Dans les autres cas, outre la surveillance à court terme, il faut expliquer aux parents et au médecin traitant, la nécessité de palper le crâne de l'enfant et d'effectuer une radiographie devant toute anomalie locale, ceci d'autant plus chez l'enfant de moins de trois ans.

10.3. SURVEILLANCE D'UNE FRACTURE DU CRANE

[5] [7] [20] [37] [56] [61] [62]

Une fracture linéaire simple ne justifie pas de suivi radiologique. Par contre le risque d'écartement progressif d'une fracture du crâne étant maximal lorsque le diastasis est important, une surveillance régulière nous paraît justifiée chaque fois que celui ci est supérieur ou égal à 4 mm.

Une surveillance clinique, comprenant l'inspection et la palpation du crâne ainsi qu'un examen neurologique, pourra être effectuée, compte tenu du temps de développement de la lacune, dans le mois suivant le traumatisme. Cet examen sera répété au moindre doute, si besoin avec la participation des parents et du médecin traitant.

Une radiographie de contrôle, sera également effectuée systématiquement trois mois après le traumatisme initial en l'absence de signe clinique, plus tôt au moindre doute, et répétée en l'absence de consolidation osseuse.

Enfin **un électro-encéphalogramme** de contrôle permettra de s'assurer de la régression ou de la stabilité des lésions si le tracé initial est perturbé.

Au cours de cette surveillance, on pourra alors suspecter l'évolution vers une fracture expansive devant :

- l'apparition d'une tuméfaction sous-cutanée, ou d'une lacune palpable à l'examen clinique,
- l'apparition ou l'aggravation de signes neurologiques,
- l'absence de consolidation osseuse sur les clichés radiographiques,
- l'évolution d'anomalies à l'électroencéphalogramme malgré un examen neurologique stable.

A ce stade du diagnostic, seule une surveillance tomodensitométrique permettra de suivre correctement l'évolution osseuse et surtout cérébrale des lésions et apportera les indications nécessaires au bilan pré-opératoire.

11. CONCLUSION

Complication rare des traumatismes crâniens fermés de l'enfant, les fractures expansives du crâne surviennent principalement avant l'âge de trois ans ; période où la croissance cérébrale est maximale et la dure-mère intimement adhérente à l'os.

La déchirure durale, consécutive à la fracture, est l'élément pathogénique primordial pour la majorité des auteurs, car elle permet l'interposition entre les berges osseuses d'une masse qui transmet les pulsations cérébrales et érode l'os progressivement.

Le rôle des autres tissus, bien que constamment impliqués, n'apparaît pas clairement défini. L'importance significative d'un kyste leptoméningé ou d'une hernie de tissu cérébral dans la pathogénie des lésions, suscite encore bien des discussions, de même que la capacité de ces fractures à léser le cerveau.

Quoi qu'il en soit, les lésions cérébrales sont constantes, allant de la simple cicatrice cortico-méningée jusqu'à la porencéphalie, et sont à l'origine d'une symptomatologie neuropsychique parfois très tardive.

Pour la majorité des auteurs, l'indication opératoire est formelle au regard de l'évolution des lésions. Le traitement chirurgical, nous l'avons vu, ayant pour but de rétablir les différentes enveloppes cérébrales et d'exciser la cicatrice méningo-cérébrale.

Enfin il apparaît primordial d'insister sur le diagnostic précoce de ces fractures en réalisant des radiographies du crâne devant tout traumatisme important, ou entraînant un hématome chez l'enfant ou le nourrisson. Un diastasis du trait de fracture supérieur ou égal à 4 mm implique une surveillance clinique et radiologique dans les trois mois suivant le traumatisme.

BIBLIOGRAPHIE

1 - ARSENI C., CIUREA AV.

Clinicotherapeutic aspects in the growing skull fracture.

Child's brain., 1981 ; 8 (3) : 161-72.

2 - ARSENI C., SIMIONESCU M.D.

Growing skull fractures of childhood. A particular form of post-traumatic encephalopathy.

Acta Neurochir., 1966 ; 15 : 159-72.

3 - ARTHUIS M., PINSARD N., PONCHOT G.

In Neurologie Pédiatrique

Ed. Flammarion, PARIS : 557, 1990.

4 - BRUCE D.A.

Head injury in the pediatric population.

Curr. Probl. Pediatr., 1990 ; 20 (2) : 61-107.

5 - CAFFEY J.

In Pediatric X Ray diagnosis.

Ed. Lloyd Luke, LONDON, 6^e édition, 1^{er} volume : 70-76, 1973.

6 - CARDIA E., ZACCONE C., MOLINA D., LA ROSA G.

Outcome of craniocerebral trauma in infants and children.

Child's Nerv. Syst., 1990 ; 1 : 23-26.

**7 -CAZAURAN J.M., COHADON F., FONTAN D., MICHEAU M., COTONI P.,
BOUDOU A., VERGER P.**

Fracture expansive du crâne chez le jeune enfant.

Bord. Med., 1975 ; 11 : 1299-1307.

8 - CHAN K.H., YUE C.P., MANN K.S.

The risk of intracranial complications in pediatric head injury : results of multivariate analysis.

Child's Nerv. syst., 1990 ; 6 :27-29.

9 - COSNARD G., DEROSIER C., BONSIGNOUR J.-P.

Les traumatismes crânio-encéphaliques.

in Imagerie par résonance magnétique crânio-encéphalique

Ed. Vigot, PARIS, 410-424, 1991.

10 - DOEZEMA D.

Magnetic resonance imaging in minor head injury.

Ann. Emerg. Med., 1991 ; 20 (12) : 1281-5.

11 - FAURE Cl.

Le traumatisme chez l'enfant.

in Clinique de Pédiatrie.

Ed. Vigot, PARIS ; Chap. 5 : 79-83, 1987.

12 - GAILLARD M., HERVE C., REYNAUD Ph., PETIT J.-L.

Epidémiologie des traumatismes crâniens graves chez l'enfant et pronostic des blessés hospitalisés en neurochirurgie.

Ann. Pédiatr., 1989 ; 36 (3) : 194-198.

13 - GALBRAITH S., PATERSON S.

Growing skull fractures, Letters to the editor.

J.Neurosurg., 1982 ; 56 : 169.

14 - GARNIAK A., FEIVEL M., HERTZ M., TADMOR R.

Skull X-rays in head trauma : are they still necessary ? A review of 1000 cases.

Eur. J. Radiol., 1986 ; 6 : 89-91

**15 - GIROUD M., SAUTREAUX J.L., TENENBAUM D., RAVEAU J.,
NIVELON J.L., THIERRY A.**

Fracture évolutive des os du crâne. A propos de deux observations.

Pédiatrie. 1983 ; 38 (7) : 491-496.

**16 - GOLDSTEIN F.P., ROSENTHAL S.A.E., GARANCIS J.C., LARSON S.J.,
BRACKETT C.E.**

Varieties of growing skull fractures in childhood.

J.Neurosurg. 1970 ; 33 : 25-28.

17 - GOLDSTEIN F.P., KEPES J.J., BRACKETT C.E.

Experimental and clinical observations on use of pericranium in inhibiting bone regrowth and fusion.

J.Neursurg., 1970 ; 32 : 680-683.

18 - GOLDSTEIN F.P., SAKODA T., KEPES J.J., DAVIDSON K.

Enlarging skull fractures : an experimental study.

Neurosurg., 1967 ; 27 : 541-50.

19 - GUGLIANI P., CAIONE P., FARIELLO G., RIVOCSECCI M.

Post traumatic leptomenigeal cyst in infancy.

Pediatr. Radiol., 1980 ; 9 : 11-14

20 - HAAR M.D.

Complication of linear skull fracture in young children.

Am. J. Dis. Child., 1975 ; 129 : 1197-1200.

21 - HALLIDAY A.L., CHAPMAN P.H., HEROS R.C.

Leptomeningeal cyst resulting from adulthood trauma : case report.

Neurosurgery, 1990 ; 26 : 150-153.

22 - HAZEMANN P.

In A.B.C. d'électroencéphalographie.

Ed. MASSON, 1976. PARIS., p 51-59.

23 - HELLBRUSCH L.C., MOREL R.H., CHEEK W.R.

Growing skull fractures.

South. Med. J., 1977 ; 70 : 555-558.

24 - HIRSCH J.-F.

Les traumatismes du crâne chez l'enfant.

La Médecine infantile, 1981 ; 82 : 249-270.

25 - IPLIKCIOGLU.A.C.

Leptomeningeal cyst (letter).

Neurosurgery, 1990 ; 27 (6) : 1027-1028.

26 - ITO H., MIWA T., ONODRA Y.

Growing skull fracture of childhood, with reference to the importance of the brain injury and its pathogenetic consideration.

Chid's Brain, 1977 ; 3 : 116-126.

27 - KASHIWAGI S., ABIKO S., AOKI H.

Growing skull fracture in childhood. A recurrent case treated by shunt operation.

Surg. Neurol., 1986 ; 26 : 63-66.

28 - KEENER E.B.

An experimental study of reactions of the dura mater to wounding and loss of substance.

J.Neurosurg., 1959 ; 16 : 424-447.

29 - KINGSLEY D., TILL K., HOARE R.

Growing fractures of the skull.

J. Neurol. Neurosurg. Psychiatry, 1978 ; 41 : 312-8.

30 - LALLEMENT A.

Fractures expansives et lésions méningo-cérébrales secondaires à certains traumatismes crâniens fermés de la première enfance.

Thèse Clermont-Ferrand, 1976.

31 - LAMESCH A., CONTER C., GOSE C., RIEKEL I., MOHR M.

La fracture du crâne à écartement progressif du petit enfant.

Chir. Ped., 1981 ; 22 : 225-230.

32 - LAPIERRE F., MAHEUT J., LEGROS B.

Problèmes posés par les traumatismes crânio-encéphaliques de l'enfant.

Rev. franç. dommage corp., 1989 ; 15 : 229-235.

33 - LENDE R.A.

Enlarging skull fractures of childhood.

Neuroradiology, 1974 ; 7 : 119-24.

34 - LENDE R.A., ERICKSON T.C.

Growing skull fractures of childhood.

J. Neurosurg., 1961 ; 18 : 479-89.

35 - LUNARDI P., MISSORI P., ARTICO M., FORTUNA A.

Posttraumatic intradiploic leptomenigeal cyst in an adult : case report.

Surg. Neurol., 1991 ; 35 : 475-7.

36 - LYE R.H., OCCLESHAW J.V., DUTTON J.

Growing fracture of the skull and the role of computerized tomography.

J. Neurosurg., 1981 ; 55 : 470-472.

37 - MOREAU J.-J., BOKOR J., FRANCK B., RONAYETTE D., RAVON R.

Fractures expansives du crâne chez l'enfant : a propos de deux observations personnelles.

Rev. de Ped., 1985 ; 4 : 163-175

38 - MORIYASU N., TSUBOKAWA T., NAKAMURA S., OHI Y.

Enlarged skull fracture. A mechanism of its entity without teared dura in our cases.

Neurol. Surg., 1972 ; 2 : 153-159.

39 - MOSS S.D., WALKER L.M., OSTERGARD S., GOLEMBESKI D.

Intrauterine growing skull fracture.

Child's Nerv. Syst., 1990 , 8 (6) : 468-70.

40 - NEIVA P.

Growing skull fracture in childhood.

Int. Surg., 1982 ; 67 : 564.

41 - NOMBALLAIS G., GILLOT F.

Diagnostic des images lacunaires de la voûte crânienne chez l'enfant.

Le Pédiatre, 1970 ; 31 : 157-176.

42 - NUMEROW L.M., KRCEK J.P., WALLACE C.J. & All.

Growing skull fracture simulating a rounded lytic calvarial lesion.

Am. J. Neuroradiology, 1991 ; 12 (4) : 783-4.

43 - PAILLAS J.-E., DAR COURT G.

Epilepsie ultra-tardive et lacunes crâniennes consécutives à un traumatisme néo-natal.

Sem. Hop. Paris, 1959 ; 35 : 1965-68.

**44 - PIUSSAN Ch., RISBOURG B., KRIM G., HERBAUT Cl., LENAERTS C.,
QUINTARD J.M.**

Fractures évolutives des os du crâne.

Ann. Pédiat., 1979, 26 (5) : 289-293.

45 - PLOUIN P.

E.E.G. en Pédiatrie.

In Explorations fonctionnelles du système nerveux.

Ed. Marketing, PARIS ; chap 7 : 129-143 ; 1991.

46 - RAMAMURTHI B., KALYANARAMAN S.

Rationale for surgery in growing fractures of the skull.

J. Neurochir., 1970 ; 32 : 427-430.

47 - RAO B.D.

An unusual case of growing fracture of the skull in childhood.

Br. J. Surg., 1976 ; 63 : 145-6.

48 - ROSENTHAL S.A.E., GRIESHOP J.; FREEMAN L.M., GOLDSTEIN F.P..

Experimental observations on enlarging skull fractures.

J. Neurosurg., 1970 ; 32 : 431-434.

49 - SATO O., TSUGANE R., KAGEYAMA N.

Growing skull fractures of childhood : possible mechanism of its focal ventricular dilatation.

Child's Brain, 1975 ; 1 : 148-157.

50 - SCARFO G.B., MARIOTTINI A., TOMACCINI D., PALMA L.

Growing skull fractures : progressive evolution of brain damage and effectiveness of surgical treatment.

child's Nerv. Syst., 1989 ; 5 : 163-167.

51 - SHARMA R.R., CHANDY M.J.

Shunt surgery in growing skull fractures : report of two cases.

Br. J. Neurosurg., 1991 ; 5 (1) : 93-98.

52 - SINGOUMAS E.G., VOLIKAS Z.G.

Growing skull fracture : a report of two cases, studied by CT scan.

Neurochirurgia (stustg), 1983 ; 26 (6) : 187-189.

53 - STEIN C., O'MALLEY K.F., ROSS S.E.

Is routine computed tomography scanning too expensive for mild head injury ?

Ann. Emerg. Med., 1991 ; 20 : 1286-9.

54 - STEIN B.M., TENNER M.S.

Enlargement of skull fracture in childhood due to cerebral herniation.

Arch. Neurol., 1972 ; 26 : 137-143.

55 - TANDON P.N., BANERJI A.K., BHATIA R., GOULATIA R.K.

Cranio-cerebral erosion (growing fracture of the skull in children).

Acta Neurochir (Wien), 1987 ; 88 : 1-9.

56 - TAVERAS J.M., RANSOHOFF J.

Leptomeningeal cyst of the brain following trauma with erosion of the skull.

J. Neurosurg., 1953 ; 10 : 233-41.

57 - TENNER M.S., STEIN B.M.

Cerebral herniation in the growing fracture of the skull.

Radiology, 1970 ; 94 : 351-5.

58 - TESTA C., NIZZOLI V.

fractures évolutives dans les traumatismes crâniens fermés de la première enfance aboutissant à la constitution d'une lacune crânienne.

Neuro-chirurgie, 1968 ; 14 (2) : 111-134.

59 - THOMPSON J.B., MASON T.H., HAINES G.L., CASSIDY R.J.

Surgical management of diastatic linear skull fractures in infants.

J. Neurosurg., 1973 ; 39 : 493-497.

60 - TSUBOKAWA T.

Operative treatment for enlarged skull fracture.

Neurol. Surg. ,1977 ; 5 : 805-813.

61 - UGESK-LUEYER J.

Growing fractures of the skull.

Br. Med. J., 1978 ; 2 : 519.

62 - WHITEHOUSE R.W., LEATHERBARROW B.

A cranio-cerebral erosion (growing skull fracture) causing anisometropia.

Br. J. Radiol., 1990 ; 63 : 728-730.

63 - WINSTON K., BEATTY R.M., FISHER E.G.

Consequences of dural defects acquired in infancy.

J. Neurosurg., 1983 ; 59 : 839-846.

64 - ZIMMERMAN R.A., BILANIUK L.T.

L'examen scanographique en traumatologie crânio-céphalique pédiatrique.

J. Neuroradiology , 1981 ; 8 : 257-271.

TABLE DES MATIERES

1. INTRODUCTION	7
2. OBSERVATION CLINIQUE.....	9
2.1. HISTOIRE DE LA MALADIE.....	10
2.2. EVOLUTION DANS LE SERVICE	10
2.3. EVOLUTION ULTERIEURE.....	10
2.4. CONCLUSION	12
3. HISTORIQUE.....	13
4. DESCRIPTION.....	17
4.1. FREQUENCE	18
4.2. TYPE DU TRAUMATISME.....	18
4.3. L'AGE AU MOMENT DU TRAUMATISME.....	18
4.4. SIEGE DE LA LESION	19
4.5. TYPE DE LA FRACTURE.....	19
4.6. SIGNES CLINIQUES	20
4.6.1. LORS DU TRAUMATISME INITIAL	20
4.6.1.1. SUR LE PLAN LOCAL.....	20
4.6.1.2. SUR LE PLAN NEUROLOGIQUE.....	20
4.6.2. TEMPS DE DEVELOPPEMENT DE LA LACUNE ET INTERVALLE LIBRE	21

4.6.2.1. LE TEMPS DE DEVELOPPEMENT DE LA LACUNE.....	21
4.6.2.2. L'INTERVALLE LIBRE.....	21
4.7. CIRCONSTANCES DE DECOUVERTE	22
4.8. EXAMENS COMPLEMENTAIRES.....	23
4.8.1. RADIOGRAPHIES STANDARDS.....	23
4.8.2. SCANNER.....	25
4.8.3. L'IRM	26
4.8.4. L'ENCEPHALOGRAPHIE GAZEUSE et L'ARTERIOGRAPHIE CAROTIDIENNE	26
4.8.5. L'ECHOGRAPHIE TRANS-FONTANELLAIRE	26
4.8.6. L'ELECTROENCEPHALOGRAMME	27
5. ANATOMO PATHOLOGIE	28
5.1. LES TEGUMENTS.....	29
5.2. LE PERICRANE.....	30
5.3. LA VOUTE CRANIENNE.....	31
5.4. LES MENINGES	31
5.4.1. LA DURE MERE	31
5.4.2. L'ARACHNOIDE	31
5.4.3. L'ENCEPHALE	32
6. HYPOTHESES PATHOGENIQUES	33
6.1. ROLE DE LA DURE MERE.....	34
6.2. ROLE DE L'ARACHNOIDE.....	35

6.3. ROLE DU TISSU CEREBRAL.....	38
6.4. ROLE DE LA CROISSANCE CEREBRALE.....	38
6.5. AUTRES MECANISMES.....	40
6.6. SYNTHESE PATHOGENIQUE.....	41
7. DIAGNOSTIC DIFFERENTIEL.....	44
7.1. LACUNE TUMORALE.....	45
7.1.1. KYSTE EPIDERMOIDE DE LA VOUTE DU CRANE.....	45
7.1.2. KYSTE DERMOIDE.....	45
7.2. MALFORMATIONS VASCULAIRES.....	46
7.2.1. L'ANGIOME DU DIPLOE.....	46
7.2.2. L'ANEVRYSME CIRSOIDE DU CUIR CHEVELU.....	46
7.2.3. LES MALFORMATIONS VASCULAIRES DE L'EPICRANE.....	46
7.3. LACUNE CONGENITALE.....	46
8. EVOLUTION.....	47
8.1. EN L'ABSENCE DE TRAITEMENT.....	48
8.2. EVOLUTION TRAITEE.....	49
9. TRAITEMENT.....	50
9.1. TRAITEMENT MEDICAL.....	51
9.2. TRAITEMENT CHIRURGICAL.....	51

9.3. INDICATION OPERATOIRE	53
10. PREVENTION DES FRACTURES EXPANSIVES	54
10.1. RAPPEL SUR LES TRAUMATISMES CRANIO CEREBRAUX FERMES DE L'ENFANT	55
10.2. PRISE EN CHARGE DES TRAUMATISMES CRANIENS.....	56
10.2.1 EN CAS DE TRAUMATISME IMPORTANT	56
10.2.2. EN CAS DE TRAUMATISME MINIME	57
10.3. SURVEILLANCE D'UNE FRACTURE DU CRANE	58
11. CONCLUSION	60
BIBLIOGRAPHIE	62

SERMENT D'HIPPOCRATE

En présence des maîtres de cette école, de mes condisciples, je promets et je jure d'être fidèle aux lois de l'honneur et de la probité dans l'exercice de la médecine.

Je donnerai mes soins à l'indigent et n'exigerai jamais un salaire au-dessus de mon travail.

Admis à l'intérieur des maisons, mes yeux ne verront pas ce qui s'y passe ; ma langue taira les secrets qui me seront confiés, et mon état ne servira pas à corrompre les mœurs ni à favoriser les crimes.

Reconnaissant envers mes maîtres, je tiendrai leurs enfants et ceux de mes confrères pour des frères et s'ils devaient entreprendre la Médecine ou recourir à mes soins, je les instruirai et les soignerai sans salaire ni engagement.

Si je remplis ce serment sans l'enfreindre, qu'il me soit donné à jamais de jouir heureusement de la vie et de ma profession, honoré à jamais parmi les hommes. Si je le viole, et que je me parjure, puissè-je avoir un sort contraire.

BON A IMPRIMER N° 77

LE PRÉSIDENT DE LA THÈSE

Vu, le Doyen de la Faculté

VU et PERMIS D'IMPRIMER

LE PRÉSIDENT DE L'UNIVERSITÉ

COLLET (Martine). — Les fractures expansives du crâne chez l'enfant. — 78 f. ;
ill. ; tabl. ; 30 cm (Thèse : Méd. ; Limoges, 1992).

RESUME :

Complication rare des traumatismes crâniens fermés chez l'enfant, les fractures expansives du crâne surviennent principalement avant l'âge de trois ans. Le traumatisme, souvent important, provoque une fracture linéaire avec diastasis ainsi qu'une déchirure durale aboutissant à la formation d'une lacune osseuse simple ou associée à une tuméfaction cutanée contenant un kyste ou une partie de l'encéphale.

Le mécanisme de formation de ces fractures n'est pas clairement élucidé ; mais pour la majorité des auteurs, la déchirure durale est l'élément pathogénique primordial.

L'indication opératoire est formelle dans la majorité des cas, car les lésions osseuses et cérébrales sont évolutives. Le traitement chirurgical comprend l'ablation du tissu méningo-cérébral cicatriciel et la reconstruction des différentes enveloppes de l'encéphale.

Le dépistage précoce des fractures expansives est essentiel. Il implique la surveillance clinique et radiologique de toute fracture linéaire avec diastasis chez l'enfant et le nourrisson.

MOTS CLES :

- Crâne.
 - Déchirure durale.
 - Enfant.
 - Fracture avec diastasis.
 - Fracture expansive.
-

JURY : Président : Monsieur le Professeur BOUQUIER.
Juges : Monsieur le Professeur LAUBIE.
Monsieur le Professeur MOREAU.
Monsieur le Professeur VALLAT.
